ANATOMISCHE HEFTE.

ERSTE ABTEILUNG:

ARBEITEN AUS ANATOMISCHEN INSTITUTEN.

XIII. BAND XLI., LXII/XLIII. HEFT).

ANATOMISCHE HEFTE.

BEITRÄGE UND REFERATE

ZUR

ANATOMIE UND ENTWICKELUNGSGESCHICHTE.

UNTER MITWIRKUNG VON FACHGENOSSEN

HERAUSGEGEBEN VON

FR. MERKEL UND **R. BONNET**

O. Ö. PROFESSOR DER ANATOMIE IN GÖTTINGEN. O. Ö. PROF. DER ANATOMIE IN GREIFSWALD.

ERSTE ABTEILUNG.

ARBEITEN AUS ANATOMISCHEN INSTITUTEN.

XIII. BAND (XLI., LXII/LXIII. HEFT.)

MIT 20 TAFELN UND 140 ABBILDUNGEN IM TEXT.

WIESBADEN.

VERLAG VON J. F. BERGMANN.

1900.

Das Recht der Übersetzung bleibt vorbehalten.

Druck der Kgl. Universitätsdruckerei von H. Stürtz in Würzburg.

Inhalt.

Seite

XLI. Heft ausgegeben im Dezember 1899.

Bruno Henneberg, Die erste Entwickelung der Mammarorgane bei der Ratte. Mit 17 Figuren auf den Tafeln I und II . . 1

Alexander Stieda, Über das Tuberculum labii superioris und die Zotten der Lippenschleimhaut des Neugeborenen. Mit 3 Figuren auf Tafel III 69

A. Cramer, Das hintere Längsbündel, Fasciculus longitudinalis dorsalis, nach Untersuchungen am menschlichen Fötus, Neugeborenen und 1 bis 3 Monate alten Kindern. Mit 47 Textfiguren und 14 Figuren auf den Tafeln IV/VII 97

H. Strasser, Das neue anatomische Institut in Bern. Hierzu 3 Tafeln VIII/X und 8 Abbildungen im Texte 203

XLII/LXIII. Heft ausgegeben im Februar 1900.

Julius Baum, Beiträge zur Kenntnis der Muskelspindeln. Hierzu die Tafeln XI/XII, XIII/XIV 249

Paul Linser, Über den Bau und die Entwickelung des elastischen Gewebes in der Lunge. Mit 3 Tafeln XV/XVII 307

Karl Reuter, Über die Entwickelung der Darmspirale bei Alytes obstetricans. Hierzu Tafel XVIII/XX 337

Boris Choronshitzky, Die Entstehung der Milz, Leber, Gallenblase, Bauchspeicheldrüse und des Pfortadersystems bei den verschiedenen Abteilungen der Wirbeltiere. Mit 85 Textfiguren. 363

1875

(Aus dem anatomischen Institut zu Giessen.)

DIE ERSTE ENTWICKELUNG

DER

MAMMARORGANE

BEI DER

RATTE.

VON

BRUNNO HENNEBERG,
GIESSEN.

Mit 17 Figuren auf den Tafeln I und II.

Inhalt.

	Seite
Einleitung	5
Verschiedene Entwickelungsstadien der Milchdrüsen bei der Ratte	9
Zusammenfassung und Vergleichendes	37
Schwankungen in der Zahl der Milchdrüsen bei der Ratte	62
Ergebnisse	63
Figurenerklärung	66
Litteratur	68

Bis zum Jahre 1892 kannte man als erste Anlage der Milchdrüsen beim Embryo eine hügelförmige Epidermisverdickung. Zu genannter Zeit fand O. Schultze bei Embryonen vom Schwein, von der Katze, dem Fuchse und dem Kaninchen eine feine, lediglich von der Epidermis gebildete Leiste, die beiderseits an der seitlichen Leibeswand, der Rückenlinie näher als der Bauchlinie liegend, von der vorderen Extremitätenanlage bis zu der hinteren und in die Inguinalfalte hinein verlief. Eine nähere Untersuchung zeigte ihm, dass diese Leiste sich bei etwas weiter ausgebildeten Embryonen entsprechend der Zahl der späteren Milchdrüsen in einzelne spindelförmige Abschnitte gliedere, und dass sich diese zu den hügelförmigen Epidermisverdickungen umwandelten, die man bisher, wie anfangs gesagt, für die erste Anlage der Milchdrüsen gehalten hatte. Er nannte jenes Gebilde Milchlinie oder -leiste und die daraus hervorgehenden isolierten Anlagen primitive Zitzen. Letztere werden nach Bonnets Vorschlag besser als Milchhügel bezeichnet. Es gelang Schultze weiter beim Schwein ein jener Epidermisleiste noch voraufgehendes Stadium aufzufinden in Gestalt eines breiten Streifens hohen Epithels. Dies erste Stadium wurde später von Schwalbe-Schmidt Milchstreifen benannt. Dadurch dass die Milchhügel sich abflachen und die Epidermisverdickung sich zapfenförmig in das darunter liegende Bindegewebe einsenkt, entstehen die Milchpunkte (Schultze), die zur Bildung der

Mammartasche führen. Es genügt, den Überblick bis zu diesem Stadium fortgeführt zu haben, da die nachfolgende Untersuchung sich nur auf diese frühen Stadien erstreckt.

Nach Schultzes Veröffentlichung sind eine Anzahl von Arbeiten erschienen, durch welche die Angaben genannten Autors bestätigt und eine Reihe neuer Thatsachen bekannt geworden sind.

Bonnet wies in einem eingehenden Referat über die Mammarorgane auf die allgemeine Bedeutung der kontinuierlichen Anlage der später isoliert auftretenden Milchdrüsen hin und betonte die Bedeutung dieser Thatsache für das Verständnis der Hyperthelie resp. Hypermastie beim Menschen und den Tieren. Seine Vermutung, dass sich auch beim Menschen zu einer gewissen Zeit eine Milchleiste oder ein Rudiment derselben finden würde, bestätigte bald darauf Kallius, der bei einem 15 mm. langen menschlichen Embryo beiderseits eine ausgesprochene Milchleiste fand. Schmidt zeigte sodann in einer Abhandlung, in der er das Hauptgewicht auf den Nachweis von überzähligen Milchdrüsenanlagen beim menschlichen Embryo legte, dass auch bei diesem ein Milchstreifen auftrete. Letztere beide Angaben wurden von Strahl an einer Anzahl vorzüglich erhaltener menschlicher Embryonen bestätigt und dahin erweitert, dass sich die Anlage des Milchstreifens schon bei sehr jungen Embryonen (4 mm gr. Lg.) finde, Beobachtungen, die er eingehender von Hirschland wiedergeben liess. Die durch Burckhardt auf Bonnets Veranlassung vorgenommene Untersuchung über embryonale Hyperthelie und Hypermastie beim Rinde machte es wahrscheinlich, dass auch bei diesem Tiere zeitweise eine Milchleiste vorhanden sei, was sodann von Profé als Thatsache nachgewiesen wurde, der ausserdem ein milchstreifenähnliches Gebilde beim Pferd- und Schafembryo fand und bei letzterem das Hervorgehen der Mammartaschenanlage einer Euterhälfte aus je einem Milchleistenrest als wahrscheinlich hingestellt hat. Ein

zweites, erst kürzlich erschienenes Referat Bonnets fasst die Resultate der genannten Untersuchungen zusammen, wie es überhaupt den jetzigen Stand der Kenntnisse über die Ontogenie und Phylogenie der Mammarorgane schildert. Es wird daher zur näheren Information auf diese letztgenannte Abhandlung verwiesen.

Der voraufgehende Überblick zeigt, dass trotz einiger neu gefundener Thatsachen noch Lücken auf dem genannten Gebiete, besonders was die frühsten Stadien betrifft, vorhanden sind. Zugleich hat sich herausgestellt, dass, wenn auch bei den verschiedenen Tierformen die Entwickelung der Milchdrüsen im grossen und ganzen in ähnlicher Weise geschieht, diese doch im einzelnen nicht unbedeutende Abweichungen darbietet. Vollständig dunkel ist auch noch die Phylogenie der Mammarorgane.

Die nachfolgende Untersuchung wurde daher zu dem Zwecke unternommen für jene frühsten Stadien weiteres Material beizubringen und zweitens, um eine zusammenhängende Darstellung der Milchdrüsenentwickelung einer Tierspecies — der weissen Ratte — zu geben. Es gelang dabei eine Anzahl von neuen Beobachtungen zu machen. So konnte die erste Anlage des Milchstreifens nachgewiesen werden, die Ausdehnung desselben zu verschiedenen Zeiten und sein Verschwinden. Es zeigte sich, dass auch bei der Ratte eine ausgebildete Milchleiste auftritt, deren Lage auf der Extremitätenleiste und deren Ende dorsalwärts von der hinteren Extremität genau verfolgt werden konnte. Endlich stellte sich die bemerkenswerte Thatsache heraus, dass von den sechs Milchdrüsen jeder Seite aus der Milchleiste nur die vier ersten (am weitesten kranialwärts gelegenen) hervorgehen, während die beiden letzten (inguinalen) unabhängig von jener ohne Voraufgehen einer ausgesprochenen Milchleiste in der Inguinalbeuge resp. auf der Innenseite der hinteren Extremität und zwar später als jene vier ersten entstehen.

Die vorliegende Abhandlung bringt zuerst Einzelschilderungen zeitlich aufeinanderfolgender Entwickelungsstadien. Der zweite Teil besteht aus Zusammenfassung und Vergleich der bei der Ratte gefundenen Erscheinungen mit den bisher untersuchten Formen. Daran schliesst sich eine Notiz über das Vorkommen von Hyperthelie und Hypothelie bei der Ratte und endlich eine Übersicht der Ergebnisse dieser Untersuchung.

Die Auswahl der beschriebenen Rattenembryonen erfolgte aus einer grösseren Zahl, wodurch es möglich wurde, eine lückenlose Reihe zu liefern. Meist entspricht dem weiter vorgeschrittenen Entwickelungszustand der Embryonen auch ein höheres Alter. Nur in einigen Fällen wurden Embryonen gleichen Alters verwendet, da sie verschiedene Stadien darstellten. Dies geschah, wo es sich um das erste Auftreten eines Fortschrittes handelt, denn gerade auf derartige Erscheinungen wurde besonderer Wert gelegt. Die Untersuchung schliesst ab mit der Beschreibung eines Stadiums, bei dem sämtliche Milchdrüsenanlagen auf gleicher Entwickelungsstufe angelangt sind, und das dem bei anderen Tierformen bereits geschilderten in allem Wesentlichen gleicht.

Die Altersbezeichnungen der einzelnen Embryonen sind gerechnet von der ersten gelungenen, d. h. von Spermaerguss und Bildung eines Vaginalpropfes begleiteten Begattung der Elterntiere.

Betreffs der Behandlung des Materials sei bemerkt, dass die Embryonen in Pikrinsublimat, in Chromessigsäure oder in 10% Salpetersäure mit nachfolgender Behandlung mit Müllerscher Flüssigkeit fixiert wurden. Letztere beiden Flüssigkeiten wurden angewendet, wenn es darauf ankam, die Oberflächengestalt der Embryonen möglichst scharf hervortreten zu lassen, wie dies die Untersuchung der unversehrten Embryonen mit der Lupe erfordert. Da es sich hierbei um ausserordentlich geringe Niveaudifferenzen handelt, so wurde mit Erfolg auch

an Stelle der Lupe das Mikroskop mit schwachen Objektiven bei seitlich auffallendem Licht angewendet. Gefärbt wurden die Embryonen mit Karmin, eingebettet in Paraffin. Die 10 und 15 μ dicken Schnitte der Serien wurden meist horizontal, zur Untersuchung der inguinalen Milchdrüsenanlage auch sagittal und schräg gelegt. Wegen der Krümmung der Embryonen war es öfter notwendig, mehrere Embryonen desselben Stadiums, die in verschiedener Richtung geschnitten wurden, zu untersuchen, was in der Abhandlung aber nicht besonders erwähnt wird. Um dieses umständliche Verfahren zu vermeiden, wurden etwas ältere Embryonen während der Fixierung vorsichtig gestreckt, eine Methode, die durch Lieferung genauer Querschnitte fast durch das ganze Tier die Untersuchung bedeutend erleichtert.

Verschiedene Entwickelungsstadien der Milchdrüsen bei der Ratte.

Embryo Nr. I.

Alter 11 Tage; grösste Länge des gekrümmten Embryo 2,5 mm; der Embryo ist über seine Ventralseite hakenförmig zusammengekrümmt und schwach spiralig gedreht; ein Nackenhöcker ist noch nicht vorhanden; das Herz tritt stark hervor; der erste und zweite Kiemenbogen sind deutlich ausgebildet; Oberkieferfortsatz noch nicht vorhanden; Parietalzone durch eine Rinne gegen die Stammzone abgesetzt; die obere Extremität beginnt sich als länglicher Wulst abzuheben, hintere Extremität noch nicht nachweisbar; Schwanzknospe nicht erkennbar; 24 bis 26 Urwirbel.

Die auf dem Querschnittsbilde als einspringender Winkel erscheinende Rinne zwischen Parietal- und Stammzone begrenzt nach Ausbildung der Extremitätenleiste die letztere dorsalwärts und soll daher schon jetzt als „dorsale Grenzrinne" bezeichnet werden.

Bei dem vorliegenden Embryo sind die Medullar- und Urwirbelleiste und die dorsalen Partieen des Kopfes von einem einschichtigen, mässig flachen Epithel mit ovalen Kernen bedeckt. Ventralwärts von der dorsalen Grenzrinne zeigt dagegen die seitliche Leibeswand ein gleichmässiges, einschichtiges, kubisches Epithel mit runden Kernen. An der Stelle, wo sich die hintere Extremität ausbilden wird, was durch eine schwache, gleichmässige Verdickung der Parietalzone angedeutet wird, sowie auf der Ventralseite des Kaudalendes findet sich dasselbe Epithel, während sich auf der vorderen Extremitätenanlage auf einer Strecke schon zweischichtiges Epithel ausgebildet hat. — Es ist also noch keine Spur eines Milchstreifens vorhanden.

Embryo Nr. II. Fig. 1, 2, 3.

Alter 11 Tage; grösste Länge des gekrümmten Embryo 2,7 mm. Die äussere Körperform ist nur wenig weiter ausgebildet als beim vorhergehenden Embryo.

Die Verteilung des verschiedenen Epithels ist dieselbe wie bei dem Embryo Nr. I, nur findet sich jetzt auf der Parietalzone ungefähr in der Mitte zwischen vorderer und hinterer Extremitätenanlage im allgemeinen flacheres Epithel. Danach muss angenommen werden, dass sich das Epithel in der genannten Gegend abgeflacht habe. Nur im Gebiet der dorsalen Grenzrinne (Fig. 2 u. 3 d. G.) sowohl auf der Stamm- als auf der Parietalzone finden sich einige ungefähr kubische Zellen, die, wie die Untersuchung älterer Stadien ergiebt, die erste Anlage des Milchstreifens darstellen. Diese Erscheinung ist jedoch nur

auf der einen Seite des Tieres zu konstatieren, was nicht wunder nehmen darf, da eine ungleichmässige Entwickelung der Milchdrüsenanlage in allen Stadien derselben zu den häufigsten Erscheinungen gehört, wie dies verschiedene Autoren beobachtet haben.

Embryo Nr. III. Fig. 4, 5.

Alter 12 Tage; grösste Länge des gekrümmten Embryo 3,7 mm; im Vergleich mit dem vorher beschriebenen Embryo in allen Dimensionen erkennbar gewachsen; der Körper ist in kraniokaudaler Richtung stark zusammengekrümmt, wodurch auf der Ventralseite dicht kaudal vom Herzen eine ziemlich scharfe Knickung entsteht. Das Kaudalende legt sich an die rechte Stirnseite, es ist also eine geringe Spiralkrümmung vorhanden. Ein Nackenhöcker ist noch nicht ausgebildet; das Herz tritt stark hervor; der untere Teil der Stirn liegt dem Herzen auf; bei Oberflächenansicht sind drei Kiemenbögen sichtbar; der Oberkieferfortsatz ist eben erkennbar; die Extremitätenleiste (Fig. 4 E) ist in ihrer ganzen Ausdehnung deutlich ausgebildet; vordere Extremität deutlich flossenförmig; hintere Extremität bildet einen längs verlaufenden Wulst auf der Extremitätenleiste; die Breite der oberen Extremität an ihrer Wurzel übertrifft noch die Länge derselben; Schwanzknospe vorhanden; circa 30 Urwirbel.

Die Milchstreifenanlage hat sowohl in der Längsrichtung als auch in der Breite an Ausdehnung gewonnen. Sie besteht noch aus einem einschichtigen, kubischen Epithel. Von der dorsalen Grenzrinne aus hat sich der Milchstreifen um einige Zellen weiter dorsalwärts erstreckt (Fig. 5). Auf dem Querschnitt zeigt sich, dass dieser Rand ungefähr in der Mitte der Hautmuskelplatte liegt. Beträchtlich dagegen hat er sich ventralwärts ausgedehnt, so dass er fast die Hälfte der Parietalzone bedeckt. An der dorsalen und ventralen Grenze werden die Zellen allmählich niedriger und gehen in das flache Epithel über,

dessen Verbreitung noch dieselbe ist, wie bei dem vorher beschriebenen Stadium. Die Ausdehnung nach dem kranialen und kaudalen Ende hin lässt sich auch bei diesem Embryo nicht angeben, da hier das hohe Epithel der Extremitätengegend liegt, in welches das des Milchstreifens ohne Grenze übergeht.

Embryo Nr. IV.

Alter 12 Tage 13 Stunden; grösste Länge des gekrümmten Embryo $4^3/_4$ mm.

Von diesem Stadium seien nur die Fortschritte am Milchstreifen erwähnt, da es dem folgenden sehr nahe steht. Diese äussern sich im Schnittbild darin, dass die Zellen etwas grösser und vollsaftiger erscheinen. Dadurch rücken die Kerne des Epithels weiter auseinander, und der ganze Milchstreifen wird infolgedessen leichter erkennbar. In der Gegend der dorsalen Grenzrinne hat sich eine zweite Lage von Zellen gebildet, die auf den kubischen Zellen aufliegt. Die neuen Zellen erscheinen auf den Querschnitten oval und zeigen rundliche bis ovale Kerne. Sie bilden noch keine zusammenhängende Schicht. Daher erscheint die Oberflächenkontur ungleichmässig. Direkt unter dem Milchstreifen ist jetzt eine Lage dichter liegender Mesenchymzellen aufgetreten. Dadurch, dass sich die Extremitäten, die vordere mehr, die hintere andeutungsweise ventralwärts gerichtet haben, lässt sich bereits von einer Achselhöhle und Inguinalbeuge sprechen. An beiden Orten findet sich einschichtiges, kubisches Epithel, über dessen Verbreitung bei dem folgenden Embryo näheres gesagt wird.

Embryo Nr. V. Fig. 6, 7, 8, 9.

Alter 13 Tage 1 Stunde; grösste Länge des gekrümmten Embryo $5^1/_4$ mm. Verglichen mit dem Embryo Nr. III von 12 Tagen ist dieser in allen Dimensionen bedeutend gewachsen. Körper

in kraniokaudaler Richtung weniger stark gekrümmt; die Knickung auf der Ventralseite dicht kaudal vom Herzen schwächer als bei den jüngeren Embryonen; Nackenhöcker vorhanden; Urnierenwulst stark ausgebildet. Das Herz tritt stark hervor. Das Gesicht hat sich vom Herzen abgehoben. Von aussen sind nur noch zwei Kiemenbögen sichtbar. Oberkieferfortsatz ausgebildet; Extremitätenleiste sehr deutlich dorsal durch eine scharfe Rinne (dorsale Grenzrinne), ventral durch eine flache Mulde begrenzt; vordere und hintere Extremität flossenförmig; vordere Extremität ebenso lang als breit; Schwanz deutlich abgesetzt; 40 Urwirbel.

Durch das Einwachsen der Hautmuskelplatte in die Parietalzone ist die dorsale Gegend derselben, die der Extremitätenleiste entspricht, im Vergleich mit dem ventralen Abschnitt ziemlich stark verdickt, wie dies auf Querschnitten am deutlichsten hervortritt. Diese zeigen auch, dass die Extremitätenleiste im grössten Teil ihrer Ausdehnung gleichmässig flach gewölbt ist, in der Nähe der vorderen Extremität jedoch eine stärkere Wölbung auftritt, sodass ein abgerundeter Kamm und eine dorsale und ventrale Absenkung zu unterscheiden sind. Auf der letzteren sitzt scheinbar die obere Extremität auf. Die Extremitätenleiste stellt den am stärksten hervorragenden Teil der seitlichen Körperwand vor.

Weiter sieht man auf den Schnitten, dass bei diesem Stadium die Breite des Milchstreifens fast genau mit der der Extremitätenleiste zusammenfällt (Fig. 9). Ungefähr in der Mitte — in kraniokaudaler Richtung — der genannten Leiste überschreitet der Milchstreifen die dorsale Grenzrinne um ein geringes Stück (ca. 6 Zellen). Ventral fällt die Grenze beider Gebilde, die jedoch beim ersteren wie bei dem letzteren keine scharfe ist, zusammen. Der Milchstreifen überschreitet etwas den ventralen Rand der Hautmuskelplatte.

Vor dem einschichtigen flachen Epithel der Umgebung zeichnet er sich dadurch aus, dass er in dem grösseren Teil seiner Breitenausdehnung aus zwei Zellschichten besteht. Die obere Schicht — das Stratum corneum — setzt sich aus flachen Zellen zusammen, deren auf dem Querschnitt oval erscheinende Kerne mit ihrer längeren Achse der Oberfläche parallel liegen. Wegen der Grösse der Zellen sind die einzelnen Kerne oft weit von einander entfernt. Die untere Schicht — das Stratum mucosum — besteht aus grossen, rundlichen oder kubischen bezw. cylindrischen Zellen. Die Kerne der letzteren sind rund oder länglich und stehen mit ihrer Längsachse senkrecht auf dem darunter liegenden Mesenchymgewebe. Hierdurch erhält der Milchstreifen ein ganz charakteristisches Aussehen, sodass er sich deutlich von der Umgebung abhebt. An seinem ventralen Rande erfolgt der Übergang von dem einschichtigen platten Epithel der vorderen seitlichen Leibeswand in der Weise, dass die platten Zellen allmählich kubisch werden, dann schieben sich von der Oberfläche her rundliche Zellen zwischen diese ein, worauf dann weiter nach der Mitte (in querer Richtung) der Milchstreifen den oben geschilderten Bau aufweist. Es geht also hier das Hornblatt nicht, wie dies am dorsalen Rande meist der Fall ist, unverändert über die tiefere Zellschicht hinweg, sondern es verwandelt sich eine Strecke in kubisches Epithel.

Der Milchstreifen ist von dem unter ihm liegenden Mesenchym durch eine deutliche helle Linie, die den Eindruck einer Basalmembran macht, getrennt. Unter der letzteren liegt in der ganzen Ausdehnung des Milchstreifens eine einschichtige Lage dicht gedrängter Mesenchymzellen (Fig. 9).

Weiter kranialwärts, wo die Extremitätenleiste die bei Embryo V beschriebene stärkere Wölbung annimmt, liegt der Milchstreifen in seiner grössten Ausdehnung auf der dorsalen Abdachung der genannten Leiste, und da, wie gesagt, die vordere Extremität scheinbar aus der ventralen Absenkung hervorgeht,

so läuft der ältere Teil des Milchstreifens in die Schulterregion aus (Fig. 7). Am kaudalen Rande der oberen Extremität liegt der Milchstreifen, wie aus der Schilderung hervorgeht, noch auf der Extremitätenleiste, wo er gegen das hohe Epithel der oberen Extremität nicht mehr, wohl aber noch gegen das einschichtige flache der Urwirbelleiste abgrenzbar ist.

Der auf der ventralen Absenkung der Extremitätenleiste liegende Teil des Milchstreifens nimmt in der Nähe des kaudalen Randes der vorderen Extremität schnell an Breite zu, sodass er nach der Achselhöhle zu, die nach der Bauchseite hin offen ist, nicht nur die ganze ventrale Abdachung sondern noch ein kleines Stück der vorderen seitlichen, sonst von einschichtigem Epithel bekleideten Leibeswand, die hier durch eine ziemlich deutliche ventrale Grenzrinne von der Extremitätenleiste abgegrenzt wird, bedeckt. Da das Epithel der Extremität ungefähr den gleichen Bau hat, wie der Milchstreifen, so ist letzterer auch hier nicht abgrenzbar. Diese Ausdehnung des Milchstreifens in die Achselhöhle ist bemerkenswert, da in dieser Gegend das kraniale Ende der Milchleiste entsteht. Der eben erwähnte, auf der vorderen seitlichen Leibeswand liegende Teil des Milchstreifens geht ohne Grenze in ein ähnlich gebautes hohes Epithel über, das die Hals- und Gesichtsregion bedeckt (Fig. 7).

Verfolgt man den Milchstreifen von der Mitte in kaudaler Richtung, so sieht man, wie er sich allmählich ventralwärts weiter ausdehnt und dann in das hohe Epithel der hinteren Extremität übergeht. Ventralwärts von dieser findet sich in seiner Fortsetzung ein ihm gleichgebautes Epithel, das sich über den Geschlechtshöcker bis auf die Ventralseite der Schwanzwurzel erstreckt (Fig. 7).

Während bei diesem Stadium der Milchstreifen, soweit er auf der Extremitätenleiste liegt, deutlich abgrenzbar und wohl charakterisiert erscheint, ist dies in der Gegend der beiden Extremitäten nicht möglich. Nur der Vergleich mit älteren Stadien

erlaubt es schon jetzt etwas von dem Gebiete des dort liegenden hohen Epithels für den Milchstreifen in Anspruch zu nehmen.

Betreffs der sonstigen Verteilung des Epithels sei bemerkt, dass vom Scheitel bis zum Schwanz Medullar- und Urwirbelleiste einschichtiges, flaches Epithel tragen mit Ausnahme der Rinne zwischen den beiden genannten Leisten, wo ein höheres Epithel liegt, von dem nur gesagt sei, dass es zu dem Milchstreifen in keiner nachweisbaren Beziehung steht.

Embryo Nr. VI.

Alter 13 Tagen 14 Stunden; grösste Länge des gekrümmten Embryo 7 mm.

Die weitere Entwickelung gegen das vorher beschriebene Stadium ist keine bedeutende, dennoch ist dieser Embryo näher zu berücksichtigen, weil bei ihm sich die ersten Spuren einer Milchleistenanlage finden.

In seiner mittleren Gegend hat der Milchstreifen dadurch, dass er sich etwas weiter ventralwärts ausgedehnt hat, an Breite zugenommen. Seine dorsale Grenze ist noch dieselbe wie bei Embryo V. an der entsprechenden Stelle. Betreffs seines Baues sind folgende Veränderungen aufgetreten. Der Milchstreifen, der dorsalwärts ziemlich plötzlich, ventralwärts allmählich in das Epithel der Umgebung übergeht, zeigt die erste Anlage der Milchleiste ungefähr in der Mitte seiner Breitenausdehnung, sodass, da er ja die dorsale Grenzrinne (um circa 8 Zellen) überschreitet, $^1/_3$ von ihm zwischen der genannten Rinne und der Milchleiste, $^2/_3$ ventral von der letzteren liegen. Die Milchleistenanlage erscheint nicht überall im Verlaufe des Milchstreifens, und wo sie sich zeigt, auch in verschiedener Ausbildung. Entweder besteht sie in einer geringen Anschwellung, die dadurch hervorgerufen wird, dass zwischen den beiden oben (Embryo V) ausführlich geschilderten Epithellagen einige neue rundliche

Zellen aufgetreten sind. Diese Anschwellung überragt aber das Niveau des Milchstreifens nicht, sondern erscheint nur etwas gegen das Mesenchym vorgebuchtet. Oder aber es findet sich noch keine Anschwellung, sondern es liegen nur an der betreffenden Stelle, wo die Milchleiste nach Vergleich mit älteren Stadien auftreten muss, die Zellen dichter. Letztere Zellanhäufung stellt also das erste Stadium der Milchleiste vor.

Bei diesem Embryo tritt im Bereich des Milchstreifens noch eine zweite neue Erscheinung auf. Man bemerkt nämlich bei genauer Untersuchung, dass in dem ventral von der Milchleistenanlage gelegenen Teil die Zellen vollsaftiger, fast wie gequollen erscheinen, sodass, da der Zellleib im Verhältnis zum Kern an Ausdehnung stärker zugenommen hat, die Kerne dieses Epithels weiter auseinandergerückt erscheinen als dies dorsalwärts von der Milchleiste der Fall ist. Dieses für den Milchstreifen von jetzt an charakteristische Epithel wird bei den älteren Stadien noch weiter verfolgt werden.

Durchmustert man die Schnittreihe von der geschilderten Gegend weiter kranialwärts, so bemerkt man, dass der Teil des Milchstreifens, der dorsalwärts von der dorsalen Grenzrinne liegt, an Breite zunimmt und in ein zweischichtiges, aber etwas niedrigeres Epithel übergeht, das je weiter kranialwärts desto mehr von der ventralen Partie der Urwirbelleiste und diese schliesslich ganz bedeckt.

Es dehnt sich also der Milchstreifen zuerst dorsalwärts weiter aus und lässt sich dann nicht mehr als diskretes Gebilde abgrenzen. Der ventrale Rand des Milchstreifens überschreitet die wie bei Embryo V nach der vorderen Extremität zu deutlicher werdende ventrale Grenzrinne um ein geringes. Auch in Bezug auf den Bau des Milchstreifens lässt sich konstatieren, dass die zweischichtige Strecke an Breitenausdehnung zugenommen hat. Die Anlage der Milchleiste liegt hier, d. h. kranialwärts von der Mitte, etwas weiter ventralwärts und wird aus

drei Zellschichten gebildet. Es ist also diese Strecke der Milchdrüsenanlage bereits weiter vorgeschritten als in der Mitte der seitlichen Leibeswand. Der Unterschied im Bau zwischen dem ventral von der Milchleiste und dem dorsal von ihr liegenden Abschnitt des Milchstreifens ist derselbe, wie er oben geschildert wurde, aber auch hier nur für den Geübten zu erkennen. Eine Anhäufung von Mesenchymzellen trägt auch hier zur scharfen Charakterisierung der Milchdrüsenanlage bei.

Die Ausbreitung des Milchstreifens in der Achselhöhle unterscheidet sich von der bei dem vorher beschriebenen Embryo nur dadurch, dass derselbe entsprechend breiter geworden ist und demgemäss die ventrale Grenzrinne weiter überschreitet. Verfolgt man diesen in der Achselhöhle liegenden Teil des Milchstreifens weiter, so zeigt sich, dass derselbe gegen das einschichtige Epithel der Leibeswand deutlich, gegen das ihm gleichgebaute der Innenseite der Extremität nicht abgrenzbar an Breite noch zunimmt, den kranialen Rand der oberen Extremität überschreitet und in das hohe Epithel der Hals- und Kopfregion übergeht. Die Milchleistenanlage findet sich in der Achselgegend genau in der ventralen Grenzrinne. Sie besteht auch hier aus drei Lagen grosser Zellen, von denen die unteren cylindrisch sind.

Das Verhalten des Milchstreifens in der Schulterregion entspricht dem bei Embryo V geschilderten, nur lässt derselbe sich hier auch dorsalwärts nicht mehr abgrenzen, da ja die angrenzende Urwirbelleiste von einem ihm gleichgebauten Epithel bedeckt ist. Bis zu einem gewissen Grade erkennbar bleibt der Milchstreifen eine Strecke auf dem proximalen Teil der Extremität jedoch dadurch, dass seine Zellen grösser und vollsaftiger sind als die der Umgebung. Das kraniale Ende des Milchstreifens ist also auch auf der Schulter kein scharfes.

Betrachtet man den Milchstreifen von der Mitte kaudalwärts gehend, so zeigt sich, dass er hier überall an der dorsalen Grenzrinne endet und sich scharf gegen die Urwirbelleiste abgrenzt.

Eine Änderung in dem oben (in der Mitte) geschilderten Verhalten, tritt erst am kranialen Rande der hinteren Extremität auf. Letztere zeigt an ihrer Wurzel einen schärferen Rand, und es lässt sich nun verfolgen, wie sowohl dorsal als auch ventral von derselben ein Teil des Milchstreifens zu liegen kommt. Der dorsale Teil ist eine kleine Strecke weit kaudalwärts zu verfolgen. Hier ist er gegen das einschichtige Epithel der Urwirbelleiste scharf abgesetzt, nicht jedoch gegen das hohe Epithel der Extremität. Der ventrale Teil geht in ein ihm ähnliches Epithel über, das die im Vergleich mit dem vorher beschriebenen Stadium beträchtlich breitere Inguinalgegend, die Innenseite der hinteren Extremität, den Geschlechtshöcker und die Schwanzwurzel bedeckt. Der Milchstreifen ist also auch hier nicht scharf abgrenzbar.

Embryo VII. Fig. 10, 11.

Alter 13 Tage 14 Stunden; grösste Länge des gekrümmten Embryo 7,5 mm; Hinterhaupt-Schwanzwurzel über die Rückenkrümmung gemessen 14 mm; Krümmung des Körpers in kraniokaudaler Richtung weniger stark als beim Embryo V; sehr geringe Spiralkrümmung; Knickung dicht kaudal vom Herzen verschwunden; Nackenhöcker angedeutet; das Herz tritt nur noch wenig hervor; vordere Extremität deutlich gegliedert, hintere weniger deutlich; äusserlich über 50 Urwirbel erkennbar.

Dieser Embryo ist von gleichem Alter wie der vorhergehende, zeigt aber in einigen Punkten bemerkenswerte Fortschritte.

Die Extremitätenleiste stellt einen etwas stärker hervortretenden Wulst vor, an dem man in der ganzen Ausdehnung zwischen den Extremitäten einen abgerundeten Kamm und eine dorsale und ventrale Absenkung unterscheiden kann. Dorsalwärts vom kranialen Rande der hinteren Extremität setzt sich der First der Extremitätenleiste noch ein kurzes Stück weiter fort, und da der kraniale Teil der hinteren Extremität mit schrägem An-

satz aus der ventralen Absenkung hervorgeht, entsteht hier ein nach dem Kopfende hin offener Winkel, dessen hinterer Schenkel von dem Kamm der Extremitätenleiste und dessen vorderer von der Ansatzlinie der Extremität gebildet wird (Fig. 10). Dieser Winkel stellt eine flache Einsenkung vor, und durch letztere tritt der First der Extremitätenleiste, die hier ihr kaudales Ende erreicht hat, noch einmal recht deutlich hervor, eine Erscheinung, die bei keinem Embryo dieses Stadiums vermisst wurde und die, wie sich weiter zeigen wird, für den Verlauf der Milchleiste von Bedeutung ist.

Bei diesem Embryo ist bei Lupenvergrösserung eine ausgebildete Milchleiste sichtbar (Fig. 10). Dieselbe erscheint als eine flache, mehr breite als hohe Leiste, die unter dem kaudalen Rande der vorderen Extremität aus der Achselhöhle hervortritt. Entfernt man die Extremität, so zeigt sich, dass die Milchleiste noch ein kurzes Stück weiter kranialwärts zieht und dann verschwindet. In ihrer ganzen Ausdehnung liegt die Milchleiste auf der Extremitätenleiste. In ihrer kranialen Hälfte zieht sie den Rändern derselben nicht parallel — also auch nicht parallel der Rückenkrümmung — sondern liegt vielmehr mit ihrem kranialen Ende an der ventralen Grenzrinne und gelangt von dort, die Extremitätenleiste schräg kreuzend, in ihrem kaudalen Drittel auf den First derselben. Auf diesem entlang laufend, erreicht sie den dorsalwärts vom kranialen Teil der hinteren Extremität liegenden Endabschnitt der Extremitätenleiste, wo sie bis zur Verlängerung jenes Randes nach dem Rücken zu sicher zu verfolgen ist. Da hier, wie erwähnt, der Kamm der Extremitätenleiste schärfer hervortritt, verfällt man bei Oberflächenbetrachtung leicht in den Irrtum, den ganzen Kamm als Milchleiste anzusehen. Das letzte Ende der Michleiste ist nur durch Betrachtung der Schnittserie festzustellen. Eine Fortsetzung der Milchleiste in die Inguinalgegend sucht man vergebens, ebensowenig wie sich dort eine isolierte Milchleiste nachweisen lässt.

Die in ihrem Verlauf geschilderte Milchleiste ist nicht überall von gleicher Dicke, vielmehr zeigt sich kaudalwärts von der Mitte ein, in seiner Länge etwas variierendes Stück derselben, wo die Milchleiste so zart ist, dass sie nur unter gewissen Bedingungen sichtbar wird. Zu diesen gehören, dass die Embryonen in Chromessigsäure, — wie dies O. Schultze empfiehlt — oder Salpetersäure fixiert sind. Mit Sublimat oder Pikrinsäure behandelte Embryonen lassen diesen Teil der Milchleiste nicht erkennen. Sodann muss bei möglichst von der Seite auffallendem Licht untersucht werden. An Stelle dieser dünnen Strecke fand sich zuweilen eine vollständige Unterbrechung der Milchleiste. Dies ist die erste Andeutung des Zwischenraumes, der sich bei dem ausgebildeten Tiere zwischen den drei pektoralen und den drei abdominalen resp. inguinalen Milchdrüsen findet (Fig. 17). Die Länge dieses Zwischenstückes beträgt $^1/_4$ bis $^1/_5$ der ganzen Milchleiste. Es wird durch dasselbe die Milchleiste in ein längeres, mehr kranialwärts und ein kürzeres, weiter kaudalwärts gelegenes Stück geschieden. Da aus dem ersteren die drei pektoralen Milchdrüsen hervorgehen, so soll es weiterhin „pektoraler Abschnitt" der Milchleiste genannt werden, während das letztere als „abdominaler" bezeichnet werden soll, da aus ihm die erste abdominale Milchdrüse der Ratte entsteht. Bei zehn hierauf untersuchten Embryonen dieses Stadiums fand sich nur einmal eine Abweichung von dem geschilderten Verhalten, indem auf einer Seite die Milchleiste in ihrer ganzen Ausdehnung mit Einschluss des Zwischenstückes gleichmässig dünn war.

Vergleicht man die Schnittbilder von Embryonen dieses Stadiums mit solchen des vorhergeschilderten, so ergeben sich folgende Fortschritte in der Entwickelung der Milchdrüsenanlage. Auf den Querschnitten ungefähr durch die Mitte des zwischen den zugewendeten Rändern der Extremitäten liegenden Teiles des Milchstreifens, also in der Gegend des kaudalen Endes des pektoralen Stückes der Milchleiste zeigt sich, dass die Extremi-

tätenleiste schon in dieser Gegend deutlicher einen Kamm und eine dorsale und ventrale Absenkung unterscheiden lässt, wie dies ja schon bei Oberflächenbetrachtung des Embryo konstatiert wurde. Ventral von dem abgerundeten Kamme liegt die Milchleiste. Der Milchstreifen hat nicht nur absolut, sondern auch relativ an Breite zugenommen dadurch, dass er sich ventralwärts noch etwas weiter ausgedehnt hat. In Bezug auf seine Ausdehnung an der dorsalen Grenzrinne ist insofern eine Veränderung eingetreten, als er sich bereits hier in der mittleren Gegend der seitlichen Körperwand nicht mehr gegen das zweischichtig gewordene Epithel der Urwirbelleiste abgrenzen lässt, was bei Embryo VI noch möglich war (Fig 11). Hierbei sei bemerkt, dass bei Embryonen dieses Stadiums die Urwirbelleiste in ihrer ganzen Ausdehnung von einem zweischichtigen Epithel bedeckt ist, sodass auch kaudalwärts von der eben geschilderten Stelle der dorsal von der Milchleiste liegende Teil des Milchstreifens nicht mehr nachweisbar ist. Was die Struktur des Milchstreifens anbelangt, so ist der bei dem vorher beschriebenen Stadium festgestellte Unterschied zwischen dem dorsal und dem ventral von der Milchleiste gelegenen Teil jetzt so deutlich geworden, dass er sofort ins Auge fällt. Der letztere zeigt hohe kubische bis cylindrische Zellen, der erstere besteht aus Elementen, die sich durch nichts von denen, wie sie sich auch anderswo z. B. auf den Extremitäten finden, unterscheiden. Im übrigen wird der Milchstreifen hier noch immer wie bei dem Embryo V aus zwei Schichten von Zellen gebildet.

Verfolgt man von der eben geschilderten Gegend die Schnittreihe kranialwärts, so treten die schon bei dem vorher geschilderten Embryo erwähnten Erscheinungen auf: Deutlicherwerden des Kammes der Extremitätenleiste, Ventralwärtsrücken des Querschnittes der hier kontinuierlichen Milchleiste, Verbreitung des Milchstreifens über die ventrale Grenzrinne, Übergang des dorsalen Teiles des Milchstreifens in das ebenfalls zweischichtige Epithel der Urwirbelleiste.

In der Achselhöhle und kranialwärts davon sind die Epithelverhältnisse und die Lage der Milchleiste, die entsprechend weiter ausgebildet ist, dieselben wie bei Embryo VI. Das Epithel des Milchstreifens geht auch auf die der Achselhöhle zugewendete Fläche der Extremitätenwurzel über und lässt sich dort gegen das zweischichtige Epithel der Extremität nicht abgrenzen. Auch in der Schulterregion sind keine Veränderungen aufgetreten, insofern als sich auch jetzt der dorsale Teil des Milchstreifens hier durch sein hohes dreischichtiges Epithel gegen die Umgebung absetzt.

Die Durchmusterung der Querschnitte des pektoralen Milchleistenabschnittes zeigt, dass sich die Milchleiste mehr durch die dichtere Zellanhäufung unterscheidet als dadurch, dass sie eine circumscripte Epidermisverdickung bildete (Fig. 11). Stellenweise erscheint der Milchleistenquerschnitt nur wie eine Anschwellung des ventralen Teiles des Milchstreifens, während er dorsalwärts sich schärfer abgrenzt. Ihr Niveau überragt kaum das des Milchstreifens, ebenso ist sie nur wenig in das Mesenchym eingesenkt. Bei der Oberflächenbetrachtung des Tieres wird sich die Milchleiste nicht allein durch ihre geringe Erhebung über das Niveau der Umgebung als auch durch ihre geringere Transparenz abheben. In ihrem Bau weist die Milchleiste schon jetzt an verschiedenen Stellen bemerkbare Unterschiede auf. Dort, wo später die Milchhügel entstehen, besteht sie in ihrer grössten Tiefe aus 3 bis 4 Lagen rundlicher Zellen, in ihrer grössten Breite aus 12 bis 14 neben einander liegenden Zellen. Die Strecken, die nicht zur Bildung von Milchhügeln verwendet werden, zeigen nur zwei bis drei Zellschichten. An den Enden der Milchleiste verschwindet die für sie charakteristische Zellgruppierung allmählich.

Eine stärkere Ansammlung von Mesenchymzellen, die stellenweise in den ventralen Rand der Hautmuskelplatte übergeht,

findet sich nur unter dem ventralen Teile des Milchstreifens und unter der Milchleiste, weniger unter dem dorsalen (Fig. 11).

Die Schnitte durch die Gegend des dünnen, den pektoralen und abdominalen Abschnitt der Milchleiste verbindenden Zwischenstückes zeigen als einzigen bemerkenswerten Unterschied das Fehlen eines ausgesprochenen Milchleistenquerschnittes oder das gänzliche Fehlen desselben. Es findet sich an der Stelle, wo man denselben erwarten sollte, eine geringe Zellvermehrung, die nur wenig mehr ausgebildet ist, als die bei dem vorhergehenden Stadium als Milchleistenanlage beschriebene. Von einem Hervorragen über die Oberfläche oder einer Einsenkung in das Mesenchym ist nichts zu bemerken. Dass man trotzdem bei Oberflächenbetrachtung bei manchen Embryonen hier eine haarfeine Linie sieht, wird besonders dadurch erleichtert, dass man die Stelle, wo die Milchleiste in dieser Gegend liegen muss, durch die Verbindung des pektoralen und abdominalen Milchleistenabschnittes genau konstruieren kann.

Schnitte, die durch das kraniale Ende des abdominalen Milchleistenstückes gehen, bieten zuerst denselben Anblick dar wie die durch das kaudale Ende des pektoralen Stückes. Nach dem Rande der hinteren Extremität zu, wird der ventrale Teil des Milchstreifens breiter, und es erfolgt die Teilung desselben, wie sie beim Embryo VI schon beobachtet wurde. Diese Erscheinung lässt sich jetzt sicherer konstatieren, da sich die grossen Zellen des ventralen Milchstreifenteils deutlich von dem umgebenden Epithel unterscheiden. Der dorsalwärts vom Extremitätenrand verlaufende Abschnitt liegt auf der Extremitätenleiste und der Aussenfläche der Extremität, nimmt also auch den oben beschriebenen Winkel ein. Wie weit er sich auf die Extremität ausdehnt, variiert sowohl bei verschiedenen Embryonen wie auf den beiden Seiten desselben Tieres. An einem nach der Bornschen Methode rekonstruierten Embryo war z. B. auf der linken Seite nur das proximale Stück des kranialen

Randes der Extremität von Milchstreifenepithel bedeckt, während sich das letztere auf der Dorsalseite der rechten Extremität bis über die Hälfte derselben kaudalwärts erstreckte. Der ventralwärts von der Extremität in die Inguinalbeuge gelangende Teil liegt zuerst ein kleines Stück auf dem Rande derselben. Dann ist er in variierender Breite, indem er sich bald auf die Innenfläche des Schenkels, bald mehr auf die Bauchwand erstreckt und hier bis an die noch grosse Nabelöffnung gelangt, zuweilen bis an den kaudalen Rand der Extremität zu verfolgen. Dieser Teil des Milchstreifens, der erst bei diesem Stadium seine vollkommene Ausbildung erlangt hat, war bei mehreren Embryonen gerade wie der auf der Aussenseite der Extremität liegende durch seine hohen Zellen gut von der Umgebung abgrenzbar.

Die Milchleiste bleibt, was mit dem Resultat der Oberflächenbetrachtung übereinstimmt, dorsal von der Extremität. Auf dem Kamm der Extremitätenleiste entlang laufend nimmt sie an Mächtigkeit ab und verschwindet allmählich. Die Gegend, wo dies erfolgt, variiert. In mehreren Fällen geschah es in der Verlängerung des kranialen Randes der hinteren Extremität, in einigen war sie jedoch bis fast zur Hälfte der Breite der Extremitätenwurzel kaudalwärts zu verfolgen (Fig. 10). In der Inguinalbeuge oder überhaupt in der Gegend des Hinterleibes liess sich auch mikroskopisch keine Milchleiste auffinden.

Eine Ansammlung von Mesenchymzellen in der Inguinalgegend lässt sich nicht nachweisen, da hier die genannten Zellen sehr dicht liegen. Dasselbe gilt übrigens von der Achselhöhle, während in der Schultergegend jene Zellansammlung gut erkennbar ist.

Embryo VIII.

Alter 14 Tage; grösste Länge des gekrümmten Embryo 7,5 mm; Hinterhaupt-Schwanzwurzel über die Rückenkrümmung gemessen 15 mm.

Von Veränderungen an der Körperoberfläche, die bei Lupenbetrachtung sichtbar werden, ist hervorzuheben, dass im Vergleich zu dem vorhergehenden Stadium die Milchleiste scheinbar an Breite und Höhe zugenommen hat, wodurch sie leichter sichtbar geworden ist. Wie die mikroskopische Untersuchung lehrt, handelt es sich hier aber bereits um die erste Anlage der Milchhügel. Das Zwischenstück der Milchleiste hat keine weiteren Fortschritte gemacht. Der abdominale Teil hat dagegen ebenfalls an Mächtigkeit besonders in seinem kranialen Ende zugenommen. Er läuft deutlich auf dem First der Extremitätenleiste aus und ist von diesem makroskopisch nicht abgrenzbar. Eine in die Inguinalbeuge ziehende Milchleiste ist auch jetzt nicht nachzuweisen, obgleich eine grössere Zahl von Embryonen dieses Stadiums mit Sorgfalt hierauf geprüft wurde.

Da durch die Teilung der Milchleiste in ein pektorales und abdominales Stück sowie durch die Anlage der Milchhügel die Milchdrüsenanlage jetzt in bestimmte Abschnitte zerlegt ist, wird von nun an bei der Aufzählung der durch die mikroskopische Untersuchung gefundenen Thatsachen mit dem kranialen Ende des pektoralen Stückes der Milchleiste begonnen werden, worauf der Reihe nach die weiter kaudalwärts gelegenen Abschnitte geschildert werden.

Bezüglich des Milchstreifens sind beim Vergleich dieses Stadiums mit dem vorher beschriebenen keine Unterschiede aufzufinden. Dagegen sind letztere in der Weiterbildung der Milchleiste sicher zu konstatieren.

Während man bei der Durchmusterung der Schnitte des Embryo VII eine zusammenhängende pektorale Milchleiste von einem an verschiedenen Stellen nur wenig differenten Bau fand, zeigt sich jetzt, dass sich ein kleineres kraniales Stück der Milchleiste abgegliedert hat von einem grösseren kaudalwärts folgenden. Das erstere stellt die Anlage der am weitesten kranialwärts gelegenen Milchdrüse vor: es ist der erste pektorale

Milchhügel. Derselbe hat, wie man aus den Schnitten ersehen kann, die Gestalt einer bikonvexen Linse mit ungleich stark gekrümmten Flächen, von denen die weniger gekrümmte die Oberfläche bildet, die andere dem Mesenchym zugewendet ist. Bei Oberflächenbetrachtung, auch nach Entfernung der oberen Extremität ist zu jetziger Zeit die genannte Milchhügelanlage nicht ganz leicht zu erkennen. Sie liegt entsprechend der bereits festgestellten Lage des kranialen Endes der Milchleiste in der Achselhöhle und zwar an der ventralen Grenze der Extremitätenleiste. Als Milchhügel erweist sich dies Gebilde auf Querschnitten dadurch, dass es in der Mitte ungefähr aus fünf übereinander liegenden Zellschichten besteht, dass es mit stärkerer Konvexität tiefer in das Bindegewebe eingesenkt ist, und dass demzufolge die cylindrischen Zellen der tiefsten Schicht mit ihren der Oberfläche zugewendeten Enden unter einander konvergieren. Letztere Erscheinung ist allerdings noch wenig ausgesprochen. Die angegebenen Eigenschaften setzen den Milchhügel deutlich gegen den Milchstreifen ab. Durch einen kleinen, aber sicher erkennbaren Zwischenraum ist er von dem folgenden Stück der Milchleiste getrennt.

Das Querschnittsbild der letzteren zeigt vielleicht als Fortschritt eine geringe Breitenzunahme. Die Einsenkung in das Mesenchym hat noch nicht weiter zugenommen. Das Zwischenstück der Milchleiste ist auf dem früher beschriebenen Stadium stehen geblieben. Die Mesenchymzellenansammlung ist nicht anders als bei Embryo VII.

Das abdominale Stück der Milchleiste lässt insofern, als dieselbe noch an Mächtigkeit zugenommen hat und sich etwas mehr gegen das Mesenchym vorbuchtet, den beginnenden Übergang zum Milchhügel erkennen. Eine inguinale Milchleiste ist auch auf den Schnitten nicht nachweisbar. Es erscheint das Milchstreifenepithel in der Inguinalbeuge gut ausgebildet, von einer Leiste kann jedoch nicht die Rede sein.

Embryo IX. Fig. 12, 13, 14.

Alter 14 Tage; grösste Länge des gekrümmten Embryo 8 mm; Hinterhaupt-Schwanzwurzel über die Rückenkrümmung gemessen 15 mm. Verglichen mit dem gleichalten Embryo VIII zeigt dieser, was die Körperform im ganzen anbetrifft, kaum irgend welche Unterschiede. Im Vergleich mit Embryo VII (13 Tage 14 Stunden) ist er in allen Dimensionen gewachsen. Die dort angegebenen Erscheinungen gelten auch noch für ihn, doch zeigt die Endplatte der vorderen Extremität beginnende Gliederung, die hintere Extremität selbst ist deutlicher gegliedert. Die Schnauze tritt ziemlich stark hervor. Medullar-, Urwirbel- und Extremitätenleiste sind durch deutliche Rinnen von einander geschieden. Die Milchleiste zeigt den Zerfall in spindelförmige Milchhügel (Fig. 12). Eine Anlage der beiden kaudalen Milchdrüsen ist bei Lupenbetrachtung nicht nachweisbar, wohl aber auf den Schnitten.

Die mikroskopische Untersuchung zeigt, dass der pektorale Teil des Milchstreifens jetzt aus einem weniger hohen Epithel besteht, sodass es einer genauen Untersuchung bedarf, um ihn von dem Epithel der Umgebung zu unterscheiden. Dieser Umstand und eine relative Breitenabnahme zeigen eine beginnende Rückbildung des Milchstreifens an. In Bezug auf seine Längsausdehnung gelingt es nicht, irgend welche Veränderung nachzuweisen.

Der erste pektorale Milchhügel hat gegen das vorhergehende Stadium bei ungefähr gleichbleibender Gestalt an Mächtigkeit zugenommen und hat sich stärker in das Bindegewebe eingesenkt. In seiner grössten Tiefe besteht er aus sechs übereinander liegenden Zellen. Die unterste Schicht derselben wird von sehr hohen cylindrischen Zellen gebildet, die mit ihrer Längsachse senkrecht zu ihrer Unterlage stehen. Da letztere eine Delle im

Mesenchym vorstellt, so konvergieren die Cylinderzellen untereinander. Diese Erscheinung war bei dem vorhergehenden Stadium erst angedeutet, jetzt fällt sie sofort in die Augen. Im Gegensatz zu den regelmässig gestellten Zellen der tiefsten Schicht wird die übrige Masse des Milchhügels aus rundlichen, regellos aneinander gelagerten Zellen gebildet, welche die von den Cylinderzellen austapezierte Grube ausfüllen. Die letzteren gehen in das aus kubischem Epithel bestehende Stratum mucosum des Milchstreifens über. Die oberflächlichste Schicht des Milchhügels wird von den flachen Zellen des Hornblattes hergestellt.

Der bei Embryo VIII noch ein zusammenhängendes Stück darstellende Teil der pektoralen Milchleiste ist jetzt, wie die Oberflächenbetrachtung bereits zeigte, in zwei spindelförmige Milchhügel zerfallen, die wie sich bei der mikroskopischen Untersuchung der Schnitte herausstellt, nicht mehr durch eine Milchleiste verbunden sind. Da an dieser Stelle bei keinem Embryo dieses Stadiums — und deren wurden drei untersucht — zu Grunde gehende Zellen gefunden wurden, so darf wohl angenommen werden, die Zellansammlung der Milchleiste sei durch Auseinanderrücken der Zellen verschwunden.

Der zweite und dritte pektorale Milchhügel unterscheiden sich von dem ersten, abgesehen von ihrer länglicheren Form dadurch, dass sie von etwas geringerer Dicke sind und sich dementsprechend nicht so tief in das Mesenchym einsenken. Auch setzen sie sich noch nicht so scharf von dem Milchstreifen ab wie der erste Milchhügel. Im übrigen ist jedoch in ihrem mittleren Teil, der für den Milchhügel charakteristische Bau, wie er oben geschildert wurde, vorhanden. Ihre zugespitzt auslaufenden und flacher werdenden Enden zeigen dagegen den Bau der Milchleiste.

Das Zwischenstück der Milchleiste ist jetzt vollständig geschwunden. Der Milchstreifen dieser Region ist jedoch noch, wenn auch schwierig, als solcher zu erkennen. Er zeichnet sich

noch durch etwas höheres aber nicht zellreicheres Epithel vor der Umgebung aus. Desgleichen ist die Mesenchymzellenansammlung noch zu konstatieren.

Der kraniale Teil des abdominalen Abschnittes der Milchleiste hat sich ebenfalls in einen Milchhügel umgewandelt, während der kaudale sich zurückgebildet hat. In seiner Entwickelung steht dieser Milchhügel auf derselben Stufe wie die pektoralen. Der Milchstreifen dieser Gegend lässt noch keine Rückbildung erkennen.

Bedeutungsvoll ist dieses Stadium für die Kenntnis der Entwickelung der beiden inguinalen Milchdrüsen. Wie erwähnt, liess sich bei dem vorherbeschriebenen Embryo VIII auch mikroskopisch eine Anlage derselben nicht nachweisen. Makroskopisch war dies auch bei dem vorliegenden Embryo nicht möglich. Wohl aber finden sich auf Schnitten, die senkrecht zum kranialen Teil der Inguinalbeuge gelegt sind, die Anlagen jener beiden Milchdrüsen. Die erste — am weitesten kranialwärts gelegene — ist von länglicher Gestalt. Ihre Breite lässt sich nicht genau bestimmen, da sie keine scharfen Grenzen besitzt, jedenfalls ist sie aber schmaler als die seitlichen Milchhügel. Sie liegt in dem kranialen resp. lateralen Teil der Inguinalbeuge und zwar mit ihrer Längsachse ungefähr parallel dem Verlauf dieser Falte, doch legt sie sich mit ihrem kranialen Ende etwas mehr der Leibeswand an als der Extremität (Fig. 13). Letztere beiden, die Inguinalbeuge bildenden Teile, sind, wie aus der Schilderung der jüngeren Embryonen hervorging, mit dem Milchstreifenepithel bedeckt, das zu dieser Zeit im Vergleich zu dem des seitlichen Milchstreifens nicht unbeträchtlich höher ist und noch keine Zeichen der Rückbildung erkennen lässt; doch ist es hier überhaupt nicht zur Ausbildung jener für den ventralen Teil des Milchstreifens charakteristischen Zellen gekommen. In diesem Epithel erscheint die Milchdrüsenanlage als eine durch reichliche Zellvermehrung hervorgerufene Anschwellung, die nur wenig in

das Bindegewebe eingesenkt ist und ebenfalls nur unbedeutend über das Niveau der Umgebung hervorragt. Ihr Querschnitt giebt dasselbe Bild wie die Milchleiste bei 13½ tägigen Embryonen. In ihrer grössten Tiefe besteht sie aus 3 bis 4 übereinandergelagerten Zellen. Von dem für die Milchhügel charakteristischen Bau ist noch keine Andeutung vorhanden. Aus alle diesem geht hervor, dass diese Anlage weit hinter der Ausbildung der seitlichen zurück ist.

Die zweite inguinale Milchdrüse stellt in diesem Stadium, nach den Schnittbildern zu urteilen, eine linsenförmige Epithelverdickung vor. Dieselbe liegt in ihrer ganzen Ausdehnung auf der Innenseite der Extremitätenwurel noch in der kranialen Region derselben (Fig. 14). Das Querschnittsbild in der Mitte ihrer Ausdehnung gleicht ebenfalls dem der seitlichen Milchleiste, was auch dafür spricht, dass ein früherer Zustand dieses Gebildes nicht übersehen wurde. Die beiden Anlagen sind durch eine schmale, nicht auf allen Schnitten nachweisbare strangförmige Epithelverdickung, die in der Inguinalfalte entlang läuft, aber nicht in diese hinein vorspringt, mit einander verbunden.

Die Mesenchymzellenansammlung unter den Milchdrüsenanlagen ist bei diesem Embryo weniger reichlich. Eine etwas dichtere Gruppierung der genannten Zellen in der nächsten Umgebung der Milchhügel lässt sich jedoch meist nachweisen.

Embryo X u. XI.

Alter 14 Tage 14 Stunden resp. 14 Tage 18 Stunden. Die Weiterentwickelung der aus der Milchleiste hervorgegangenen Milchhügel entspricht vollkommen der Schilderung, die Rein in seiner Untersuchung über das Kaninchen giebt. Es kann daher von einer genaueren Beschreibung dieser Embryonen Abstand genommen werden, und es sei nur gesagt, dass bei ihnen

die Milchhügel auf der Übergangsstufe zum zapfenförmigen Stadium stehen.

Die erste inguinale Anlage behält bei diesen beiden Stadien die bei Embryo IX beschriebene Lage und die Gestalt einer wulstförmigen Epithelverdickung bei, die auch jetzt kaum über das Niveau der Umgebung hervorragt. Die Sonderung von zwei verschiedenen Zellgruppen wie sie vom Milchhügel dargestellt wurde, wird etwas deutlicher. Der zweite inguinale Milchhügel — denn sein Bau charakterisiert ihn als solchen — ist in Bezug auf die Zellenanordnung weiter entwickelt als die erste inguinale Anlage. Er liegt noch durchaus auf der Extremitätenwurzel. Beide Anlagen sind noch durch eine strangartige Epithelverdickung, die in der Inguinalfalte entlang läuft, verbunden. Bemerkenswert ist, wie auch jetzt noch die inguinalen Milchdrüsenanlagen gegen die übrigen in ihrer Entwickelung zurück sind.

Embryo XII. Fig. 15.

Alter 15 Tage; grösste Länge des wenig gekrümmten Embryo 8,8 mm. Hinterhaupt-Schwanzwurzel über die Rückenkrümmung gemessen 13 mm. Der Embryo hat sich im Vergleich mit Embryo IX bedeutend gestreckt; der Nackenhöcker tritt infolgedessen viel weniger hervor; die durch die Leber erzeugte Vorbuchtung der Bauchwand ragt stärker hervor als die durch das Herz bedingte; die Schnauze setzt sich deutlich ab; an ihr sind die Anlagen von 18 bis 20 Spürhaaren vorhanden. Die Medullar- Urwirbel- und Extremitätenleiste sind durch scharfe Rinnen von einander geschieden; ventralwärts ist die letztere kaum abgrenzbar; die Extremitätenleiste stellt einen gleichmässig flachgewölbten Wulst vor, an dem sich ein abgerundeter Kamm nicht mehr unterscheiden lässt. Derselbe ist auch dorsalwärts von der hinteren Extremität verschwunden. Die Endplatten der vorderen und hinteren Extremität sind deutlich ge-

gliedert. Die drei pektoralen Milchdrüsenanlagen erscheinen als opake ovale Flecke (Milchpunkte). Die erste ist von der vorderen Extremität bedeckt. Nach Wegnahme derselben wird sie am vorderen Rande der Extremitätenleiste sichtbar. Der zweite und dritte pektorale Milchpunkt nehmen das kraniale Drittel des Kammes zwischen den beiden Extremitäten ein (Fig. 15). Der abdominale Milchpunkt ist etwas kranial- und ventralwärts gerückt. Die Entfernung zwischen ihm und der hinteren Extremität hat sich etwas vergrössert. Bei Embryonen, denen während der Fixierung die hintere Extremität etwas abduziert wurde, sind die beiden inguinalen Milchdrüsenanlagen im kranialen Teil der Inguinalfalte sichtbar. Die drei letztgenannten Anlagen haben ungefähr gleichen Abstand von einander. Sie liegen in einer schwach gekrümmten Linie, deren Konkavität kranial- und medialwärts gerichtet ist. Alle drei sind von ovaler Gestalt und liegen mit ihrer längeren Achse in der gedachten Linie. Die abdominale Milchdrüsenanlage, die ursprünglich mit ihrer längsten Ausdehnung in der Richtung der Milchleiste lag, hat also eine Richtungsänderung vorgenommen. Sie ist mit der ersten inguinalen durch einen Wulst verbunden, der makroskopisch den Eindruck einer Milchleiste macht (Fig. 15). Zwischen den beiden inguinalen ist makroskopisch eine Verbindung nicht nachweisbar. Jener Wulst ist also bei diesem Stadium neu aufgetreten. Derselbe war entweder auf beiden Seiten oder nur auf einer zu finden. Er wurde bei 28 Embryonen im Alter von 14 Tagen 18 Stunden bis 15 Tagen im ganzen 25 mal gefunden, war also 31 mal nicht zu erkennen.

Die mikroskopische Untersuchung ergiebt, dass die aus der Milchleiste hervorgegangenen isolierten Milchdrüsenanlagen auf der Stufe des Milchpunktes (O. Schultze) und zwar auf dem ersten Stadium desselben, dem zapfenförmigen (Rein), stehen. Da diese Befunde bei der Ratte mit denen vom letztgenannten Autor beim Kaninchen geschilderten ebenfalls über-

einstimmen, so sei hier nur gesagt, dass die nicht mehr über das Niveau der Körperoberfläche hervorragenden Epithelzapfen deutlich eine äussere, aus cylindrischen Zellen bestehende Randschicht und einen inneren, aus rundlichen Elementen bestehenden Zellhaufen unterscheiden lassen Ein Areolargewebe, wie es von verschiedenen Autoren beschrieben wird, lässt sich ebenfalls nachweisen. Reste der Milchleiste sind in der Regel nicht mehr aufzufinden.

Der Milchstreifen auf der Extremitätenleiste ist nicht mehr vorhanden. Die für ihn charakteristischen hohen Zellen sind verschwunden, und es finden sich an ihrer Stelle kleine kubische, wie sie überall das Stratum mucosum bilden. Dass die Cylinderzellen zu Grunde gingen, konnte nicht beobachtet werden. Es ist ja auch möglich, dass sie sich zu jener kleineren Form zurückgebildet haben.

Einer genaueren Untersuchung bedürfen die inguinalen Milchdrüsenanlagen. Hier zeigt sich, dass der makroskopisch sichtbare milchleistenähnliche Wulst, der von der abdominalen zur ersten inguinalen Anlage zieht, nicht durch eine leistenförmige Epithelverdickung, sondern durch eine derartig gestaltete Vorwölbung des Bindegewebes hervorgerufen wird. Die auf letzterem aufliegende Epidermis ist von derselben Dicke wie die in der Umgebung. Es hat dieser Wulst also nichts mit einer Milchleiste zu thun. Dort, wo dieser in die Inguinalbeuge gelangt, schliesst sich die erste inguinale Milchdrüsenanlage an. Dieselbe ist, wie dies schon makroskopisch konstatiert werden konnte, von ovaler Form, ragt deutlich in die Inguinalfalte hinein und ist zugleich in das Bindegewebe eingesenkt. Diese Form und die Sonderung der Elemente in die wiederholt erwähnten zwei Zellgruppen beweist, dass die Anlage in ihrer Entwickelung auf der Stufe des Milchhügels steht. Die zweite inguinale Milchdrüsenanlage ist vom Schenkel in die Inguinalbeuge gerückt. Eine Verbindung durch einen Epithelstrang mit

dem ersten inguinalen Milchhügel ist nicht mehr vorhanden. Die Gestalt kann als birnenförmig bezeichnet werden. Das schmächtigere Ende ist kaudal- resp. medialwärts gerichtet. Der Querschnitt durch das dickere Ende, das deutlich in die Inguinalfalte vorspringt, giebt das typische Bild eines Milchhügels, und zwar ist dieser weiter fortgeschritten als der erste inguinale, wie dies schon bei dem vorherbeschriebenen Embryo der Fall war. Nach der Leibeswand hin findet sich im Zusammenhang mit dieser Anlage noch gut erkennbares Milchstreifenepithel. In der Umgebung der beiden inguinalen Milchhügel sind die Bindegewebszellen dicht gelagert, doch ist dies hier überhaupt der Fall.

Der Unterschied in der Entwickelung zwischen den beiden zuletzt beschriebenen und den übrigen Milchdrüsenanlagen besteht also noch immer.

Embryo XIII und XIV. Fig. 16.

Embryonen im Alter von 15 Tagen 14 Stunden und 15 Tagen 20 Stunden (Fig. 16) wurden nur einer makroskopischen Untersuchung unterworfen, da sich zeigte, dass es für das Verständnis der Weiterentwickelung der Milchdrüsen genüge, wenn auf das 15tägige Stadium noch ein 16tägiges mikroskopisch untersucht wurde. Bei den Embryonen des oben genannten Alters zeigt sich eine weitere ventralwärts gerichtete Verschiebung sämtlicher Milchdrüsenanlagen. Sodann ist der erste pektorale Milchpunkt nicht unbeträchtlich kranialwärts gerückt. Weiterhin lassen die beiden inguinalen Anlagen eine deutliche Lageveränderung in Bezug zum Ansatz der hinteren Extremität erkennen. Dieselben entfernen sich immermehr von der Inguinalfalte und sind allmählich auf den Hinterleib gelangt.

Der Mesenchymwulst zwischen der abdominalen und ersten inguinalen Milchdrüsenanlage, von denen die erstere sich von

der letzteren weiter entfernt hat, tritt bei diesen Embryonen nicht mehr auf. Es hat sich die Oberfläche hier also wieder ausgeglichen, ohne dass aus jenem Wulst ein dauerndes Gebilde hervorgegangen wäre.

Ein Vergleich mit dem ausgewachsenen Tiere zeigt, dass die Anordnung der Milchdrüsen bei den zuletzt geschilderten Stadien im wesentlichen schon der definitiven entspricht, und dass die weiteren Veränderungen in derselben hauptsächlich durch die Gestaltsveränderungen des ganzen Tieres bedingt werden.

Embryo XV.

Alter 16 Tage; grösste Länge 13 mm; Hinterhaupt-Schwanzwurzel über den Rücken gemessen 16 mm.

Die mikroskopische Untersuchung einer Querschnittsserie ergiebt, dass bei diesem Embryo sämtliche Michdrüsenanlagen auf gleichem Entwickelungsstadium stehen, womit die vorliegende Untersuchung zum Abschluss gelangt ist. Das Stadium der Milchdrüsenanlagen entspricht dem von Rein beim Kaninchen als kolbenförmig geschilderten, und da es mit diesem durchaus übereinstimmt, bedarf es keiner näheren Beschreibung. Auch in der Umgebung der inguinalen Anlage ist das Milchstreifenepithel verschwunden. An sämtlichen ist ein deutlich ausgeprägtes Areolargewebe vorhanden.

Zusammenfassung und Vergleichendes.

Einschichtiges Stadium des Milchstreifens bei der Ratte. Die voraufgehende Schilderung hat nachgewiesen, dass bei der Ratte die erste Anlage der Milchdrüsen in einer zusammenhängenden Zone hohen, auf der Extremitätenleiste gelegenen Epithels besteht. Die erste Andeutung eines solchen „Milchstreifens" zeigte ein Embryo von 11 Tagen (Fig. 1). Hier fanden sich in der Gegend der dorsalen Grenzrinne zum Teil auf der Stamm-, zum Teil auf der Parietalzone einige kubische Zellen, die sich durch Grösse und Form von den flacheren Zellen der Umgebung unterscheiden, aber freilich erst dann die Aufmerksamkeit auf sich lenken, wenn man die nächst folgenden Stadien bereits kennt. Aus dem Vergleich mit den letzteren ergiebt sich, dass durch Vermehrung dieser Zellen der Milchstreifen entsteht (Fig. 2 u. 3).

Bei einem anderen gleichalten Embryo und bei noch jüngeren besteht das einschichtige Epithel der Parietalzone noch durchweg aus rundlichen Zellen, die sich in nichts von einander unterscheiden. Daraus geht hervor, dass jene an der dorsalen Grenzrinne auftretenden kubischen Zellen thatsächlich die erste Anlage des Milchstreifens sind. Ein Zusammenhang derselben mit irgend einem anderen embryonalen Gebilde liess sich nicht nachweisen.

Wachstum des Milchstreifens. Das Wachstum des Milchstreifens erstreckt sich zuerst in die Breite, erst später tritt ein Dickenwachstum ein. Dabei dehnt sich der Milchstreifen vorerst hauptsächlich ventralwärts aus und zwar bis zur Mitte der Parietalzone und nur in beschränktem Masse dorsalwärts auf die Urwirbelleiste (Fig. 5). Kranial und kaudal geht der Milchstreifen in das hohe Epithel der Extremitätenanlage über.

Einschichtiges Stadium des Milchstreifens beim Menschen. Dieses einschichtige Stadium des Milchstreifens ist sonst nur noch von Strahl und Hirschland und zwar beim Menschen beobachtet worden. Es handelt sich dabei um einen menschlichen Embryo von 4 mm grösster Länge, der in Bezug auf die Körpergestaltung nach der von ihm gegebenen Abbildung (Hirschland, Fig. 1) den in Betracht kommenden Rattenembryonen soweit entspricht, dass sich beide mit einander vergleichen lassen.

Der Milchstreifen des menschlichen Embryo (l. c. Fig. 3) ist dicht kaudal hinter der oberen Extremität einschichtig, und da hier, wie Hirschland angiebt, die Epidermisverdickung am auffälligsten ist, so erhellt daraus, dass er in diesem Stadium noch in seiner ganzen Ausdehnung aus einer Zellschicht besteht. Es beginnt der Milchstreifen an der Wurzel der oberen Extremität und endet in dem mächtig verdickten Ektoderm über der Anlage der noch sehr kleinen unteren Extremität. Zwischen beiden tritt er in Gestalt einer geringeren Epidermisverdickung auf. Ob diese sich kontinuierlich zwischen beiden Extremitäten ausbreitet, konnte bei dem spiralig gekrümmten Embryo der Schnittrichtung wegen nicht entschieden werden. Bei der Ratte ist dies, wie aus der Untersuchung hervorging, sicher der Fall. Betreffs der dorsoventralen Ausdehnung giebt Hirschland an, dass die breite Verdickung der Epidermis an der seitlichen Leibeswand auf Querschnitten ohne scharfe Grenze in die nach oben anliegenden Partien auslaufe, nach unten sei sie streckenweise bis zur Medianlinie zu verfolgen, wenn auch unter etwas Abflachung.

Verschiedene Lage der höchsten Ausbildung des Milchstreifens bei Ratte und Mensch. Einer Erscheinung, die beim Vergleich beider Formen (Ratte und Mensch) auffällt, ist noch Erwähnung zu thun. Beim Menschen würde sich (l. c. Fig. 3) die höchste Ausbildung des Milchstreifens

weiter ventralwärts finden als bei der Ratte auf den Schnitten, die in der mittleren Gegend zwischen beiden Extremitäten liegen. Dicht kaudal von der oberen Extremität bekommt man freilich auch bei der Ratte ein Bild, dass mit dem vom Menschen gegebenen übereinstimmt. Es lässt sich jedoch für diese Gegend nicht mit Sicherheit sagen, ob die Höhe des Epithels hier nicht durch die Nähe der vorderen Extremität bedingt sei, auf die es, wie gezeigt wurde, ohne Grenze übergeht. Zur Beurteilung der Lage und Ausbildung des Milchstreifens wurden daher nicht die Schnittbilder des kranialen oder kaudalen Abschnittes gewählt, sondern solche aus der Mitte desselben, da man eben bei den ersteren nicht sagen kann, ob die Epithelverdickung noch zum Milchstreifen zu rechnen ist. Beim Menschen freilich ist dies Verfahren nicht möglich, denn hier liegt entsprechend der Lage der Milchdrüse die höchste Ausbildung des Milchstreifens in der Nähe der oberen Extremität.

Weiterbildung des Milchstreifens vor dem Auftreten der Milchleiste bei der Ratte. Eine zweite Zellschicht tritt bei der Ratte, wie dies bei einem $12^1/_2$tägigen Embryo beobachtet wurde, in der Dorsalpartie des Milchstreifens auf und verbreitet sich von hier ventralwärts, sodass bei 13tägigen Embryonen der Milchstreifen stets in seiner ganzen Ausdehnung aus zwei Zellschichten besteht, von denen die tiefere von hohen kubischen bis prismatischen, die obere aus flachen Zellen gebildet wird (Fig. 8 u. 9). Da er sich auf der Strecke zwischen den Extremitäten gegen das einschichtige, niedrige Epithel der Urwirbelleiste und das der vorderen seitlichen Leibeswand deutlich abhebt, so ist er in diesem Stadium auch bei flüchtiger Betrachtung hier leicht zu erkennen. Seine Breitenausdehnung fällt jetzt ungefähr mit der Breite der Extremitätenleiste zusammen (Fig. 7). In Betreff des kranialen und kaudalen Endes des Milchstreifens lässt sich bei den letztgenannten Stadien, bei denen die Extremitäten weiter ausgebildet sind, erkennen, dass der Milchstreifen bis in die

Schulterregion und Achselhöhle gelangt und hier in das hohe Epithel der Extremität und das der Kiemenbogen übergeht. Ebenso verhält er sich an der hinteren Extremität und der Inguinalbeuge, wo er gegen das bis zur Schwanzwurzel ausgedehnte zweischichtige Epithel dieser Gegend nicht abgrenzbar ist. In diesem Stadium (13 tägiger Embryo) ist also nur auf der Extremitätenleiste ein deutlich abgrenzbarer Milchstreifen vorhanden, und dies bleibt auch der am sichersten feststellbare Teil desselben.

beim Menschen. Der Embryo letztgenannten Alters steht nach der von Hirschland gegebenen Abbildung (Fig. 2) mit dem von Strahl und ihm untersuchten Embryo von 6,75 mm grösster Länge auf ähnlicher Entwickelungsstufe. Ein Querschnitt durch diesen menschlichen Embryo (l. c. Fig. 4) dicht kaudal hinter der oberen Extremität zeigt auch eine übereinstimmende Lage des Milchstreifens beider Formen. Dies tritt hervor, wenn man die Lage des Milchstreifens zur dorsalen Grenzrinne der Extremitätenleiste und zum vorderen Rande der Hautmuskelplatte berücksichtigt.

Der von den eben genannten Autoren geschilderte menschliche Embryo von 8 mm grösster Länge weist einen in seinen mittleren Abschnitten aus etwa vier übereinander gelagerten Reihen von Zellen bestehenden Milchstreifen auf (l. c. Fig. 5), ohne dass eine Andeutung einer Milchleiste vorhanden wäre. Das Milchstreifenepithel ist auch hier bis an den Ansatz der oberen und unteren Extremität verfolgbar.

beim Schwein. Weiter entspricht diesem Stadium der von O. Schultze (l. c. S. 8 u. Fig. 19) beschriebene Schweinsembryo von 1 cm Länge, insofern auch bei diesem bei vollkommen ausgebildetem Milchstreifen noch keine Andeutung einer Milchleiste nachweisbar war. Hier erwies sich in relativ grösserer Ausdehnung die Malpighische Lage in der Gegend der späteren Milchlinie auf zwei bis drei Zellschichten verdickt, während dieselbe seitlich

Fig. 1.

Fig. 2.

Fig. 3.

Fig. 5.

Fig. 4.

Lith. Anst. v. C. Kirst, Leipzig.

Fig. 6.

Fig. 9.

d G

Fig. 7.



E. U. M. d G.

Fig. 10.

Fig. 8.

Verlag v. J. F. Bergmann, Wiesbaden.

von dieser linearen die Seitengegend des Rückens einnehmenden Proliferationszone nur erst eine einfache Zellenlage darstellt. Vergleicht man den Milchstreifen beider Tiere, so zeigt sich, dass der des Schweines dicker und zellreicher ist als der von der Ratte entsprechend der mächtigeren Milchleiste des Schweines.

beim Pferd. Endlich ist auch das von Profé (l. c. S. 266 u. Fig. 20) wahrscheinlich als Milchstreifen zu deutende Gebilde bei einem Pferdeembryo von 1,5 cm Scheitelsteisslänge hier zu erwähnen. Derselbe fand sich seitlich von der Nabelgegend und war rechts und links bis in die Inguinalregion verfolgbar. Er stellte eine streifenförmige Verdickung des Hornblattes vor, die im Gegensatze zu dem sonst noch einschichtigen Hornblatte aus einer oberen, aus sehr flachen Zellen und einer unteren, aus schlanken Prismenzellen sich aufbauenden Lage bestand.

beim Schaf. Mit dem eben geschilderten Gebilde stimmt in Form und Verlauf eine von Profé (l. c. S. 270) bei einem 0,9—1 cm langen Schafembryo beschriebene Epithellage überein, in der vielleicht ein Milchstreifen zu erblicken ist. Weiter entwickelte 1,5 cm lange Schafembryonen zeigen die besagte Epithellage bereits zwei- und dreischichtig.

Auftreten der Milchleiste bei der Ratte. Bei einem $13^1/_2$ tägigen Rattenembryo liessen sich auf Querschnitten die ersten Spuren einer Milchleiste in der Gestalt nachweisen, dass stellenweise im Milchstreifen, und zwar dort, wo sich bei etwas älteren Stadien die Milchleiste findet, die Zellen auf kleine Strecken hin dichter liegen. Als weiterer Fortschritt wurde dann bei demselben Embryo eine durch die Zellvermehrung bedingte minimale Anschwellung im Milchstreifen beobachtet, die sich etwas gegen das Mesenchym vorbuchtet.

Gleichzeitige Veränderungen am Milchstreifen der Ratte. Zu gleicher Zeit treten Veränderungen im Milchstreifen auf. Der ventral von der Milchleistenanlage befindliche Teil des Milchstreifens zeigt jetzt nämlich ein bemerkenswertes Bild inso-

fern, als die Zellen hier auffallend gross und vollsaftig geworden sind, eine Erscheinung, die bei etwas weiter ausgebildeten Embryonen noch leichter zu konstatieren ist. — Kranialwärts von der Mitte nimmt der Milchstreifen an Breite zu und zwar sowohl durch ventralwärts gerichtetes Wachsen als auch durch solches nach dem Rücken zu, wodurch sich das Milchstreifenepithel auf die Urwirbelleiste ausdehnt. Dies geschieht allmählich in immer höherem Grade, oder mit anderen Worten: es tritt auf der Urwirbelleiste in Zusammenhang mit dem Milchstreifen ein zweischichtiges Epithel auf, das an Ausdehnung nach der Medullarleiste zu immermehr zunimmt, sodass der Milchstreifen gegen dasselbe nicht mehr abgrenzbar ist.

Bei etwas weiter entwickelten Embryonen mit ausgebildeter Milchleiste ist dies auch kaudalwärts von der Mitte der Fall. Da nun der dorsalwärts von der Milchleiste gelegene Teil des Milchstreifens nicht mehr als selbständiges Gebilde erscheint, so würde man, wenn man die vorhergehenden Stadien nicht kennt, annehmen müssen, dass die Milchleiste am dorsalen Rande des Milchstreifens entstanden sei. Sicher abgrenzbar ist jedoch der Milchstreifen in der Schulterregion, da er hier dreischichtig geworden ist.

Auftreten des Milchstreifens in der Inguinalbeuge bei der Ratte. In diesem Stadium lässt sich auch dorsal und ventral von der hinteren Extremität eine Fortsetzung des Milchstreifens erkennen, dorsal in geringerer Ausdehnung, ventral, also in der Inguinalbeuge, oft bis zum unteren Rande der Extremität reichend. Letzterer Teil des Milchstreifens ist also offenbar später aufgetreten als der auf der Extremitätenleiste, womit auch die spätere Entwickelung der inguinalen Milchdrüsenanlage übereinstimmt.

Die ausgebildete Milchleiste der Ratte. Weiterbildung der Milchleistenanlage, wie sie ebenfalls bei 13½tägigen Embryonen beobachtet wurde, führt zu einer bei Oberflächen-

betrachtung mit der Lupe wahrnehmbaren linearen Epithelverdickung, der ausgebildeten Milchleiste (Fig. 10).

Lage und Verlauf. Bemerkenswert ist die Lage und der Verlauf der Milchleiste bei der Ratte. Das kraniale Ende findet sich in der Achselhöhle auf der ventralen Grenze der Extremitätenleiste. Es ist dies zugleich der am meisten der ventralen Medianlinie genäherte Teil der Milchleiste. Dementsprechend liegt die aus diesem Teile hervorgehende Milchdrüse am weitesten ventral und macht die geringste Ventralwanderung. Von diesem kranialen Ende geht die Milchleiste in schwachem, nach der Rückenlinie konvexem Bogen auf der Extremitätenleiste, die sie also schräg schneidet, entlang bis ungefähr zur Mitte des Abstandes der einander zugewendeten Ränder der vorderen und hinteren Extremität. Auf dieses pektorale Stück der Milchleiste folgt dann ein in dieser Abhandlung als Zwischenstück benannter Abschnitt, in dem nur eine Andeutung einer bald wieder verschwindenden Zellansammlung im Milchstreifen gefunden wurde. Dieses Zwischenstück beträgt $^1/_4$ bis $^1/_5$ der ganzen Länge der Milchleiste. Hieran schliesst sich kaudalwärts der als abdominales Stück bezeichnete Abschnitt an, der dorsalwärts von der hinteren Extremität endet. Eine Fortsetzung desselben in die Inguinalbeuge konnte nicht nachgewiesen werden. Mit dem grössten Teile ihrer Länge liegt die Milchleiste auf der ventralen Absenkung der Extremitätenleiste, und nur das kaudale Drittel zieht auf dem First derselben entlang.

Eine gleichmässige kontinuierliche Milchleiste findet sich also bei der Ratte nicht. Das Zwischenstück entspricht dem grösseren Zwischenraum, der sich zwischen der dritten und vierten Milchdrüse älterer Embryonen und des ausgebildeten Tieres findet (Fig. 17). Diese Thatsache legt die Vermutung nahe, dass auch bei anderen Tieren, bei welchen die Milchdrüsen in weiter auseinander gelegenen Gruppen angeordnet sind, sich ebenfalls keine kontinuierliche Milchleiste anlegt.

Die Milchleiste anderer Tiere und des Menschen. Die voraufgehende Untersuchung hat also ergeben, dass bei der Ratte an der seitlichen Körperoberfläche eine Milchleiste auftritt, wie diese von O. Schultze beim Schwein, Kaninchen, Maulwurf, Fuchs und Katze — nicht aber, wie verschiedentlich citiert wird, bei der Ratte und Eichhörnchen — von Kallius, Strahl und Hirschland beim Menschen nachgewiesen ist.

Für den Vergleich betreffs der Lage der Milchleiste kommen an dieser Stelle nur die eben genannten Formen in Betracht. Vorausgeschickt sei noch, dass die in folgendem erwähnten Autoren keine Angaben über die Lage der Milchleiste zur Extremitätenleiste machen. Mit Hülfe der von ihnen gelieferten Abbildungen gelingt es jedoch meist, das Verhältnis beider Gebilde zu einander festzustellen, woraus sich einige ganz interessante Resultate ergeben.

Gestalt und Lage der Milchleiste beim Schwein. Figur und Beschreibung bei O. Schultze zeigen, dass beim Schwein (von 1,5 cm Scheitelsteisslänge) die von der Wurzel der vorderen Extremität zu derjenigen der hinteren laufende Milchleiste ebenfalls auf der Extremitätenleiste liegt. Sie läuft jedoch den Rändern der letzteren parallel und bleibt während ihres ganzen Verlaufes auf der ventralen Abdachung derselben. Beim Vergleich von Querschnittsbildern von Ratten- und Schweinsembryonen der entsprechenden Stadien macht es zuerst den Eindruck, als ob beim Schwein die Milchleiste bedeutend weiter dorsalwärts läge als bei der Ratte, wie ja auch Schultze von dem in der Epidermis der Rückenfläche sichtbaren Querschnitt der Milchlinie spricht (l. c. S. 9 oben). Es ist dies jedoch nur scheinbar der Fall: es liegt der kaudale Teil der Milchleiste bei der Ratte weiter nach der Rückenlinie zu. Beim Schwein wird jene Erscheinung hauptsächlich durch die kolossale Ausbildung der Leber hervorgerufen.

Die Normentafeln zur Entwickelungsgeschichte des Schweines von Keibel zeigen auf den Figuren Nr. 21 bis 24 die ausgebildete gleichmässige Milchleiste. Die grösste Länge der betreffenden Embryonen beträgt 14 bis 16,4 mm. Das Alter ist auf den Tabellen nicht mehr angegeben, doch wird es für Nr. 21 nach Vergleich mit den vorhergehenden Embryonen 22 Tage betragen. Wie Schultzes und Keibels Figuren zeigen und wie man sich leicht an Schweinsembryonen des betreffenden Stadiums überzeugen kann, läuft die Milchleiste in die Inguinalbeuge hinein.

beim Kaninchen. Kaninchenembryonen von 13—14 Tagen besitzen nach O. Schultzes Untersuchung eine deutliche Milchleiste. Dieselbe beginnt etwas nach hinten von der vorderen Extremitätenwurzel und läuft bogenförmig der Rückenkrümmung parallel gegen die hintere Extremitätenanlage fein zugespitzt aus, ohne die Inguinalfalte zu erreichen. Weder die Wiedergabe eines der betreffenden Embryonen (l. c. Fig. 5) noch die Abbildung 303 in Schultzes Grundriss der Entwickelungsgeschichte lassen mit Sicherheit erkennen, ob beim Kaninchen der Verlauf des kaudalen Endes der seitlichen Milchleiste mit dem bei der Ratte übereinstimmt. Schultzes Angabe, dass die Milchleiste die Inguinalfalte nicht erreicht, würde dafür, dass sie der Rückenkrümmung parallel läuft, wie auch die Abbildung zeigt, würde dagegen sprechen.

bei Katze und Fuchs. Bei Katze und Fuchs (Schultze l. c. S. 5) liegt die Milchleiste, nach den Abbildungen zu urteilen, in ihrer ganzen Ausdehnung am vorderen Rande der Extremitätenleiste, mit der sie genau parallel verläuft. Die am weitesten kranialwärts gelegene Milchdrüsenanlage findet sich aber nicht in der Achselhöhle, sondern kaudalwärts von der Wurzel der vorderen Extremität. Das hintere Ende verschwindet in der Inguinalbeuge.

beim Menschen. Menschliche Embryonen mit Milchleiste sind von Kallius, Strahl und Hirschland beschrieben. Bei den von letzteren Autoren untersuchten Embryonen, die eine grösste Länge von 15 und 14 mm hatten, war bei Oberflächenbetrachtung mit der Lupe keine Milchleiste nachgewiesen worden.

Bei der Untersuchung der Schnitte ergab sich, dass die Milchdrüsenanlage aus einer kurzen, wenig hervorragenden Leiste, die ungefähr in der Höhe des distalen Endes der oberen Extremität lag, bestand. Über die Lage und Richtung der Milchleiste geht aus der von Kallius gegebenen Beschreibung und Abbildung sicher hervor, dass die Milchleiste des Embryo, der annähernd eine Kopfsteisslänge von 15 mm hatte, beiderseits eine mit der Lupe deutlich sichtbare also hervorragende lineare Epithelverdickung darstellt, die auf der nur dorsalwärts deutlich abgegrenzten Extremitätenleiste liegend ungefähr das zweite Viertel — dieses aber kranialwärts überschreitend — des Raumes zwischen den zugewendeten Rändern der Extremitäten einnimmt. Die Milchleiste läuft der dorsalen Grenzrinne nicht parallel, liegt vielmehr mit ihrem kranialen Ende weiter von ihr entfernt und nähert sich derselben mit ihrem kaudalen. Mit dem ersteren liegt sie nach der Abbildung zu urteilen auf der ventralen Absenkung, mit dem letzteren auf dem First der Extremitätenleiste.

Vergleich der Milchleisten verschiedener Tiere und des Menschen in Bezug auf Länge und Lage. Die bisher beschriebenen seitlichen Milchleisten unterscheiden sich also einmal durch ihre Länge, die längste findet sich beim Schwein, dann folgt Kaninchen und Ratte, Katze und Fuchs und endlich der Mensch, entsprechend der grösseren oder geringeren Zahl der Milchdrüsen, die aus dieser Anlage hervorgehen.

Sodann finden sich Unterschiede in Bezug auf die Lage. In allen Fällen liegt die seitliche Milchleiste auf der Extremitätenleiste. An ihrer ventralen Grenze und mit dieser parallel laufend findet man sie beim Schwein, Fuchs und Katze. Sie kreuzt

schräg die Extremitätenleiste beim Kaninchen, der Ratte und dem Menschen. Bei letzterem ähnelt die Milchleiste dem pektoralen Abschnitte bei der Ratte. Der Beginn der Milchleiste findet sich in der Achselhöhle beim Schwein, dem Kaninchen — vorausgesetzt, dass der sehr wahrscheinliche Zusammenhang des kranialen Stückes der Milchleiste mit dem übrigen Hauptteil derselben noch nachgewiesen wird — und der Ratte, kaudalwärts von der vorderen Extremität bei der Katze, dem Fuchs und Menschen. Das kaudale Ende der Milchleiste liegt ungefähr in der Mitte zwischen den beiden Extremitäten beim Menschen, dorsal von der hinteren Extremität bei der Ratte, sie „läuft gegen die hintere Extremitätenanlage" aus beim Kaninchen, sie gelangt in die Inguinalbeuge beim Schwein, Katze und Fuchs.

Querschnittsform und Zellanordnung der Milchleiste bei Tieren und Mensch. Auch betreffs des Baues der Milchleiste, die, wie aus dem Vorhergehenden erhellt, bei den Tieren ausser bei der Ratte eine kontinuierliche, gleichmässig starke, lineare Epithelverdickung vorstellt, finden sich bei den bisher untersuchten Formen einige Unterschiede. Beim Vergleich der Milchleisten der verschiedenen Tiere ist es notwendig, dass nur dieselben Stadien dazu verwendet werden. Denn da der nächstfolgende Entwickelungszustand ganz allmählich aus der Milchleiste hervorgeht, so ist es von vornherein klar, dass eine eben aufgetretene Milchleiste einen anderen Bau haben muss, als eine solche, die gerade im Begriff ist, die spindelförmigen Anschwellungen, die den Übergang zu den Milchhügeln vorstellen, hervorgehen zu lassen. Um zu der Erkenntnis zu gelangen, wann die Milchleiste einer Tierform auf dem Höhepunkte ihrer Entwickelung steht, bedarf es einer grösseren Menge von Embryonen zum Vergleich, die sich leicht von der Ratte, nicht aber so bequem von anderen Tieren, geschweige denn vom Menschen beschaffen lassen. Danach gleicht bei der Ratte das Querschnittsbild der ausgebildeten

Milchleiste dem einer flachen bikonvexen oder plankonvexen Linse. Ähnliche Bilder geben die Querschnitte beim Kaninchen (Schultze, Fig. 18). Bei diesem und bei der Ratte besteht die Milchleiste in ihrer grössten Tiefe aus 3—4 Lagen von Zellen, bei einer Breite von 12—14 Zellen, doch lässt sich letztere nicht genau angeben, da sich die Milchleiste durchaus nicht scharf gegen die Umgebung absetzt. In der Milchleiste des Schweines liegen nach Figur 16 bei Schultze und Figur 5 bei Profé bis 8 Zellen übereinander und ca. 20 nebeneinander. Letztere ist also im Verhältnis zur Breite höher als beim Kaninchen und der Ratte. Dass beim Schwein die Milchleiste nicht nur absolut sondern auch relativ höher ist, davon kann man sich leicht bei Lupenbetrachtung der betreffenden Embryonen überzeugen. Querschnitte durch die Milchleiste des Menschen bei schwacher Vergrösserung giebt Hirschland, bei stärkerer Kallius wieder. Bei dem von letzterem Autor beschriebenen Embryo, der bereits oben erwähnt wurde, scheint auf der rechten Seite bereits die Bildung des Milchhügels begonnen zu haben, auf der linken differiert dagegen die Mächtigkeit der Milchleiste in ihren verschiedenen Teilen weniger. In ihrer grössten Erhebung liegen ca. 6 Zellen übereinander, ca. 15 nebeneinander. Während die Milchleiste bei Ratte und Kaninchen mehr flach ist, wölbt sie sich bei Schwein und Mensch stärker hervor. Bei letzteren beiden ist sie auch etwas stärker in das Mesenchym eingesenkt, als bei den ersteren.

Betreffs der Anordnung der Zellen in der Milchleiste macht Kallius die nähere Angabe, dass die untere Schicht aus Cylinderepithel bestehe, die obere aus Zellen, die von der gewöhnlichen Form nicht abweichen. Schultze erwähnt, dass die Vermehrung der Elemente ausschliesslich die von der einschichtigen Anlage des Stratum corneum überlagerte Keimschicht der Epidermis betreffe. Beide Beobachtungen gelten auch für die Ratte, wobei noch hinzugefügt sei, dass die Cylinderzellen

in diesem Stadium mit ihrer Längsachse unter einander parallel stehen. Dieses Querschnittsbild ist für die Milchleiste charakteristisch und gut von dem des Milchhügels zu unterscheiden. Gegen den noch erhaltenen Milchstreifen ist die Milchleiste nicht abgrenzbar. Dies gilt, wie bereits erwähnt, sowohl für die Ratte als auch für Schwein, Kaninchen und Mensch, wie die Abbildungen zeigen.

Dauer der Milchleiste bei der Ratte. Die Milchleiste der Ratte ist nur von kurzem Bestande, denn sehr bald treten in ihr spindelförmige Anschwellungen auf, als erste Andeutung des nächstfolgenden Stadiums, nämlich des Zerfalls der Milchleiste in die Milchhügel. Die Dauer der Milchleiste lässt sich durch Oberflächenbetrachtung genügend genau feststellen. Es ergab sich bei Untersuchung von circa 40 Embryonen von 13—14 Tagen, dass die Milchleiste meist am Beginn der zweiten Hälfte des 14. Tages sichtbar wird, und am Ende dieses Tages die Milchhügelbildung erfolgt. Von dieser Regel fanden sich nur wenige Ausnahmen, derart, dass sich die spindelförmigen Anschwellungen einige Stunden früher oder später zeigten. Grössere zeitliche Differenzen (bis zu einem Tage) fanden sich nur bei solchen Embryonen, bei denen auch die Ausbildung anderer Organe erkennen liess, dass sie dem nach ihrem Alter zu erwartenden Stadium nicht entsprachen.

Die Mesenchymzellenansammlung unter dem Milchstreifen bei der Ratte. Bei den zuletzt beschriebenen Stadien ist die Mesenchymzellenansammlung unter der Anlage der Mammarorgane, die auch bei anderen Tieren und beim Menschen gefunden ist, so ausgeprägt, dass sie leicht erkannt wird. Bei Embryonen bis zum Alter von 12 Tagen noch nicht nachweisbar, da hier die Mesenchymzellen in der Parietalzone noch überall sehr dicht liegen, ist bei etwas älteren — $12^1/_2$tägen — Embryonen direkt unter dem Milchstreifen in der ganzen Längs- und Breitenausdehnung desselben eine einschichtige Lage dicht

gedrängter Mesenchymzellen, die, etwas grösser als sonst die Zellen dieses Gewebes, sich auch durch grössere, oft längliche und kräftig färbbare Kerne auszeichnen, stets vorhanden. Häufig sind diese mit ihrer Längsachse senkrecht zur Oberfläche gestellt (Fig. 9). In der Nähe der Extremitäten, in der Achselhöhle und Inguinalbeuge lässt sich die genannte Zellansammlung nicht nachweisen, da hier die Mesenchymzellen überhaupt sehr dicht liegen, wohl aber gelingt dies meist in der Schultergegend. Bei 13½tägigen Embryonen ist jene Lage ein- bis zweischichtig geworden und tritt jetzt besonders und bald ausschliesslich unter der Milchleiste und dem ventralen Teil des Milchstreifens deutlicher hervor (Fig. 11). Mit diesen Zellen treten zu dieser Zeit diejenigen der sich ausbreitenden Hautmuskelplatte in Verbindung.

Zerfall der Milchleiste in Milchhügel bei der Ratte. Der Zerfall der Milchleiste in Milchhügel geht bei der Ratte in der Weise vor sich, dass zuerst der am weitesten kranialwärts gelegene Milchhügel selbständig wird. Es findet sich dann nur noch das hohe Epithel des Milchstreifens zwischen diesem Milchhügel und dem übrig gebliebenen Teil des pektoralen Milchleistenstückes. Letzteres zeigt zu dieser Zeit entweder noch gleichmässige Konturen oder schon eine mehr oder weniger starke Einschnürung in seiner mittleren Partie. Bei weiterer Ausbildung dieser Einschnürung tritt eine Sonderung in zwei Milchhügel ein. Diese haben zuerst eine ausgesprochen spindelförmige Gestalt, während der erste Milchhügel von vornherein mehr rundlich ist. So entstehen also aus dem pektoralen Milchleistenstücke der Ratte der 1.—3. Milchhügel. Dagegen ist das Zwischenstück zu dieser Zeit (Ende des 14. Tages) bereits verschwunden, ohne Material zu einem bleibenden Gebilde geliefert zu haben. Das kraniale Ende des abdominalen Stückes bildet sich zum vierten Milchhügel aus. Der vorderste gliedert sich also zuerst ab, etwas später erfolgt die Bildung des 2.—4.

Milchhügels, welch letztere ungefähr zu gleicher Zeit auftreten (Fig. 12).

beim Schwein. Die Sonderung der seitlichen Milchleiste in Milchhügel in ähnlicher Art wie bei der Ratte ist bereits bei einer Anzahl von Tieren beobachtet. Die hier in Frage kommenden Embryonen des Schweines, die Schultze untersuchte, hatten eine Scheitelsteisslänge von ungefähr 1,5—1,9 cm (l. c. Fig. 2 und 3). Es traten bei diesen in der Milchleiste in etwas variierenden Entfernungen spindelförmige Anschwellungen auf, die gegenüber den zwischengelegenen Strecken bedeutend über das Niveau der Epidermis hervorragten. Darauf schwinden die zwischen den Milchhügeln gelegenen Strecken der Milchleiste und zugleich runden sich die zuerst gestreckt spindelförmigen Milchhügel ab. Keibel fand beim Schwein die beschriebenen Anschwellungen im kranialen Teil der Milchleiste bei Embryonen von 16,4 mm gr. L. (Normentafel Fig. 25), auch in ihrem kaudalen Ende bei Embryonen von 17,6 mm gr. L. (N. T. Fig. 26). Die Milchhügel waren nur noch durch dünne Brücken verbunden bei einem Embryo von 19,4 mm gr. L. (N. T. Fig. 27). Vollkommen gesonderte Mammaranlagen zeigt ein Embryo von 20 mm gr. L. (N. T. Fig. 28). Zur Schätzung des Alters dieser Embryonen, das in den Normentafeln nicht mehr vermerkt wird, sei erwähnt, dass Schweinsembryonen von 14 mm gr. L. nach Keibels Angabe 22 Tage alt waren.

beim Kaninchen. Weiter untersuchte O. Schultze Embryonen des Kaninchens von 13—14 Tagen, solche der Katze von 1 cm Länge und des Fuchses von 1—1,2 cm Länge. Bei allen diesen entstehen nach den bisherigen Beobachtungen Schultzes (l. c. Fig. 4—6) die Milchhügel in ähnlicher zeitlicher Reihenfolge wie die vier kranialen der Ratte, sodass die Bildung des ersten Milchhügels in ziemlich ausgesprochener Weise den folgenden vorauseilt. Ob diese Erscheinung thatsächlich in der Mehrzahl der Fälle auftritt, ist natürlich nur an einem grösseren Material

festzustellen. Für das Schwein scheint sie, wie gezeigt wurde, nicht zu gelten.

beim Menschen. Beim Menschen würde von einem Zerfall der Milchleiste nur die Rede sein können in den Fällen, in welchen sich eine embryonale Hyperthelie ausbildet. Nun hat zwar H. Schmidt bei menschlichen Embryonen eine ganze Reihe von Gebilden gefunden, die er für überzählige Milchdrüsenanlagen hält, von denen aber nicht nachgewiesen wurde, dass sie aus der Milchleiste hervorgegangen seien, sodass seine Beobachtungen hier nicht verwendet werden können. Die Ausbildung eines Milchhügels aus der Milchleiste entsprechend der späteren einen Brustdrüse des Menschen wurde als solche noch nicht beschrieben, doch scheint es, als ob auf der rechten Seite des von Kallius geschilderten Embryo von 15 mm Kopfsteisslänge gerade die Bildung des Milchhügels stattfände.

Dass die Ausbildung der Milchleiste resp. der Milchhügel auf den beiden Seiten desselben Embryo verschieden weit fortgeschritten sein kann, wurde bei sämtlichen Formen wiederholt beobachtet.

Bau des Milchhügels der Ratte. Der ausgebildete Milchhügel des 14tägigen Rattenembryo ragt in Gestalt eines breiten, niedrigen Kegels mit abgerundeter Spitze nur wenig über die Umgebung hervor. Die konvex vorgewölbte Basis senkt sich in das Mesenchym ein, welche Erscheinung sich immer mehr ausprägt. In der Achse liegen 5—6 Zellen übereinander. Die obere Schicht wird von flachen, die mittlere von regellos liegenden, rundlichen und die untere von hohen, cylindrischen Zellen gebildet. Infolge der Einsenkung in das Mesenchym konvergieren letztere, die zuerst eine, bald zwei Reihen bilden, mit ihren der Oberfläche zugewendeten Enden, während sie in der Milchleiste parallel zu einander standen.

(Milchhügel = Reins hügel- und linsenförmiger Anlage). Betreffs der Nomenklatur sei hier bemerkt, dass die von

Rein unterschiedenen beiden Stadien, das der hügelförmigen Anlage mit planer Basis und der darauf folgenden linsenförmigen mit konvex in das Mesenchym vorgewölbter sich bei der Ratte nicht auseinander halten lassen, da die Anlage, wie gezeigt wurde, sobald sie sich von der Milchleiste abgliedert, schon die genannte Konvexität aufweist. Auch haben die Autoren, die sich nach Rein mit diesem Gegenstand beschäftigten, meist beide Stadien unter der Bezeichnung primitive Zitzen oder Milchhügel zusammengefasst. Schmidt folgt der Benennungsweise Reins und hat auch unter seinen überzähligen Milchdrüsenanlagen beim Menschen hügelförmige Stadien im Sinne Reins gefunden und abgebildet.

Bisher beobachtete Milchhügel anderer Tiere. Ausser bei den vorher erwähnten Formen, deren Milchhügel während ihrer Entstehung aus der Milchleiste beobachtet wurden, sind noch von einigen anderen die ausgebildeten Milchhügel bekannt. Rein fand seine hügelförmige Anlage, die für ihn den ersten Entwickelungszustand der Milchdrüse vorstellte, bei Kaninchenembryonen von 15—16 mm Steissscheitellänge, denen er das zu niedrige Alter (O. Schultze) von 11—12 Tagen zuschrieb, bei zwei Schafembryonen von 22 und 32 mm, deren Alter er auf fünf Wochen schätzt, und bei Schweinsembryonen von 21 und 23 mm Steissscheitellänge. Die daraus hervorgehende linsenförmige Anlage beschreibt Rein von Kaninchenembryonen von 17—19 mm, einem Ziegenembryo von 28 mm und einem Schweinsembryo von 26 mm Steissscheitellänge. Klaatsch (l. c. Seite 289) erwähnt den Milchhügel der 1 cm langen Ratte, Profé den des 1,5 cm langen Schweinsembryo und den des 2,5 cm langen Rinderembryo. Dagegen darf die von Huss geschilderte Milchdrüsenanlage bei einem 4 cm langen menschlichen Embryo nicht als Milchhügel aufgefasst werden, wozu Rein neigt (l. c. S. 458), denn hier war bereits eine centrale Einsenkung vorhanden, die allerdings auf dem abgebildeten Schnitt,

wie der Autor (Huss S. 202) selbst hervorhebt, nicht getroffen wurde. Thatsächlich ist auch dieser Embryo zu alt, als dass bei ihm noch ein Milchhügel vorhanden sein könnte, da jüngere Embryonen z. B. Strahls und Hirschlands (l. c. S. 18) Embryo von 26 mm und der Schmidts (l. c. S. 178) von 15 mm Hinterhauptsteisslänge schon zapfenförmige Anlagen besitzen, und sich bei Embryonen, die mehr als 29 mm Kopfsteisslänge haben, schon sekundäre Sprossungen finden.

Bau der Milchhügel bei verschiedenen Tieren. Alle genannten Tierspecies weisen in ihren Milchhügeln durchaus gleichartig gebaute Gebilde auf. Auch die äussere Gestalt variiert nur wenig. Der Milchhügel des Schweines scheint sich etwas mehr der halbkugeligen Form zu nähern, während der des Kaninchens gerade wie bei der Ratte mehr einem Kegel ähnelt.

Verschwinden der Milchleistenreste. Bei der Bildung der zuerst spindelförmigen Milchhügel und bei der Abrundung derselben verschwinden die zwischen ihnen gelegenen Strecken der Milchleiste. Da keine Erscheinungen, die auf einen Untergang der Michleistenzellen hindeuteten, beobachtet werden konnten, so muss angenommen werden, dass die überflüssig gewordenen Zellansammlungen sich abflachen, indem die Zellen auseinanderrücken und sich so von der Umgebung nicht mehr unterscheiden. Schultze (l. c. S. 4) hat beim Schwein auf diesen Schwund der Epithelbrücken, die zuerst die Milchhügel noch untereinander verbinden, hingewiesen und erwähnt, dass dieser nicht überall gleichzeitig aufträte, sondern dass zwischen den Milchhügeln hier noch Verbindungen bestehen, während dort schon vollkommene Trennung eingetreten ist. Dieselbe Erscheinung gilt auch für die Ratte.

Verhalten des Milchstreifens während des Bestehens der Milchleiste beim Menschen. Über das Verhalten des Milchstreifens bei der Ratte zu der Zeit, da die Milchleiste

auftritt und während der Dauer derselben wurde bereits zusammenfassend berichtet. (Diese Abhandlung Seite 41.) An sonstigen Tieren zu dieser Zeit gemachte Beobachtungen existieren nicht. Schilderungen des Milchstreifens beim Menschen von einem Stadium, bei dem sich eine Milchleiste findet, geben Kallius, Strahl und Hirschland. Kallius (l. c. S. 160) beobachtete bei dem 15 mm langen Embryo, dass sich von dem kaudalen Ende der Milchleiste bis in die Unterbauchgegend ein diffus verdicktes Epithel an der Leibeswand hinzog. Nach Hirschland (l. c. S. 10) erstreckt sich bei einem Embryo von 14 mm eine Zone hohen Epithels von der Abgangsstelle der oberen Extremität auf diese selbst und an der Seitenwand des Embryonalkörpers, wobei sie seitlich von der Milchleiste rasch an Stärke abnimmt, kaudalwärts bis auf die Dorsalseite der unteren Extremität. Es stellt nach genanntem Autor der Milchstreifen in diesem Stadium einen Überrest der breiten Epidermisplatte vor, die sich bei jungen Embryonen von 8 und 4 mm findet. Danach hat hier schon eine Rückbildung stattgefunden, wie dies auch bei der Ratte zuweilen der Fall ist.

Verhalten des Milchstreifens nach Ausbildung der Milchhügel bei der Ratte. Bei der letzteren machen sich nach Ausbildung der Milchhügel an dem noch vorhandenen ursprünglich ventralen Teil des Milchstreifens weitere regressive Erscheinungen bemerkbar. Diese dokumentieren sich darin, dass der Milchstreifen nicht mehr entsprechend der Grösse des Tieres an Breite zugenommen hat und seine Zellen nicht mehr so vollsaftig sind, daher es genauen Hinsehens bedarf, um ihn zu erkennen. In Bezug auf die Längsausdehnung gelingt es noch nicht, Unterchiede gegen die jüngeren Stadien aufzufinden. In der Inguinalbeuge zeigt er dagegen noch keine Anzeichen von Rückbildung, sondern ist hier nicht unbeträchtlich höher als an der seitlichen Körperwand. Beobachtungen über den Zustand

des Milchstreifens beim Menschen während des Bestehens des hügelförmigen Stadiums existieren nicht.

Verhalten des Milchstreifens während des zapfenförmigen Stadiums bei der Ratte. Zu der Zeit, da bei der (15tägigen) Ratte die seitlichen Anlagen zapfenförmig geworden sind, ist der Milchstreifen auf der Extremitätenleiste verschwunden, und zwar, da ein Zugrundegehen der cylindrischen Zellen nicht beobachtet werden konnte, wahrscheinlich indem diese an Grösse abnehmen und dadurch den kleinen kubischen Zellen, wie sie zu dieser Zeit überall das Stratum mucosum der Epidermis bilden, gleich werden.

beim Menschen. Beim Menschen dagegen ist nach den Angaben Schmidts (l. c. S. 179) zur Zeit der zapfenförmigen Anlage bei einem Embryo von 15 mm der Milchstreifen noch in grosser Ausdehnung vorhanden. Es fand sich bei demselben ein „erhöhtes Oberflächenepithel von einer 2—3fachen Lage von Zellen an der Grenze zwischen Rücken und Schulter und ebenso in der Achselhöhle, während sowohl dorsal- wie ventralwärts eine einfache Zellenlage die Epidermis bildet. Diese Zone erhöhten Epithels läuft um den ganzen Schultergürtel herum, rückt dann weiter abwärts zugleich mehr ventral, läuft gewissermassen über die normale Brustdrüsenanlage hinweg, welche sie beiderseits um ein Gewisses überflügelt, hält sich kaudalwärts zur Seite des Thorax und des Bauches, trifft unten genau die Stelle, wo die untere Extremität entspringt und umkreist den Beckengürtel in gleicher Weise wie oben den Schultergürtel.“ Nach Hirschland (l. c. S. 20), der das Verhalten des Milchstreifens bis zu einem Embryo von 26 mm untersuchte, ist bis zu dieser Zeit schon eine Rückbildung jenes Gebildes eingetreten. Die ursprünglich breite Ektodermverdickung hat sich mehr und mehr verschmälert und zwar zunächst relativ dann absolut. Je deutlicher die Milchleiste hinter der oberen Extremität hervortrat, um so mehr erschienen die neben dieser belegenen Teile des

Fig. 11.

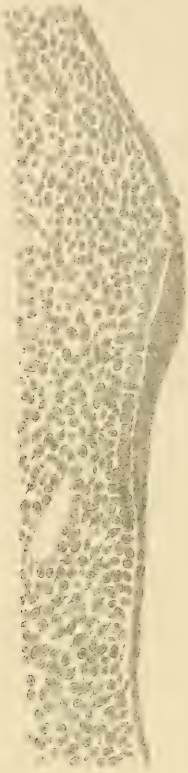

Fig. 12.

Fig. 13.



Fig. 14.

Fig. 15.

Fig. 16.

Fig. 17.

F. Bertemann, Wiesbaden.

Milchstreifens verschmälert bis schliesslich in der Zeit, in welcher nur die Milchpunkte vorhanden sind, neben dieser zeitweilig eine überall gleichmässig niedrige Ektodermlage vorhanden war. Strahl (l. c. S. 237) giebt in Betreff der Rückbildung an, dass sie auf der Mitte des Milchstreifens beginne, indem sich die hohen Zellen abplatten, wodurch es zur Zerlegung des Milchstreifens in Teile komme, ähnlich wie bei Tieren die Milchleiste sich in Stücke auflöst. Die Angabe, dass der Milchstreifen durch Abplattung seiner Zellen schwinde, hat auch, wie gezeigt wurde, für die Ratte Gültigkeit.

Bedeutung des Milchstreifens. Die eingehende Schilderung des Milchstreifens und seines Schicksals hat dargethan, dass es sich bei ihm thatsächlich um ein Gebilde handelt, das durch seinen Bau, die Zeit seines Auftretens, eine konstante Lage und eine zu gewissen Zeiten deutliche Begrenzung wenigstens in der Breite mit demselben Recht als ein Stadium der Milchdrüsenanlage aufgefasst werden muss, wie die Milchleiste.

Übereinstimmend mit den Angaben O. Schultzes, Strahls und Hirschlands hat sich auch bei der Ratte ergeben, dass der Milchstreifen die erste Anlage der Milchdrüsen vorstellt und als ein Vorstadium der Milchleiste zu betrachten ist. Schmidts Ansicht, dass zuerst die Milchleiste und dann der Milchstreifen aufträte, ist also, wie auch Strahl dies betont, unhaltbar.

Für einen phylogenetischen Wert dieser frühen Stadien hat auch die vorliegende Untersuchung keine Anhaltspunkte ergeben, wie dies auch nicht erwartet werden konnte. Bestätigt sich die Vermutung Profés (l. c. S. 280), dass es sich bei der Milchleiste vielleicht nur um ein Gebilde handle, das man anderen ähnlichen Leistenbildungen beim Embryo, wie solche als Primitivanlagen für nachträglich ebenfalls in Reihen sich abgliedernde epitheliale Organe beobachtet werden, z. B. der Spinalganglienleiste und der Schmelzleiste der Zähne gleich zu-

setzen habe, so verlieren jene Stadien trotzdem nicht ihre Bedeutung für das Verständnis der Mammarorgane. So liegt es nahe, die Verbreitung des Milchstreifens dorsalwärts von den Extremitäten, wie sie beim Menschen und der Ratte beobachtet wurde, mit den an genannten Orten zuweilen auftretenden Milchdrüsen in Zusammenhang zu bringen. Ebenso ist, wie noch gezeigt werden soll, das Vorhandensein des Milchstreifens und eines schwächeren Abschnittes der Milchleiste zwischen den pektoralen und der abdominalen Milchdrüsenanlage bei der Ratte bedeutungsvoll.

Die inguinalen Milchdrüsenanlagen der Ratte. Zeit des Auftretens. Bis hierher konnte der Überblick über die Entwickelung des Milchstreifens, der Milchleiste und der aus dieser hervorgehenden Milchhügel gegeben werden, ohne dass über die beiden am weitesten kaudalwärts gelegenen Milchdrüsenanlagen etwas zu sagen gewesen wäre. Erst am 15. Tage also zu einer Zeit, da die Milchhügel an der seitlichen Leibeswand bereits ausgegebildet sind, gelingt es bei der Ratte die beiden inguinalen Anlagen nachzuweisen, wobei es nicht möglich war, vorher an ihrer Stelle eine Milchleiste aufzufinden. Da dieselben durch ihren Bau beweisen, dass sie noch auf einer ganz frühen Entwickelungsstufe stehen, so muss man annehmen, dass sie sich thatsächlich später anlegen als die anderen Milchdrüsen. Hierfür dürfte auch noch der Umstand sprechen, dass in der Gegend, wo dieselben entstehen, ein hohes, dem Milchstreifen entsprechendes Epithel später auftritt als auf der Extremitätenleiste und zu einer Zeit, wo es am letztgenannten Orte schon Zeichen von Rückbildung zeigt, hier noch auf der Höhe seiner Entwickelung steht und demgemäss auch später verschwindet.

Gestalt und Lage. Die beiden inguinalen Anlagen stellen im grossen und ganzen ovale bis längliche Epithelverdickungen vor. Sehr auffallend ist ihre Lage, indem sich die erste im kranialen resp. lateralen Teil der Inguinalbeuge, die zweite weiter

kaudal resp. medial auf der Extremität dicht am Ansatze derselben findet (Figg. 13 und 14). Diese Thatsache erinnert an die auf der Innenseite des Schenkels vorkommenden Milchdrüsen, wie sie als Seltenheit beim Menschen beschrieben werden. In Bezug auf ihren Bau machen diese beiden Anlagen dieselben Stadien durch wie die übrigen, indem die Epithelverdickung allmählich den Bau eines Milchhügels annimmt. Hierbei ist die zweite der ersten einige Zeit voraus.

Inguinale Milchleiste der Ratte. Beide Anlagen sind in der ersten Zeit durch eine in der Inguinalfalte verlaufende strangartige Verdickung des Epithels, die aber nicht über die Oberfläche hervorragt, mit einander verbunden. Ein Zusammenhang derselben mit der seitlichen Milchleiste konnte nicht nachgewiesen werden. Es liegt nahe, hier an ein der Milchleiste analoges Gebilde zu denken, dessen Gestalt vielleicht durch die Lage in der Inguinalbeuge bedingt wird. Abweichend von dem Verhalten der seitlichen Milchleiste träte diese inguinale nicht früher sondern gleichzeitig mit den Milchhügeln auf.

Die Milchdrüsenanlagen beim Rind und Pferd. Die eben geschilderten Erscheinungen lassen sich mit den Beobachtungen Profés beim Rinde und Pferd vergleichen. Genannter Autor fand (l. c. S. 261) bei einem Rinderembryo von 2,5 cm Scheitelsteisslänge unterhalb des Nabels jederseits von der Mittellinie vier Milchdrüsenanlagen im Übergangsstadium vom Milchhügel zur Mammartasche (l. c. Fig. 11). „Die beiden Milchhügel jeder Seite sind durch eine leistenartige epitheliale Verdickung (l. c. Fig. 12) verbunden, welche sich kaudal über den hintersten Milchhügel noch fortsetzt, um dann allmählich zu verschwinden. Die Verdickung ist in allen, zwischen die Milchhügel und in einigen, hinter das kaudale Milchhügelpaar fallenden Schnitten gleichmässig deutlich; sie entspricht somit unzweifelhaft einem Milchleistenrudiment". Profé sagt nicht, ob letzteres über das Niveau der Umgebung hervorragt oder nicht.

Nach der Figur zu urteilen, ist das letztere der Fall, was, wie gezeigt wurde, auch von der Ratte gilt. Ein 2,2 cm langer Pferdeembryo (Profé S. 267 u. Fig. 21) zeigte eine seitlich von der Nabelgegend rechts und links bis in die Inguinalregion verfolgbare streifenförmige, deutlich mehrschichtige Epithelverdickung, die indessen nicht ganz so weit nach vorn reichte wie die oben erwähnte doppelte Epithelschicht des 1,5 cm langen Embryo. Profé spricht sich über die Bedeutung dieses Gebildes nicht näher aus, doch darf man wohl dasselbe mit dem bei der Ratte beschriebenen gleichsetzen.

Weiterentwickelung der inguinalen Milchhügel der Ratte. Ungefähr 24 Stunden nach ihrem ersten Auftreten sind die inguinalen Milchhügel auf den Hinterbauch gerückt und zeigen nun bei weiterer Ventralwanderung dieselbe Entwickelung wie die anderen Anlagen.

Benennung der Milchdrüsen der Ratte. Bei der Ratte entstehen also die beiden inguinalen Milchdrüsenanlagen später und in anderer Weise als die übrigen und zugleich getrennt von diesen. Diese Umstände und der Ort der Entstehung waren die Veranlassung, diese beiden am weitesten kaudalwärts gelegenen Milchdrüsenanlagen den übrigen vier aus der seitlichen Milchleiste hervorgehenden gegenüber zu stellen und nicht die drei letzten zusammenfassend als abdominale zu bezeichnen. Dass die drei ersten als pektorale und die vierte als abdominale Milchdrüsen unterschieden wurden, geschah in Rücksicht auf ihre definitive Lage und entspricht dem allgemeinen Gebrauche.

Wulst zwischen der abdominalen und 1. inguinalen Anlage bei der Ratte. Der in seiner Bedeutung unklare, vorübergehend auftretende, durch das Bindegewebe bedingte Wulst zwischen der abdominalen und ersten inguinalen Anlage (Fig. 15) kann nicht als Milchleistenrudiment aufgefasst werden, denn erstens wird er nicht von der Epidermis gebildet, sodann tritt er erst auf, nachdem die einzelnen Anlagen schon vor-

handen und die abdominale sogar schon zapfenförmig geworden ist und bereits eine Ortsveränderung vorgenommen hat: alles Momente, die sich mit dem Begriff einer Milchleiste nicht vereinigen lassen.

Ventralwanderung der Milchdrüsenanlagen. Für die Ventralwanderung sämtlicher Milchdrüsenanlagen bei der Ratte bestehen bereits Analogien in den Beobachtungen Reins am Kaninchen und O. Schultzes am Schwein. Bei der Ratte könnte man vielleicht den Umstand, dass die ersten Anzeichen eines Milchstreifens in einer Gegend entstehen, die seinem dorsalen Rande entspricht, und dass dann die Milchleiste sich in der Mitte (in querer Richtung gemeint) des Milchstreifens anlegt und der dorsale Teil des letzteren sehr bald wieder verschwindet, ebenfalls in diesem Sinne deuten. Ein Unterbleiben jener Wanderung würde zu einer, dem Rücken genäherten Lage der Zitzen führen, wie sie von anderen rattenähnlichen Nagern, von Myopotamus und Capromys, beschrieben wird. Ähnliche Verschiebungen wie bei den drei letzten Anlagen der Ratte und wie die kranialwärts gerichtete der ersten pektoralen werden sich wahrscheinlich bei weiteren Untersuchungen ebenfalls noch finden. (Fig. 16.)

Mesenchymzellenansammlung = Areolargewebe. Die wiederholt erwähnte Gruppe von Mesenchymzellen unter Milchstreifen und -leiste lässt sich weiterhin in das Areolargewebe der isolierten Milchdrüsenanlagen verfolgen, sodass nach dieser Untersuchung jene frühzeitig auftretende Zellansammlung die erste Stufe des Areolargewebes darstellen würde.

Schluss. Die vergleichende Untersuchung zeigt somit, dass die Entwickelung der Milchdrüsen bei der Ratte in ihren Hauptzügen durchaus mit der anderer Tierformen übereinstimmt, doch bleiben eine Anzahl Erscheinungen bei der Ratte bestehen, deren Bedeutung durch weitere Untersuchungen in erster Linie an verwandten Formen klarzustellen ist.

Schwankungen in der Zahl der Milchdrüsen bei der Ratte.

Bei 28 Embryonen im Alter von 14 Tagen 20 Stunden bis 15 Tagen mit ausgebildeten Milchhügeln wurde 5 mal je ein überzähliger Milchhügel gefunden. Derselbe zeigte sich in allen Fällen in der pektoralen Gruppe. Da der erste (vorderste) Milchhügel stets seine normale Stelle inne hatte, so war der überzählige Milchhügel unter den drei anderen zu suchen. Und da, wie dies auch bei anderen Tierformen und beim Menschen beobachtet ist, die accessorischen Bildungen von geringerer Grösse als die normalen waren, so war es möglich, die ersteren festzustellen. Danach hatte der accessorische 4mal zwischen dem zweiten und dritten normalen Milchhügel seinen Sitz, einmal kaudalwärts vom dritten.

Verglichen mit diesem Resultat ist das Vorkommen von Hypermastie bei den erwachsenen Tieren viel seltener. Hier wurde unter ca. 150 Weibchen nur ein Fall beobachtet. Es betraf derselbe ein Tier, das auf jeder Seite vier pektorale Milchdrüsen hatte, die nach dem Gebrauch, den die Jungen von ihnen machten, gleichgut wie die normalen funktionierten. Die erste pektorale Zitze hatte ihren gewöhnlichen Sitz inne, welches aber die accessorischen seien, liess sich nicht sicher erkennen, doch schienen es, nach der Anordnung zu urteilen, die letzten zu sein.

Dass die Hyperthelie bei Embryonen häufiger sei als bei den ausgewachsenen Tieren, ist bereits eine sichergestellte Thatsache. In neuester Zeit hat Bonnet diese Erscheinung untersuchen lassen und ist zu dem Schluss gekommen, dass beim Rinde die Mammarreihe in kaudo-kranialer Richtung, beim Schwein und Schaf (und Reh) in entgegengesetzter Richtung einer Rückbildung unterliege. Danach ist es nicht unwahrschein-

lich, dass es sich bei der Ratte ebenfalls um eine Rückbildung an der pektoralen Gruppe und zwar in kaudo-kranialer Richtung handle. Vielleicht ist auch das Verhalten des Milchstreifens und der Milchleiste der Ratte in dieser Beziehung von Bedeutung. Die kontinuierliche Ausbreitung des Milchstreifens und in manchen Fällen auch der Milchleiste würde darauf hinweisen, dass ursprünglich bei der Stammform der Ratte eine kontinuierliche Reihe von Milchdrüsen vorhanden gewesen ist, gerade wie sie sich heute noch bei anderen Nagern findet. Die öfters beobachtete schwächere Ausbildung oder das Fehlen der Milchleiste an der Stelle, wo sich später der grosse Zwischenraum zwischen dritter und vierter Milchdrüse findet, würde dann schon als Reduktionserscheinung zu deuten sein.

Endlich sei noch erwähnt, dass bei den ca. 150 erwachsenen Ratten einmal Hypomastie gefunden wurde. Es fanden sich bei einem Tier jederseits nur zwei Milchdrüsen am Hinterbauche. Nach dem Standort derselben und dem grossen Zwischenraum, der sich jederseits zwischen den beiden Zitzen fand, zu urteilen, fehlte wahrscheinlich die erste inguinale Milchdrüse, von der wiederholt erwähnt wurde, dass sie in der ersten Zeit ihrer Entwickelung hinter der zweiten inguinalen zurück sei.

Die hier angeführten Beobachtungen, die nur beiläufig gemacht wurden, sind zu wenig zahlreich als dass man sichere Schlüsse daraus ziehen könnte, sie gewinnen nur Bedeutung durch den Vergleich mit den von Bonnet, Burckhard und Profé an grösserem Material gemachten.

Ergebnisse.

1. Die ersten Anzeichen eines Milchstreifens waren bei einem 11tägigen Embryo in Gestalt einiger grösserer kubischer Zellen an der Grenze der Parietal- und Stammzone nachweisbar. Vgl. Fig. 1, 2, 3.

2. Der Milchstreifen dehnt sich von genannter Gegend weiter ventralwärts aus (vgl. Fig. 4 u. 5), und ist bei 13tägigen Embryonen allmählich zweischichtig geworden. Vgl. Fig. 6—9.

3. Der zuerst deutlich, später nur in bestimmten Gegenden abgrenzbare Milchstreifen findet sich auf der ganzen Extremitätenleiste, in der Schultergegend, der Achselhöhle, der Gegend dorsal von der hinteren Extremität und (später auftretend) in der Inguinalgegend. Vgl. Fig. 7.

4. Im Bereiche des Milchstreifens tritt bei 13½ tägigen Embryonen eine Milchleiste auf. Vgl. Fig. 10, 11. Von nun an ist nur noch ein ventral von der Milchleiste gelegener Teil des Milchstreifens deutlich ausgeprägt. Vgl. Fig. 11.

5. Die Milchleiste liegt in ihrer ganzen Ausdehnung auf der Extremitätenleiste, sie beginnt in der Achselhöhle und endet dorsalwärts von der hinteren Extremität. Eine Fortsetzung in die Inguinalbeuge war nicht zu konstatieren. Vgl. Fig. 10.

6. Eine dem späteren Zwischenraum zwischen der dritten und vierten Milchdrüse des ausgebildeten Tieres (vgl. Fig. 17) entsprechende Strecke der Milchleiste ist meist schwächer ausgebildet. Vgl. Fig. 10.

7. Aus der Milchleiste gehen bei 14tägigen Embryonen jederseits die drei vorderen (pektoralen) und der erste der drei hinteren (der abdominale) Milchhügel hervor; der erste pektorale wird zuerst selbständig. Vgl. Fig. 12.

8. Die jederseits beiden hinteren (inguinalen) Milchdrüsenanlagen treten später auf als die übrigen und unabhängig von jener seitlichen Milchleiste.

9. Eine ihnen voraufgehende, über das Niveau der Umgebung hervorragende inguinale Milchleiste war nicht nachweisbar.

10. Die erste der beiden inguinalen Milchdrüsenanlagen entsteht in der Inguinalbeuge, die zweite auf der Innenseite der Extremität nahe deren Ansatz. Vgl. Fig. 13 u. 14.

11. Beide inguinale Milchdrüsenanlagen sind kurze Zeit bei 14 1/2 tägigen Embryonen durch eine strangartige Verdickung der Epidermis verbunden (Milchleiste?).

12. Die zweite inguinale Anlage ist der ersten in ihrer Entwickelung voraus.

13. Zu der Zeit, da bei 14 1/2 bis 15 tägigen Embryonen die vier vorderen Anlagen bereits zapfenförmig geworden sind, stehen die beiden inguinalen noch auf der Stufe des Milchhügels. Vgl. Fig. 15.

14. Vorübergehend ist bei 15 tägigen Embryonen die abdominale und die erste inguinale Anlage zuweilen durch einen durch das Bindegewebe bedingten Wulst verbunden, der makroskopisch einen Milchleistenrest vortäuschen kann. Vgl. Fig. 15.

15. Sämtliche Milchdrüsenanlagen rücken allmählich ventralwärts und haben bei 15 1/2 tägigen Embryonen im grossen und ganzen die definitive Lage erhalten. Vgl. Fig. 16 u. 17.

16. Der Milchstreifen ist bei 15 tägigen Embryonen (wahrscheinlich durch Abflachung seiner Zellen) verschwunden.

17. Bei 16 tägigen Embryonen stehen sämtliche Anlagen auf dem kolbenförmigen Stadium (Rein).

Erklärung der Figuren.

(Siehe auch Ergebnisse!)

E = Extremitätenleiste. U = Urwirbelleiste. M = Medullarleiste.
d.G. = dorsale Grenzrinne der Extremitätenleiste.

Fig. 1. Seitenansicht des Embryo II (11 Tage; 2 mm gr. Lg.). 15 mal vergr., gez. Zeichner Noack.

Fig. 2. Übersichtsbild. Querschnitt durch Embryo II in der auf Fig. 1 angedeuteten Gegend. 100 mal vergr., gez. Noack.

Fig. 3. Anlage des Milchstreifens bei Embryo II vgl. Fig. 1 u. 2. 90 mal vergr., gez. Noack.

Fig. 4. Seitenansicht des Embryo III (12 Tage; 3,7 mm gr. Lg.). 15 mal vergr., gez. Noack.

Fig. 5. Querschnitt durch die Anlage des Milchstreifens bei Embryo III in der auf Fig. 4 angedeuteten Gegend; vergleiche zur Orientierung das Übersichtsbild Fig. 2. 190 mal vergr., gez. Noack.

Fig. 6. Seitenansicht des Embryo V. (13 Tage 1 Stunde; 5¼ mm gr. Lg.). 15 mal vergr., gez. Henneberg.

Fig. 7. Seitenansicht des Embryo V. Der Milchstreifen ist durch dunklere, das benachbarte, hohe Epithel, in welches er ohne scharfe Grenze übergeht, durch hellere Schraffierung angedeutet. Obere Extremität durchsichtig gedacht. 11 mal vergr., gez. Henneberg.

Fig. 8. Übersichtsbild. Querschnitt durch den Embryo V in der auf Fig. 6 angedeuteten Gegend. 30 mal vergr., gez. Noack.

Fig. 9. Querschnitt durch den ausgebildeten Milchstreifen bei Embryo V in der auf Fig. 6 angedeuteten Gegend. vergl. Fig. 6, 7, 8. 185 mal vergr., gez. Henneberg.

Fig. 10. Seitenansicht des Embryo VII (13 Tage 14 Stunden; 7,5 mm gr. Lg.) mit ausgebildeter Milchleiste. ca. 10 mal vergr., gez. Noack.

Fig. 11. Querschnitt durch die ausgebildete Milchleiste bei Embryo VII in der auf Fig. 10 angedeuteten Gegend; vergl. zur Orientierung das Übersichtsbild Fig. 8. 185 mal vergr., gez. Henneberg.

Fig. 12. Seitenansicht des Embryo IX (14 Tage; 8 mm gr. Lg.) mit jederseits 4 spindelförmigen Milchhügeln und frühstem Stadium der jederseits zwei inguinalen Milchdrüsenanlagen. 11 mal vergr., gez. Noack.

Fig. 13. Übersichtsbild. Frontalschnitt durch die Anlage der 1. inguinalen Milchdrüse bei einem künstlich gestreckten Embryo von gleicher Entwickelung wie Embryo IX. 15mal vergr.. gez. Henneberg.

Fig. 14. Wie Fig. 13 durch die Anlage der 2. inguinalen Milchdrüse. 15mal vergr. gez. Henneberg.

Fig. 15. Seitenansicht des künstlich gestreckten Embryo XII. (15 Tage; 8,8 mm. gr. Lg. des gekrümmten Embryo) mit jederseits vier aus der Milchleiste hervorgegangenen Milchpunkten und jederseits zwei in der Inguinalbeuge liegenden Milchhügeln. Zwischen dem abdominalen Milchpunkt und dem 1. inguinalen Milchhügel eine scheinbare Milchleiste. 9mal vergr., gez. Noack.

Fig. 16. Bauchansicht des künstlich gestreckten Embryo XIV (15 Tage 20 Stunden; 11 mm. gr. Lg. des gestreckten Embryo ohne Schwanz) mit jederseits 6 Milchpunkten. 9mal vergr., gez. Noack.

Fig. 17. Bauchansicht einer säugenden Ratte (17 cm Schnauze-Schwanzwurzel). Verkleinerung 11:17, gez. Noack.

(Die Köpfe der Embryonen Figg. 10, 12, 15, 16 sind bei der Reproduktion etwas schematisiert.)

Litteratur.

Es werden nur die Arbeiten angeführt, die über frühe Stadien der Milchdrüsenentwickelung handeln, da sie in vorstehender Untersuchung allein berücksichtigt wurden. Ein vollständiges Litteraturverzeichnis findet sich bei Bonnet.

1. Bonnet, R., Die Mammarorgane im Lichte der Ontogenie und Phylogenie. Ergebnisse der Anat. und Entwickelungsgesch. VII. Bd. 1897.
2. Burckhardt, G., Über embryonale Hypermastie und Hyperthelie. Anat. Hefte. Bd. VIII, H. 24, S. 525 Taf. XLIX/L. 1897.
3. Hirschland, L., Beiträge zur ersten Entwickelung der Mammarorgane beim Menschen. Anat. Hefte. Bd. XI, S. 221, Taf. XIX, XX. 1898.
4. Kallius, E., Ein Fall von Milchleiste bei einem menschlichen Embryo. Anat. Hefte. Bd. VIII, Heft 24, S. 153, Taf. XIX/XX. 1897.
5. Keibel, F., Normentafel zur Entwickelungsgesch. des Schweines. Jena 1897.
6. Profé, O., Beiträge zur Ontogenie und Phylogenie der Mammarorgane Anat. Hefte. Bd. XI. Heft III S. 247, Taf. XXI—XXVI. 1898.
7. Rein, G., Untersuchungen über die embryonale Entwickelungsgesch. der Milchdrüse. Archiv. f. mikroskop. Anat. Bd. XX, 1882, S. 431.
8. Schmidt, H., Über normale Hyperthelie menschlicher Embryonen und über die erste Anlage der menschlichen Milchdrüsen überhaupt. Morphol. Arbeiten herausgeg. von G. Schwalbe. Bd XII. Heft 1, 2. Taf.
9. Schultze, O., Beitrag zur Entwickelungsgeschichte der Milchdrüsen. Verhandl. d. Physikalisch-medizinischen Gesellschaft zu Würzburg. N. F. Bd. XXVI; Nr. 6. 1893.
10. Strahl, H., Die erste Entwickelung der Mammarorgane beim Menschen. Verhandl. d. anat. Gesellsch. a. d. XII. Versamml. zu Kiel. S. 236—238. 1898.

Ende Februar 1899 der medizinischen Fakultät zu Giessen vorgelegt.

(Aus dem anatomischen Institute zu Königsberg i. Pr.)

ÜBER DAS TUBERCULUM LABII SUPERIORIS UND DIE ZOTTEN DER LIPPENSCHLEIMHAUT DES NEUGEBORENEN.

VON

Dr. ALEXANDER STIEDA,
ASSISTENTEN AM INSTITUTE.

Mit 3 Figuren auf Tafel III.

Im Jahre 1895 erschien in der Jenaischen Zeitschrift für Naturwissenschaften eine Arbeit von O. Neustätter (15) „Über den Lippensaum beim Menschen, seinen Bau, seine Entwickelung und seine Bedeutung.“ Der Verfasser giebt hierin eine gute Beschreibung der mikroskopischen Verhältnisse von Lippen neugeborener Kinder, sowie Erwachsener. Zu wenig berücksichtigt wurden hierbei die Talgdrüsen, die in dem roten Lippensaum liegen. Ebenso fehlt eine nähere Untersuchung des Tuberculum labii superioris und der Villositäten der Lippen von Neugeborenen.

Was die Talgdrüsen betrifft, so mag es einer anderen Arbeit vorbehalten sein, diesen Gegenstand zu erledigen.

Ich habe es mir zur Aufgabe gemacht, sowohl das Tuberculum labii superioris in Bezug auf seine Entwickelung und seinen Bau, als auch die Villositäten an den Lippen von Neugeborenen einer genaueren Untersuchung zu unterwerfen.

I.

Bei der Durchsicht der einschlägigen Litteratur finden sich nur wenige Autoren, die das hier abzuhandelnde Gebiet überhaupt berücksichtigen.

Was zunächst das Tuberculum an der Oberlippe des Neugeborenen angeht, so giebt nur Luschka (12) eine genaue

Beschreibung. Er sagt: „Der rote Saum der Oberlippe besitzt ein deutlich abgegrenztes Mittelstück in Form eines 5 mm hohen und etwa ebenso breiten Knötchens, Tuberculum labii superioris, dessen der äusseren Lippenzone zugekehrtes Ende verjüngt und abgerundet ist und sich nahezu bis an die gewöhnliche Cutis der Lippe erstreckt, sodass dementsprechend die Pars glabra des roten Saumes auf ein Minimum reduziert wird. Das der Innenfläche der Lippe zugekehrte Ende, das Tuberculum, setzt sich ohne bestimmte Grenze in diese fort. Auf jeder Seite ist das Knötchen durch eine seitliche Furche von der Nachbarschaft getrennt und erhebt sich in der Mittellinie in eine jedoch nur schwach ausgeprägte Firste, die sich gegen seine Enden hin allmählich verflacht. Seiner Textur nach gehört dieses Knötchen der Pars villosa an, indem es dieselben weichen, zottenartigen, übrigens reichlich vaskularisierten Auswüchse besitzt. — Vom morphologischen Standpunkte aus nimmt dieses Tuberculum labii superioris deshalb ein nicht geringes Interesse in Anspruch, weil es sich als unzweideutiger Rest des embryonalen Stirnlappens ausweist. Dasselbe repräsentiert an der Lippe das Os incisivum und giebt gleich diesem seine Trennungsspuren an der inneren Seite zu erkennen."

Nächst dieser Beschreibung, der genauesten, die ich in der Litteratur über das Tuberculum labii superioris habe finden können, erwähne ich noch aus H. v. Luschkas (13) Anatomie (1867): „Das Philtrum, welches nach unten merklich breiter wird, endet mit einem Vorsprung, der beim kindlichen Munde relativ stärker zu sein pflegt. Er ist das Ende des fötalen, bei doppelter Hasenscharte in seiner Selbständigkeit persistierenden Stirnlappens und wird an seiner Schleimhautfläche öfters von der übrigen Oberlippe gleichsam als Pars incisiva, wie der Zwischenkiefer von den Ossa maxillaria durch eine Sutur, so durch seitliche Furchen mehr oder weniger abgegrenzt."

Fig. 2.

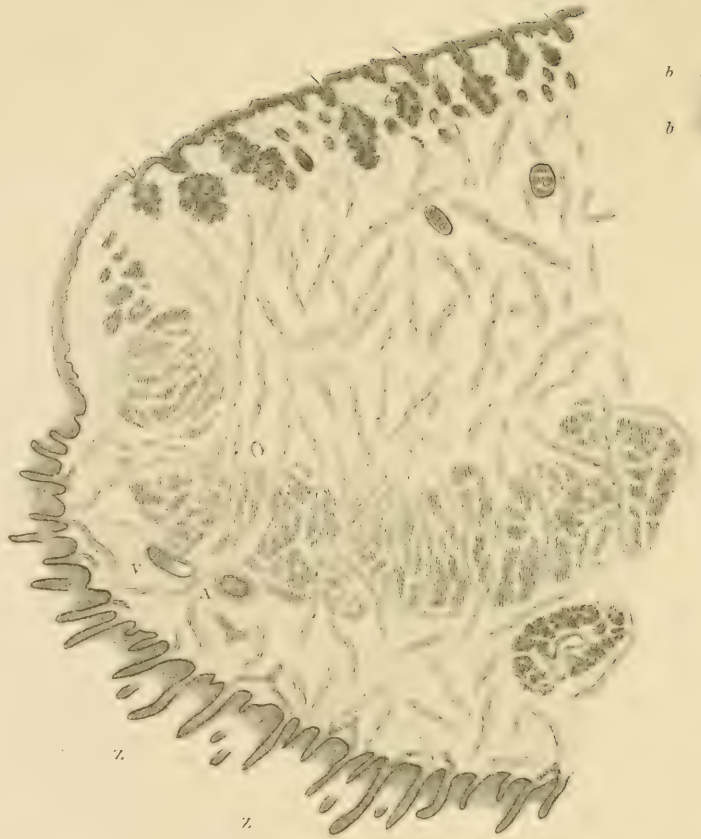

Fig. 1



Fig 3.

M.G. del.

Verlag von J. F. Bergmann, Wiesbaden

Hyrtl (7) erwähnt ebenfalls das Tuberculum labii superioris und beschreibt noch „eine Vertiefung in der Mitte des Randes der Unterlippe", die „der kleinen Erhöhung am Lippenrande oben" entspricht.

Krause (10) beobachtete bei Säuglingen am unteren Ende des Philtrum „ein ca 5 mm grosses Knötchen (Tuberculum labii superioris), welches das untere Ende des embryonalen Stirnfortsatzes repräsentiert."

Abbildungen vom Tuberculum finden sich bei diesen Autoren nicht.

Merkel (14) schreibt über das Tuberculum: „Die Symmetrie der Oberlippe wird durch die aus dem mittleren Nasenfortsatz entstehenden Mediangebilde unterbrochen, nämlich das Philtrum und dessen unteren Abschluss, das Tuberculum labii superioris." Im weiteren citiert Merkel dann die Luschkasche Beschreibung und giebt auch eine Abbildung der äusseren Mundgegend des Neugeborenen, die das Tuberculum erkennen lässt.

Es soll ferner angeführt werden, was Neustätter (15) in der eingangs bereits genannten Arbeit vom Tuberculum sagt. Er bildet dasselbe ab und giebt zu, dass er zwar auch die Formen dieses Knötchens so stark ausgeprägt gesehen habe wie Luschka (12, 13) sie beschreibt, aber in der Mehrzahl der Fälle sei es entweder nur als leichte, kaum gegen die äussere Zone vordringende Erhebung zu erkennen, oder es grenze sich die hintere Zone (Pars villosa) an dieser Stelle in gerader Fortsetzung der übrigen Bogenlinie gegen die vordere Zone (Pars glabra) ab, und die Erhebung dahinter könne ebenfalls fehlen. Aber dass die vordere Zone in dieser Region so sehr eingeschränkt wäre, wie es Luschka als Regel schildert, konnte er nicht beobachten.

Rauber (18) beschreibt das Tuberculum ganz kurz, wie folgt: „In der Richtung ihres Philtrum schliesst die Oberlippe

mit einem Wulste ab, Tuberculum labii superioris. Ihm liegt eine Furche der Unterlippe gegenüber.“ Er giebt auch eine gerade nicht sehr anschauliche Abbildung von den Lippen Neugeborener mit einem Tuberculum.

Von den französischen Autoren hat nur Poirier (16) eine Beschreibung des Tuberculum: „Sur la supérieure lèvre le bord libre présente un tubercule médian, trace du bargeon frontal médian qui forme avec les deux bourgeons incisifs latéraux la lèvre supérieure, et de chaque côté une surface légèrement déprimée. Sur la lèvre inférieure, une dépression médiane répond au tubercule, et de chaque côté une surface légèrement convexe s'adapte à la dépression de la lèvre supérieure.“ Eine Zeichnung des Tuberculum wird nicht gegeben.

Villositäten der Lippen und der angrenzenden Mundschleimhautpartie finden sich — wie später gezeigt werden soll — nur bei Embryonen gewissen Alters und bei Neugeborenen. Es erwähnen deshalb Gegenbaur (3), Quain (17), Cruveilhier (2), Sappey (20), Remy (19), Toldt (22), Heitzmann (5) u. a., die nur die Lippen von Erwachsenen beschreiben, weder vorkommende Villositäten an den Lippen, noch überhaupt das Vorhandensein von zwei Zonen am Lippensaume des Neugeborenen.

Luschka (12) giebt 1863 als der erste in seinem Aufsatz „Die an den Mundlippen Neugeborener eintretenden Leichenveränderungen“ eine ausserordentlich eingehende Schilderung des Lippensaumes bei neugeborenen Kindern. Ich entnehme derselben folgendes: „Während in späteren Lebensperioden unter normalen Verhältnissen bei mässig geschlossenem Munde ein nur einfacher, gleichförmig beschaffener, roter Saum an den Lippen erkennbar ist, macht sich beim Neugeborenen an jeder Lippe gleichsam ein doppelter Saum bemerkbar. Betrachtet man den roten Saum beim Neugeborenen näher, so gewahrt

man zwei wesentlich verschiedene Zonen, von denen die eine als äussere („Pars glabra"), die andere als innere („Pars villosa") bezeichnet wird. Die äussere Zone ist für das blosse Auge gleichförmig und glatt. Die Bindegewebsgrundlage ist in ganz kurze, dicht aneinander gepresste Papillen ausgewachsen und von einem Plättchenepithel überzogen. Die innere Zone ist im Verhältnis zur äusseren grösser; sie ist weicher und erscheint unregelmässig gewulstet und bietet nicht selten schon bei Betrachtung mit blossem Auge ein fein zerklüftetes Aussehen. Diese Zone, die von der äusseren scharf abgesetzt ist, aber ohne deutliche Grenze in die eigentlich ihr ähnliche innere Lippenfläche, als deren Umstülpung sie sich gewissermassen darstellt, übergeht, ist mit verhältnismässig langen, weichen, zottenähnlichen Auswüchsen reichlich versehen. Diese sind sehr regellos angeordnet, indem sie bald weiter von einander abstehen, bald dichter unter Bildung leisten- oder warzenähnlicher Erhebungen zusammengedrängt sind." Bei Besprechung der auftretenden Leichenveränderungen sagt er: „Nicht allein die im Vergleich zu späteren Lebensperioden grössere Zartheit und Succulenz des roten Lippensaumes überhaupt, begünstigt die Verdunstung der in ihm enthaltenen wässerigen Bestandteile, sondern es ist ganz besonders die schwammartig weiche, mit saftigen Villositäten bedeckte innere Zone, die von jener Veränderung betroffen wird." Eine Abbildung giebt Luschka nicht.

E. Klein (8) liefert im Dezemberheft 1868 der Wiener Akademieberichte eine Beschreibung der Mundlippen bei Neugeborenen. Er scheint die Arbeit von Luschka nicht gekannt zu haben, wenigstens citiert er dieselbe nicht. Klein schreibt: „Wenn ich die Leichen neugeborener Kinder schon 2 oder 3 Stunden nach dem Tode zur Untersuchung bekam, habe ich am Eingange in die Mundhöhle, dem Beginne des Schleimhautteiles entsprechend, 2 oder 3 Reihen nicht sehr dicht an einander stehender Papillen gefunden, die 0,84 bis

1 mm über das Niveau der Lippe hervorstehen und mit freiem Auge sichtbar sind."

Eine gleiche Schilderung giebt Klein (9) auch in dem Kapitel Mundhöhle von Strickers (9) Handbuch der Anatomie. Klein ist der erste und einzige, der auch eine Zotte oder, wie er sich ausdrückt, „eine Papille vom Eingange in die Mundhöhle über die Oberfläche des Epithels hervorstehend" abbildet. Zwei weitere Abbildungen, die senkrechte Schnitte durch die ganze Ober- resp. Unterlippe darstellen, zeigen allerdings keine solche „Papillen."

Diese Gebilde, die Klein als „Papillen" bezeichnet, sind aber nach der gewöhnlichen Terminologie keineswegs Papillen zu nennen, sondern vielmehr Zotten, wie sie Luschka beschrieben hat. Vielleicht ist dieser Umstand, dass Klein die zottenähnlichen Gebilde der Lippenschleimhaut von Neugeborenen als Papillen angesehen hat, die Ursache dafür gewesen, dass die von Luschka zuerst entdeckte Thatsache des Vorkommens von Zotten an der Lippenschleimhaut von Neugeborenen den nachfolgenden Autoren unbekannt geblieben ist.

W. Krause (10) bringt in seinen „Nachträgen zur allgemeinen und mikroskopischen Anatomie" gelegentlich der Besprechung des Musc. labii proprius die kurze Notiz, dass letzterer „sich an der Basis der mit langen (bis 1 mm) Zotten versehenen Pars villosa des roten Lippensaumes inseriert, welche beim Neugeborenen von der äusseren oder vorderen Abteilung sich wesentlich unterscheidet." Hierbei verweist Krause auf Luschkas Abhandlung. Er bringt ausserdem eine unverständliche Abbildung von dem Sagittalschnitt einer Unterlippe, ohne Angabe, ob sie vom Menschen stammt oder nicht. Zotten sind nicht gezeichnet, vielmehr sieht man die Papillen der Cutis an der äusseren Haut sowohl, wie am Übergangsteil und der eigentlichen Mundschleimhaut in gleicher Breite und Höhe rings herumziehen, sogar teilweise bis an den in einem gleichmässigen Bogen herumgehenden Rand der Lippe heranreichen.

Ich führe ausserdem noch eine in vieler Beziehung interessante Arbeit von Wertheimer (23) auf: „ De la structure du bord libre de la lèvre, aux divers âges.“ (1883.)

Wertheimer hat den Lippensaum von Menschen in verschiedenem Lebensalter untersucht. Er unterscheidet mit Klein (8, 9) 3 Zonen an der Lippe: Haut, Übergangszone und Schleimhaut.

In Betreff der Schleimhaut hebt er hervor, dass diese interessante Struktureigentümlichkeiten zeigt, von denen einige bisher noch nicht richtig beschrieben seien. Er konstatiert in der Pars villosa die Anwesenheit von kleinen Erhebungen, scheint diese aber nur für Erhebungen des Epithels zu halten, während es doch Zotten sind. Er führt Luschka und Klein an und sagt: „A l'origine même de la muqueuse, l'épithélium est soulevé en forme de renflement épais, et les premières rangées de papilles longues d'un millimètre, donnent un aspect tout particulier à cette portion de la muqueuse, que Luschka a même désignée sous le nom de „pars villosa“ pour bien caractériser ce mode de conformation.“ Er fährt fort: „Tous ces détails, l'épaisseur de l'épithélium, la saillie et la forme des papilles, la direction de ce groupe spécial de faisceaux musculaires se constatent très nettement tels que les ont décrits Luschka et Klein.“

Bei einem 18-monatlichen Kinde konnte er die Beobachtung nicht mehr machen, dagegen vermochte er an Lippen von 45 bis 50-jährigen wieder eine Verdickung des Epithels festzustellen und zwar in Form kleiner Knötchen, den Epidermisperlen am harten Gaumen vergleichbar.

„Chez le nouveau-né,“ heisst es bei Wertheimer, „c'est une accumulation épithéliale, qui se fait tout en surface. Les cellules se reproduisent d'une façon très active et très rapide, et ne se desquamant pas assez vite, elles s'entassent en couches superposées; aussi les plus superficielles sont-elles réduites à des lamelles d'une minceur extrême, d'aspect fibroïde, si l'on peut ainsi dire.

Cette configuration de l'épithélium n'est pas, du reste, spéciale à la lèvre; elle se retrouve, entièrement semblable, à l'entrée du vagin chez les petites filles nouveau-nées.“ Eine Abbildung giebt Wertheimer nicht.

Wertheimer hat offenbar die zottenartigen Gebilde gesehen, beschreibt sie aber so flüchtig und ungenau, als ob er sie nicht für wirkliche mit Epithel überzogene Zotten, sondern für epitheliale Wucherungen hält. Immerhin ist die Arbeit Wertheimers besonders hervorzuheben, weil dieser nächst Luschka und Klein wenigstens die Zotten gesehen und beschrieben hat.

Es sind noch 2 Arbeiten anzuführen, die sich mit der Anatomie der Oberhaut beschäftigen.

Die eine hat Blaschko (1) 1887 geliefert. In dieser Arbeit berücksichtigt er auch die Mundlippen und wiederholt zunächst die Angaben von Luschka, Klein und Wertheimer. Er wirft aber auffallenderweise die Ergebnisse an Kindern und an Erwachsenen zusammen. In seiner Beschreibung schliesst er sich an die Befunde bei Kindern an und beschreibt doch offenbar die Lippen von Erwachsenen, wenigstens geht aus seiner Schilderung nicht hervor, dass er über den Unterschied des Befundes bei neugeborenen Kindern und bei Erwachsenen sich klar ist. Er schreibt: „Ich unterscheide mit Luschka an dem freien Lippensaume deutlich eine vordere und eine hintere Zone. Beim Neugeborenen und noch schärfer beim Embryo grenzen sich beide schon von aussen scharf von einander ab, insofern die vordere Hälfte eine glatte, die hintere eine stark höckerige Oberfläche hat (Pars glabra und villosa, Luschka.)“ Blaschko gewann seine Resultate dadurch, dass er Flächenansichten von den ineinander gefügten Flächen von Epidermis und Cutis herstellte. Bei Kinderköpfen, die längere Zeit in 70%-igem Alkohol gelegen hatten, liess sich die Epidermis in grösseren Fetzen von der Cutis ablösen. Um die Konfiguration deutlich zu machen, färbt er sowohl die von der Epidermis befreite Lippe, als auch

die Epidermis selbst derart, dass sich an ersterer nur die vorspringenden Papillen und Cutisleisten färben, während die Thäler von Farbe frei bleiben. Derartige Präparate zeigten folgendes Bild: „In der vorderen Zone sieht man das langgezogene, nicht geschlossene Netz der Bindegewebs- und Epithelleisten und mit scharfer Grenze hiergegen absetzend in der hinteren Zone die dicken Epithelwülste, die sich tief in die rhomboiden Maschen des Bindegewebslagers einsenken. Auf den vorspringenden Kanten dieser Maschen sieht man zahlreiche isolierte, fadenförmige Papillen sitzen, welche nach hinten beträchtlich an Zahl und Höhe zunehmen. Hin und wieder habe ich auch in der vorderen Zone echte Papillen gefunden, dann bildeten die oben beschriebenen feinen Cutisleistchen korallenförmige Schnüre, deren einzelne Segmente aus kleinsten buckelförmigen Erhebungen bestanden."

Blaschko liefert auch eine Zeichnung von einem Stück Cutis, sowie Epidermis einer Lippe, die auf die angegebene Weise behandelt ist (bei 12-maliger Lupenvergrösserung). Das Verfahren Blaschkos ist meiner Ansicht nach aber viel zu eingreifend, um solche zarte Gebilde, wie die Zotten es doch sind, dabei erhalten zu können.

Die zweite Arbeit von Loewy (11), 1891 erschienen, bezieht sich wieder ihrerseits auf die von Blaschko gemachten Beobachtungen. Er löste ebenfalls nach Blaschkos Methode die ganze Lippenoberhaut eines „Kindes" — das Alter wird nicht angegeben! — im Zusammenhang mit der Haut und der Mukosa ab und stellte an diesem Präparat seine Untersuchungen an. Er erwähnt auch die Luschkasche Einteilung des roten Lippensaumes und verfällt dabei in denselben Fehler wie Blaschko, indem er ebenfalls Luschkas Befunde, die doch an Lippen von Neugeborenen gemacht sind, ohne diese Einschränkung wieder giebt, als ob sie sich mit den Zuständen bei Erwachsenen deckten. Er sagt von der Pars villosa, dass „die in ihr liegenden Längsleisten" (die durch Verschmelzung der

Cutispapillen entstehen) „auf ihrer Oberfläche eine grosse Zahl dicht neben einander stehender Wärzchen, zottenähnlicher Gebilde, tragen. An einigen Stellen, besonders in den centralen Particen der Lippe, seien diese zottigen Auswüchse nicht so ausgeprägt. Der Übergang in das weitmaschige Netzwerk der Mukosa giebt sich durch das Verschwinden der Zotten zu erkennen."

Loewy giebt Mikrophotogramme von Flächenpräparaten, die seine Befunde illustrieren sollen. Dieselben sind aber derartig undeutlich in ihren Konturen, dass man kaum etwas daran zu erkennen imstande ist.

Die Beschreibungen von Blaschko (1) und Loewy (11) sind nicht präcise, und ihre Methode ist meines Erachtens nach nicht geeignet gewesen, den Unterschied zwischen der Pars glabra und villosa festzustellen. Beide Autoren sprechen durcheinander von „Papillen" und von „Zotten", ohne diese Begriffe, wie das unbedingt notwendig ist, streng auseinander zu halten.

Neustätter (15), der die zuletzt (1895) erschienene Arbeit über dieses Gebiet geliefert hat, führt ebenfalls die Luschkaschen Befunde auf; er giebt auch von Sagittalschnitten der Lippen zwei neue, selbst gefertigte Abbildungen, in denen aber auch keine Zotten gezeichnet sind. Er scheint dieselben also auch nicht gesehen zu haben, denn sonst würde er sie unzweifelhaft abgebildet haben.

Auffallenderweise erwähnen die geläufigen Handbücher der Anatomie und Histologie wie Henle, Merkel, Koelliker, Gegenbaur, Gerlach, Debierre, Testut, Stöhr und andere nicht das Vorkommen von Villositäten an der Lippenschleimhaut von Neugeborenen, was doch verlangt werden kann, da dieses eine auffallende, aber thatsächliche Erscheinung ist. Auch in Raubers (18) neuester Auflage der Anatomie (1897), in der die Neustätterschen (15) Resultate mit den Abbildungen wieder-

gegeben werden, ist des Vorkommens von Villositäten nicht Erwähnung gethan worden.

Ich entnehme aus dem Aufgeführten, dass die Kenntnis von dem Vorhandensein von Zotten an der Lippenschleimhaut von neugeborenen Kindern und Embryonen gewissen Alters, sowie vom Tuberculum labii superioris durchaus nicht verbreitet ist.

Ich gehe im folgenden zu meinen eigenen Untersuchungen über. Ich liefere zunächst eine makroskopische Beschreibung der bezüglichen Verhältnisse an den Leichen von Neugeborenen, gebe dann die Untersuchungen wieder, die ich an 179 menschlichen Embryonen über die Entstehung des Tuberculum labii superioris und das Auftreten von Zotten an der Lippenschleimhaut gemacht habe, und will danach den mikroskopischen Bau des Lippenknötchens, sowie der zottentragenden Schleimhautpartie beschreiben.

II.

Betrachtet man den roten Lippensaum von Neugeborenen, so kann man an der Oberlippe und Unterlippe deutlich zwei Zonen unterscheiden. Die äussere Zone (Pars glabra) ist von der inneren (Pars villosa, Luschka [12]) durch eine scharfe Linie oder seltener durch eine mehr oder weniger deutliche Furche abgegrenzt.

Die Pars glabra erscheint recht schmal, 2—3 mm breit, dagegen tritt die Pars villosa in grosser Ausdehnung 4—5 mm breit zu Tage.

In der Mitte der Oberlippe befindet sich ein 5—6 mm breites, ungefähr 4 mm hohes Knötchen. Dasselbe hat an der Oberfläche das Aussehen von kurz geschorenem Sammet und trägt in der Mitte eine etwas vorspringende, meist weisslich erscheinende Raphe, welch letztere sich nach hinten zur Mund-

höhle hin allmählich etwas verbreitert und in das Frenulum superius übergeht. Das Knötchen springt soweit gegen den unteren Teil des Philtrum vor, dass an dieser Stelle die Pars glabra wesentlich verschmälert, ungefähr nur 1 mm breit, erscheint. Gegen die seitlichen Lippenteile ist das Tuberculum durch seichte Furchen scharf abgegrenzt; zur Mundhöhle hin findet sich dagegen keine Grenze.

An der Unterlippe bemerkt man eine in der Mitte gelegene, dem Tuberculum labii superioris entsprechende leichte Einsenkung.

Die Oberfläche der verschiedenen Zonen der Lippen ist sehr charakteristisch.

Die äussere Haut, die mit Wollhaaren reichlich besetzt ist, schneidet scharf gegen die Pars glabra ab. Letztere bis zu 2,5 mm breit im Durchschnitt, ist vollständig glatt und glänzend. Die davon durch eine scharfe Linie oder seltener durch eine schwache Furche abgegrenzte innere Zone, Pars villosa, hat kein glänzendes Aussehen. Man erblickt vielmehr an ihr eine Anzahl kleiner punktförmiger, bis 1 mm lange, runde Erhebungen, die deutlich hervorragen und dieser Schicht ihr charakteristisches Aussehen verschaffen. Leistchen konnte ich nicht erblicken.

Eine Abgrenzung dieser Zone von der die Innenfläche der Lippen bedeckenden Mundschleimhaut ist nicht vorhanden, denn die Mundschleimhaut ist in der der Pars villosa angrenzenden Partie gleichfalls mit Zotten versehen. Weiter in der eigentlichen Mundschleimhaut fehlen die Zotten.

Aus der Sammlung des anatomischen Institutes standen nur 179 menschliche Embryonen verschiedenen Alters für meine Untersuchungen zur Verfügung.

Ich gebe im folgenden die Resultate wieder, die ich mit einer Lupe ermittelte, indem ich die Embryonen je nach ihrem Alter zu Gruppen ordne.

1. Gruppe: Drei Embryonen stammten aus dem Ende des zweiten Schwangerschaftsmonats. Bei keinem derselben konnte eine Andeutung des Tuberculum labii superioris oder von Zotten entdeckt werden.

2. Gruppe: Von 33 Embryonen aus dem 3. Monat konnte nur bei 22 das Auftreten eines Knötchens bemerkt werden, bei 11 Embryonen war dasselbe jedoch nicht vorhanden. Es stellte sich dar als eine 1,5—2 mm breite Verdickung in der Mitte der Oberlippe, die mehr oder weniger deutlich durch seitliche Furchen von den übrigen Teilen abgegrenzt war. In einem Falle war eine deutliche Einziehung am oberen Rande der Unterlippe, dem Tuberculum gegenüber, genau zu bemerken. Das Auftreten von Zotten oder punktförmigen Erhebungen an der Lippen- und angrenzenden Mundschleimhautpartie war in keinem Falle festzustellen.

3. Gruppe: Aus dem vierten Monat kamen 31 Embryonen zur Beobachtung. Bei 21 derselben war ein Knötchen vorhanden. Die Messung desselben ergab eine Breite von 1,0—3,0 mm. Es war teils flach, teils leistenförmig vorspringend. Die seitlichen Ränder waren scharf und bei einigen konnte ich auch eine deutliche Raphe in der Mitte bemerken. Das Tuberculum gehörte der Pars villosa an, wenigstens trat dieses besonders in einem Falle durch den deutlichen Farbenunterschied der beiden Zonen des Lippenrotes scharf hervor. Die Pars glabra war, im Gegensatz zu den seitlichen Lippenteilen, an der betreffenden Stelle stark verschmälert.

Bei zweien von diesen 31 Embryonen liessen sich im Gebiet der Pars villosa und der angrenzenden Mundschleimhautpartie allerkleinste punktförmige Erhebungen mit einer Lupe nachweisen.

4. Gruppe: Aus dem 5. Monat standen mir 55 Embryonen zur Verfügung. Bei 48 von diesen zeigte sich ein deutliches Knötchen in der Mitte der Oberlippe. Dasselbe war 1,5—4 mm

breit und ragte als deutlicher Wulst der Pars villosa, 1,0—3,0 mm nach unten hin. An der Unterlippe war bei mehreren Embryonen eine Einziehung gegenüber dem Tuberculum sichtbar. Die Pars villosa, sowie die benachbarte Mundschleimhaut liess bei 30 Fällen kleinste punktförmige Erhebungen recht deutlich erkennen, die auch auf dem Tuberculum vorhanden waren.

5. Gruppe: **32** Embryonen aus dem sechsten Monat wurden untersucht. Hier konnte bei 24 (75%) das Vorkommen von deutlichen Villositäten an der in Frage stehenden Partie der Ober- und Unterlippe festgestellt werden.

Bei 26 Embryonen war ein Tuberculum labii superioris zu konstatieren und zwar von wechselnder Grösse, 3—5,5 mm breit und 2,3—2,7 mm in der Sagittalebene messend, meist mehr dreieckig mit der Spitze gegen die Mundhöhle hin vorspringend mit deutlichen Seitenrändern, öfters in der Mittellinie mit einer Raphe, die in einem Falle seitlich dicht neben sich wieder je eine tiefere Einsenkung erkennen liess, sodass die seitlichen Partieen des Tuberculum gleichsam wie zwei für sich bestehende Knötchen imponierten.

6. Gruppe: Aus dem siebenten Monat wurden **14** Embryonen einer Betrachtung unterzogen. Bei sämtlichen waren Villositäten zu sehen, 11 zeigten das Tuberculum lab. sup.

7. Gruppe: Acht Embryonen aus dem achten Monat und drei aus dem neunten Monat habe ich dann noch untersucht und bei diesen schon fast vollkommen die Verhältnisse angetroffen, wie sie sich bei ausgetragenen Kindern finden und wie ich sie vorher schon beschrieben habe.

Ich füge noch eine Tabelle bei, die eine Übersicht über die untersuchten Embryonen, deren Alter, Grösse und die gewonnenen Resultate wiedergiebt:

Embryonen:

Anzahl	Alter in Monaten	Rumpflänge in cm	Tuberc. lab. sup.		Breite des Tuberculum in mm	Höhe des Tuberculum (in der Sagittalebene gemessen)	Villositäten vorhanden bei
			vorhanden bei	nicht vorhanden bei			
3	2	1,3—1,5	—	3	—	—	—
33	3	2,4—6,6	22	11	1,5—2,0	—	—
31	4	7,0—9,2	21	10	1,0—3,0	0,5—1,0	2
55	5	9,6—15,0	48	7	1,5—4,0	1,0—3,0	30
32	6	15,2—18,1	26	6	3,0—5,5	2,3—2,7	24
14	7	18,4—22,8	11	3	4,0—5,0	—	14
8	8	24,0—27,3	8	—	4,0—5,0	—	8
3	9	27,0—30,0	3	—	4,0—5,5	3,0—4,0	3

Ich entnehme der Tabelle folgendes:

1. Vom dritten Monat der Entwickelung an lässt sich das Tuberculum labii superioris bei der grossen Mehrzahl der Embryonen nachweisen.

2. Das Tuberculum wächst vom dritten bis zum letzten Monat des intrauterinen Lebens. Das Wachstum ist aber kein regelsmässiges. Das Knötchen hat im gleichen Alter bei verschiedenen Embryonen nicht die gleiche Grösse.

3. Die Villositäten der Ober- und Unterlippe treten zuerst im vierten Monat ausnahmsweise, im fünften bei 50 % und im sechsten Monat bei fast 75 % der Fälle auf. Vom siebenten Monat an sind sie stets vorhanden.

Über das weitere Schicksal des Tuberculum labii superioris sowie der Villositäten während der ersten Lebenszeit stehen mir keine Erfahrungen zu Gebote. Es ist hier noch eine Lücke in der Untersuchung auszufüllen, und dies wäre nur dadurch zu bewerkstelligen, dass man eine grössere Anzahl neugeborener Kinder von der Geburt an längere Zeit in Beobachtung behält. Bei allen Präparaten von Kindern, die ich in der Sammlung des anatomischen Instituts vorfand, war weder ein Unterschied zwischen Pars villosa und Pars glabra zu sehen, noch auch eine deutliche Abgrenzung eines Knötchens in der Mitte der Oberlippe.

Jedenfalls aber ist das Tuberculum bei vielen Kindern noch längere Zeit nach der Geburt vorhanden, ja sogar bei Erwachsenen findet man häufig noch Andeutungen desselben, wie man bisweilen beobachten kann. Man sieht bei den betreffenden Menschen in der Mitte der Oberlippe eine kleine, nicht scharf begrenzte Hervorragung des Lippenrots nach unten und dem entsprechend am oberen Rande der Unterlippe eine seichte Einziehung.

Die Villositäten verschwinden sehr bald nach der Geburt, wohl schon in der ersten Lebenswoche.

III.

Im weiteren möchte ich zu den mikroskopischen Verhältnissen des vorher makroskopisch beschriebenen Gebietes der Lippen übergehen.

Zur Untersuchung gelangten Lippen von Embryonen aus dem 6.—9. Monate, ferner von Neugeborenen.

Die Präparate waren teils in Müllerscher Flüssigkeit, teils in Alkohol gehärtet. Erstere wurden im ganzen in einer konzentrierten Ammoniakkarminlösung gefärbt und dann in Serien-

schnitte zerlegt; bei letzteren wurde es vorgezogen, die einzelnen Schnitte, z. T. in Alaunkarmin, z. T. in Hämatoxylin zu färben.

Um ein klares Bild von dem mikroskopischen Bau zu bekommen, habe ich Sagittal-, Frontal- und Flächen-(Tangential-) Schnitte der in Frage kommenden Lippenpartien angefertigt.

An einem Sagittalschnitt durch die Ober- oder Unterlippe von Neugeborenen unterscheidet man sofort auch die Abschnitte, wie sie sich schon makroskopisch darstellen: 1. die äussere Haut, der Gesichtsteil der Lippe, 2. die Pars glabra, 3. die Pars villosa, 4. die eigentliche Mundschleimhaut. Man kann überhaupt, wie bei jedem Durchschnitt der Haut zwei verschiedene Bestandteile erkennen, auf die sich alles zurückführen lässt: die bindegewebige Grundlage — Corium oder Derma — und die darüberliegende Epitheldecke.

Die äussere Haut — der Gesichtsteil der Lippe — zeigt keine Besonderheiten. Die Epidermis besteht aus einem in mehreren Lagen geschichteten Plattenepithel. Die Tunica propria wird von Bindegewebsbündeln gebildet, denen reichlich elastische Fasern beigemengt sind. Auf der Oberfläche der Tunica propria zeigen sich zahlreiche, mehr oder weniger dicht neben einander stehende cylindrische oder kegelförmige, kleine gefässhaltige Papillen, die in das Epithellager hineinreichen. Im unteren Abschnitte des Hautteils finden sich ferner Talg- und Schweissdrüsen, Muskelzüge, Nerven und Haarbälge, welch letztere in der Oberlippe schief nach abwärts, in der Unterlippe schief nach aufwärts gerichtet sind.

Mit dem Aufhören der Haarbälge beginnt die Pars glabra. Die Epithellage wird dicker als in dem angrenzenden Gesichtsteil. Die Dicke nimmt allmählich zu, bis ungefähr um ein Drittel. Die Papillen haben anfangs dieselbe geringe Höhe, wie diejenigen der Haut, nehmen dann aber ebenfalls an Höhe und

Zahl zu. Die Papillen stehen im wesentlichen senkrecht und haben die Gestalt spitzer Kegel.

Die Pars glabra zeigt weder Haare, noch Haarbalgdrüsen. Das die Papillen überziehende Epithellager besteht aus Zellen, die auf dem Durchschnitt polygonal aussehen mit einem deutlich sichtbaren, rundlichen Kern. In den oberen Lagen sind die Zellen mehr in die Länge gezogen. Die Kerne sind aber nicht so vollständig geschwunden wie bei jenen der übrigen Epidermis. — Zwischen der bindegewebigen Grundlage der Pars glabra und der Lippenmuskulatur ist keine scharfe Grenze. Die Fasern des M. orbicularis ziehen bis dicht an die Oberfläche heran.

Am Beginne der Pars villosa, — zu der auch das Tuberculum labii superioris gehört, weil es genau denselben Bau zeigt, — wird die Epidermisschicht plötzlich um das 3- bis 4- oder auch 5-fache mächtiger, nimmt dann weiter noch etwas an Dicke zu, um nach der eigentlichen Mundschleimhaut hin allmählich wieder etwas abzunehmen. Die Epithelzellen sind grösser als in der Pars glabra, sehen polygonal aus. In der Basalschicht sind die Zellen kleiner, rundlich, färben sich dunkler; zur Oberfläche hin platten sie sich ebenfalls ab. Die untere Grenzlinie der Epidermis in der Pars glabra geht nicht geradlinig in die unterste Epithellage der Pars villosa über, sondern das Epithel schiebt sich auch gegen die Cutis hin vor, jedoch nicht so ausgiebig, wie gegen die freie Oberfläche der Lippe.

Die Papillen werden in der Pars villosa sehr hoch und spitz, viele haben Trommelschlägelform, stehen sehr dicht und sind zum Teil nach vorn und unten umgebogen. In der Pars villosa finden sich nun ausser diesen eben beschriebenen „Papillen", den bindegewebigen Erhebungen der Cutis, die vom Epithel ausgeglichen werden, noch zahlreiche lange, oft bis 1 mm und mehr über das Niveau der Schleimhaut hervorvorragende Erhebungen der Cutis, die im Gegensatz zu

den im Epithel steckenden Papillen nur von einer dünnen Schicht Epithel bedeckt sind. Diese über das Niveau der Schleimhaut herausragenden, aus Bindegewebe und Epithel bestehenden Erhebungen sind, dem gewöhnlichen Sprachgebrauch nach, als „Zotten" — villi — zu bezeichnen. Sie sind es, die diesem Gebiet der Schleimhaut das charakteristische Aussehen verschaffen.

An jeder Zotte unterscheide ich dieser Beschreibung zufolge einen bindegewebigen und einen epithelialen Bestandteil. Der bindegewebige Teil liegt — wie selbstverständlich ist — in der Achse, während das Epithel an der Peripherie der Zotte gelegen ist. Hervorzuheben ist, dass der bindegewebige Anteil (die Cutispapille) meist nicht bis in die Spitze der eigentlichen Zotte, sondern nur etwa bis in das untere Drittel oder bis in die Hälfte der Zotte hineinragt. Es besteht somit der obere freie Teil der Zotte nur aus Epithel.

Ich kann nicht umhin, darauf hinzuweisen, dass diese Zotten nach dieser Richtung hin eine grosse Ähnlichkeit mit den Papillae filiformes der Zunge besitzen.

Die Zotten zeigen, im Längsschnitt getroffen, an der Basis einen Überzug von mehreren Lagen polyedrischer Epithelzellen; an der Peripherie der Zotte erscheinen die Zellen stark in die Länge gezogen und stehen mit ihrer Längsachse parallel zu der der Zotte. An der äussersten Zottenspitze erscheinen die Zellen mehr rundlich. Die Zottenquerschnitte sind rund. Es zeigt sich in der Mitte der fast kreisrunde Durchschnitt der bindegewebigen Cutispapille und die konzentrisch herumliegenden Epithelzellen.

In der Pars villosa zeigen die Epithelzellen durchweg noch eine auffallend deutlich hervortretende Menge von Zwischensubstanz, die sich wie ein Netz glänzender Fasern darstellt. Bei näherem Zusehen erweist es sich, dass es sich nicht um eine sogenannte Zwischensubstanz handelt, sondern dass der glänzende Streifen, der zwischen den einzelnen Zellen zu liegen

scheint, nichts anderes ist, als die Summe der die Zellen verbindenden Intercellularbrücken.

Jede Zotte lässt ferner in ihrem bindegewebigen Anteil einen oder mehrere Gefässdurchschnitte (Schlingen) erkennen, die Ästchen der Arteria und Vena coronaria sind.

Die Arterie liegt an jedem Durchschnitt hinter dem Musculus orbicularis. Von der Arterie ziehen Zweige gegen die Epidermis hin, die dann durch seitliche, parallel der Oberfläche vorlaufende Ästchen ein Netz bilden. Man findet bei Sagittalschnitten deshalb häufig längs getroffene Gefässe. Von diesen zweigen sich dann die Gefässschlingen für die Papillen und Zotten ab, die nach Bildung von Anastomosen schlingenförmig an der Spitze des bindegewebigen Abschnittes der Zotte umbiegen.

In diesem dichten Kapillarnetz sehe ich übrigens, ausser in dem nahen Heranrücken des Musculus orbicularis an die Oberfläche, die Ursache des Lippenrots.

Aus der Pars villosa ist der Übergang zur eigentlichen Mundschleimhaut ein ganz allmählicher. Das Epithellager verliert wieder die beträchtliche Dicke und bleibt dann in seiner Dicke konstant. Die Zotten verschwinden ebenfalls aus dem Bilde, auch werden die Papillen niedriger, sodass sich das Aussehen gewöhnlicher Schleimhaut ergiebt. In der Mundschleimhaut finden sich dann auch Schleimdrüsen.

Eine besondere Berücksichtigung verdienen noch die Talgdrüsen des Lippenrots und die Muskulatur.

Über die Talgdrüsen im Lippenrot von Erwachsenen sind die Akten keineswegs abgeschlossen. Es finden sich darüber bei den Autoren die widersprechendsten Angaben. Ein Eingehen in die Litteratur des Gegenstandes ist hier nicht am Platze. Ich hebe nur hervor, was für nachfolgende Untersuchungen von Bedeutung ist, dass ich bei den von mir untersuchten Lippen von Neugeborenen oder Embryonen keine Talgdrüsen im Lippenrot gefunden habe.

Meiner Ansicht nach verhält die Angelegenheit sich folgendermassen: Bei Erwachsenen finden sich Talgdrüsen im Lippenrot, jedoch nicht bei jedem Individium, sondern nur bei einzelnen, in verschiedener Menge, in verschiedener Grösse, gewöhnlich nur am Mundwinkel und zwar mehr in der Oberlippe als in der Unterlippe. In einzelnen seltenen Fällen ist die ganze Oberlippe mit Talgdrüsen besetzt. Fälle, in denen die ganze Unterlippe mit Talgdrüsen besetzt war, sind mir nicht bekannt geworden.

Bei Neugeborenen, wie auch bei Kindern sind Talgdrüsen am Lippenrot bisher nicht gefunden worden, wenigstens ist in der Litteratur nirgends dieses Vorkommen festgestellt. Wann nun, d. h. in welchem Lebensalter die Talgdrüsen auftreten, weiss ich nicht anzugeben. Es muss dieses speziellen Untersuchungen, die auf einer grossen Summe von statistischen Erhebungen bei Männern, Frauen und Kindern verschiedenen Alters beruhen, überlassen bleiben. Wahrscheinlich findet eine Entwickelung der Talgdrüsen am Lippenrot während der Pubertät oder später statt. Es verdient diese späte Entwickelung der Talgdrüsen von seiten der Ärzte besondere Berücksichtigung, weil die plötzliche Entwickelung der Talgdrüsen von krankhaften Erscheinungen an den Lippen oft begleitet ist.

Ich hebe nochmals hervor, und das war die Veranlassung hier davon zu reden, dass an den Lippen von Neugeborenen keine Talgdrüsen existieren.

Über das Verhalten der Muskulatur, deren genauere Kenntnis wir Klein (8) und Krause (10) verdanken, will ich noch einige Bemerkungen anfügen, da die Muskelfasern in Beziehung zu den Zotten treten.

Am Sagittalschnitt durch die Lippe sieht man den Musculus orbicularis sive sphincter oris in dem Raum zwischen dem subcutanen Gewebe des Gesichtsteils und dem submukösen des Schleimhautteils der Lippe eingelagert. Die Bündel des Muskels

verlaufen cirkulär um die Mundöffnung herum, werden also im Sagittalschnitt quergetroffen. Zwischen diesen querdurchschnittenen Muskelbündeln sieht man nun noch deutlich — ebenso quergestreifte — Muskelfaserzüge längsverlaufend dahinziehen von der Gegend der Haarbälge des Gesichtsteils der Lippen zu den Cutiserhebungen des Schleimhautteiles. Klein (8) nennt diese Muskelzüge Musc. compressor labii, Krause (10) Musc. labii proprius oder Saugmuskel der Lippe. Ich halte letzteren Ausdruck für treffender, denn in der That lassen sich einzelne Muskelfasern bis an und in die Basis der vorher beschriebenen Zotten der Pars villosa verfolgen. Durch Kontraktion dieser Muskelfasern kann eine Bewegung der Zotte — Annäherung an den zu berührenden Gegenstand — erzielt werden.

Am Schlusse meiner Arbeit fasse ich die Hauptergebnisse in folgende Sätze zusammen:

1. Am Lippenrot des Neugeborenen ist eine Pars glabra und eine Pars villosa zu unterscheiden.

2. Das Tuberculum labii superioris gehört der Pars villosa an.

3. Die Pars villosa und das Tuberculum labii superioris sind beim Neugeborenen mit langen, zottenähnlichen Erhebungen der Schleimhaut versehen.

4. Diese Zotten haben sich im Verlauf des 4.—6. Monats des Fötallebens gebildet.

5. Die Zotten verschwinden wahrscheinlich bereits in der ersten Lebenswoche nach der Geburt.

6. Die einzelne Zotte besteht aus einer bindegewebigen, reichlich mit Blutgefässen versehenen Cutiserhebung, überzogen von einer dünnen Lage von glattem Epithel.

7. An der Basis der Zotten setzen sich einzelne quergestreifte Muskelfasern an, die radiär zur Mundöffnung verlaufend, die Fasern des Musculus orbicularis kreuzen.

8. Im Lippenrot des Neugeborenen finden sich keine Talgdrüsen.

Litteratur-Verzeichnis.

1. Blaschko, Beiträge zur Anatomie der Oberhaut. Archiv f. mikroskop. Anat 30. Bd. Bonn 1887.
2. Cruveilhier, Traité d'anatomie déscriptive. II éd. Tome III. Paris 1843.
3. Gegenbaur, Lehrbuch der Anatomie des Menschen. 5. Aufl., II. Band. Leipzig 1892.
4. Gerlach, Handbuch der speziellen Anatomie des Menschen in topographischer Behandlung. München-Leipzig 1891.
5. Heitzmann, C., Mikroskopische Morphologie des Tierkörpers im gesunden und kranken Zustande. Wien 1883.
6. Henle, Handbuch der systematischen Anatomie des Menschen. II. 2. Aufl. Braunschweig 1873.
7. Hyrtl, Handbuch der topographischen Anatomie. Wien 1871. I. Band.
8. Klein, E., Zur Kenntnis des Baues der Mundlippen des neugeborenen Kindes. Sitzungsberichte der K. K. Akademie der Wissenschaft in Wien. Mathemat.-Naturwissensch. Klasse, 58. Bd. 1. Abt., Dezemberheft 1868.
9. Klein, E., Die Mundhöhle. Handbuch der Lehre von den Geweben des Menschen und der Tiere, herausgeg. v. Stricker. I. Bd. Kap. XVI. Leipzig 1871.
10. Krause, W., Handbuch der menschlichen Anatomie. 3. Aufl. Hannover. 1879. Bd. II und Nachtrag zu Bd. I (1881).
11. Loewy, Beiträge zur Anatomie und Physiologie der Oberhaut. Arch. f. mikrosk. Anat. 37. Bd. Bonn 1891.
12. Luschka, Über Leichenveränderungen an den Mundlippen Neugeborener Zeitschr. f. rationelle Medizin. 3. Reihe. Bd. XVIII. 1863.
13. Luschka, Anatomie des Menschen. Tübingen 1867. III. Bd., II. Abt.
14. Merkel, Handbuch der topographischen Anatomie. Bd. I. Braunschweig 1885—1890.
15. Neustätter, Über den Lippensaum beim Menschen, seinen Bau, seine Entwickelung und seine Bedeutung. Jenaische Zeitschr. f. Naturwissensch. 29. Bd. Neue Folge: 22. Bd. Jena 1895.
16. Poirier, Traité d'anatomie humaine. Tome IV, fasc. I. Paris 1895.

17. Quains elements of anatomy edit. by Schäfer and Thane. Vol. III. Part. IV. Edit. X. London 1896.
18. Rauber, Lehrbuch der Anatomie des Menschen. 5. Aufl. I. Bd. I. Abt. Leipzig 1897.
19. Remy, Manuel des travaux pratiques d'histologie. Paris 1889.
20. Sappey, Traité d'anatom. déscriptive; III édit. IV tome. Paris 1879.
21. Stöhr, Lehrbuch der Histologie. 8. Aufl. Jena 1898.
22. Toldt, Lehrbuch der Gewebelehre. Stuttgart 1877.
23. Wertheimer, E., De la structure du bord libre de la lèvre, aux divers âges. Archives générales de médecine. 1883. Vol. I. (VII. Série. Tome II) Paris.

Figurenerklärung der Tafel.

Fig. 1. Ober- und Unterlippe eines Neugeborenen. Natürliche Grösse Präparat in Müllerscher Lösung und Alkohol gehärtet.

a. Pars glabra. b. Pars villosa. Tb. Tuberculum labii superioris. Z. Zunge.

Fig. 2. Sagittalschnitt durch die Oberlippe in der Gegend des Tuberculum. Färbung mit Hämatoxylin; etwa 40fache Vergrösserung.

a. Gesichtsteil. b. Pars glabra. c. Pars villosa. c' Tuberculum.
Z. Zotten der Pars villosa zum Teil im Querschnitt (z').
M. Musculus orbicularis. A. V. Arteria und Vena coronaria.

Fig. 3. Längsschnitt einer Zotte der Pars villosa. Bei etwa 300facher Vergrösserung gezeichnet.

(Aus der psychiatrischen Klinik in Göttingen.)
(Geheimrat Meyer.)

DAS HINTERE LÄNGSBÜNDEL,

FASCICULUS LONGITUDINALIS DORSALIS,

NACH

UNTERSUCHUNGEN AM MENSCHLICHEN FÖTUS, NEUGEBORENEN

UND

1 BIS 3 MONATE ALTEN KINDERN.[1])

VON

A. CRAMER,
GÖTTINGEN.

Mit 47 Textfiguren und 14 auf den Tafeln IV/VII.

[1]) Nach einem am 2. März 1899 in der medizinischen Gesellschaft zu Göttingen gehaltenen Vortrag, woselbst auch die Präparate projiziert und demonstriert wurden.

Die interessanten Ergebnisse der neueren Untersuchungen über das hintere Längsbündel von Held[1]), van Gehuchten[2]) und anderen, welche an Tieren und zwar meist an niederen Tieren angestellt sind, veranlassten mich zu versuchen, ob nicht auch beim Menschen weitere, den Befunden an Tieren entsprechende Resultate zu erhalten seien. Da wir durch Flechsig[3]) wissen, dass das hintere Längsbündel eines der am frühesten markhaltig werdenden Bündel ist und mir aus früheren eigenen Untersuchungen am menschlichen Fötus[4]) wahrscheinlich war, dass ausgedehntere Untersuchungen noch weitere Resultate liefern würden, entschloss ich mich zu meinen Untersuchungen die Markscheidenfärbung zu wählen. Ich wählte die Palsche Methode, weil ich auf diese Methode besser eingeübt bin als auf das alte Weigertsche Verfahren, und weil ausserdem bei den nicht sehr grossen Schnitten, weniger eine ungleichmässige Entfärbung zu befürchten war. Dass dieselbe, wenn auch sehr selten, gelegentlich doch vorkam, will ich zugeben. Ich kann

---

[1]) Held, Die Endigungsweise der sensiblen Gehirnnerven, Arch. f. Anatomie und Entwickelungsgeschichte von His. 1892. S. 33 und 257.

[2]) van Gehuchten, Le faisseau longitudinal postérieur. Brüssel 1895 bei F. Hoyez.

[3]) Flechsig, Die Leitungsbahnen im Gehirn und Rückenmark des Menschen. Leipzig 1876 bei Engelmann. S. 179 und 309.

[4]) A. Cramer, Beiträge zur feinen Anatomie der Medulla oblongata und der Brücke. 1894. Jena bei Gustav Fischer.

es deshalb sehr gut verstehen, dass Siemerling[1]) bei seinen über das ganze Gehirn des Erwachsenen sich ausdehnenden Schnitten, um ganz sicher zu gehen, die Weigertsche Methode wählte.

Die mir zur Verfügung stehenden Gehirne waren in Formol gehärtet, wurden zunächst einige Wochen bei Bluttemperatur mit Müllerscher Flüssigkeit behandelt, sodann in Celloidin eingebettet und geschnitten. Jeder einzelne Schnitt kam, bevor er gefärbt wurde, nochmals für 24 Stunden im Wärmekasten in Müllersche Flüssigkeit.

Das hintere Längsbündel ist schon vielfach Gegenstand eingehender Studien gewesen. Wir können, wenn wir die ältere Litteratur durchsehen, nur staunen, wie weit damals die Autoren mit viel unvollkommeneren Methoden kamen.

Henle[2]) nannte das Bündel „oberer weisser Saum der retikulären Substanz". Stilling[3]) betrachtete das hintere Längsbündel als die hintere Abteilung des nach oben fortgesetzten Vorderstrangs und lässt seine Fasern oberhalb des roten Kerns pinselförmig auseinander gehen.

Deiters[4]) sah in ihm ein Äquivalent des Vorder- und Seitenstrangs für den Oculomotorius.

Gratiolet[5]) hatte eine ähnliche Auffassung wie Stilling.

Stieda[6]) bezeichnet es als Längsbündel und konnte es bis zwischen die Zellen des Oculomotorius verfolgen.

---

1) Siemerling, Über Markscheidenentwickelung des Gehirns und deren Bedeutung für die Lokalisation. Berlin. klin. Wochenschr. 1898. Nr. 7.

2) Henle, Handbuch der Nervenlehre des Menschen. Braunschweig 1871.

3) Stilling, Über den Bau des Hirnknotens und der Varolischen Brücke. Jena 1846.

4) Deiters, Untersuchungen über Gehirn und Rückenmark des Menschen und der Säugetiere. Braunschweig 1895.

5) Gratiolet und Leuret, Anatomie comparée du système nerveux. Tome II. Paris 1839—57.

6) Stieda, Studien über das centrale Nervensystem der Wirbeltiere Zeitschr. f. wissensch. Zool. 1870. Band 20. S. 273.

Luys[1]) nennt es „fibres spinales des régions postérieurs".

Flechsig[2]) konstatiert, dass die Vorderstranggrundbündel und die hinteren Längsbündel sich zuerst mit Mark umkleiden. Das hintere Längsbündel führt also nach ihm Elemente, welche dem Vorderstranggrundbündel systematisch gleichwertig sind. Er sieht das hintere Längsbündel als Verbindungsfasern zwischen Nervenkernen oder als Fasern aus peripheren Nerven an.

Meynert[3]) spricht die Überzeugung aus, dass das hintere Längsbündel in dem Grau der Trichterregion beginnend zu allen Hirnnervenkernen in Beziehung steht. Das Bündel steht weiter unter dem Linsenkern vorbeiziehend mit der Grosshirnrinde in Verbindung, nach unten zu geht es in die Vorderstranggrundbündel über. Die Verbindung des hinteren Längsbündels mit Acusticus und Trigeminus liess Meynert später fallen.

Gestützt auf Untersuchungen von Serien durch Gehirne von Menschen, Affen, Hunden, Katzen, Kaninchen und Maulwürfen stellt Forel[4]) den nachstehenden Verlauf des hinteren Längsbündels fest.

Das Bündel entwickelt sich anscheinend aus dem Vorderstrang und zieht in dem dorsalsten Teil der Formatio reticularis zu beiden Seiten der Raphe liegend bis in die Gegend proximalwärts des Oculomotoriuskerns. Über die Commissura posterior lässt es sich nicht verfolgen, wahrscheinlich tritt ein Teil seiner Fasern in das Feld H. Beziehungen zu den Hirnnervenkernen sind wahrscheinlich, aber nicht mit Sicherheit zu erweisen.

---

[1]) Luys, Recherches sur le Système nerveux cerebro-spinal. Paris 1865 (citirt nach Forel, siehe weiter unten).

[2]) Flechsig, l. c.

[3]) Meynert, Die Medianebene des Hirnstammes etc. Allgem. Wien. med. Zeitung. 1865. S. 411 und 419. 1866. S. 12. Ferner in Strickers Handbuch der Gewebelehre.

[4]) Forel, Untersuchungen über die Haubenregion und ihre oberen Verknüpfungen im Gehirn des Menschen und einiger Säugetiere. Arch. f. Psychiatrie. Band IX.

Beim Maulwurf ist das hintere Längsbündel klein, es fehlt hier aber auch der Trochlearis und Oculomotorius. Es ist deshalb wahrscheinlich, dass es zu diesen Kernen in Beziehung steht.

Diese letzte Angabe Forels steht im Gegensatz zu den Befunden v. Guddens[1]), welcher das hintere Längsbündel bei dem Maulwurf nicht reduziert fand und deshalb annimmt, dass das hintere Längsbündel mit Oculomotorius und Trochlearis nichts zu thun hat.

Schnopfhagen[2]) hat am erwachsenen Hunde- und Menschen-Gehirn mit Hülfe von Goldpräparaten das hintere Längsbündel bis ins Grau des dritten Ventrikels verfolgt. Er betrachtet das Feld H 2 von Forel als eine Fortsetzung des hinteren Längsbündels, welches über das vordere konvexe Ende des roten Kerns flächenhaft ausgebreitet bis zum Hirnschenkelfuss resp. zur Capsula interna herabsteigt. Das hintere Längsbündel lagert dem roten Kern der Haube an der dorsalen und medialen Oberfläche auf. Die medialen Zuzüge zum hinteren Längsbündel sind lange nicht so massig als diese lateralen und kreuzen sich in der Höhe der Corpora mamillaria zwischen diesen und dem Höhlengrau des dritten Ventrikels.

Nach Fritsch[3]) endet das hintere Längsbündel erst sehr weit vorn in einer grossen Gruppe rundlicher, regelmässig gebauter Ganglienzellen, welche durch ihre Lage an den Seiten des dritten Ventrikels als Zwischenhirnganglien charakterisiert sind. Nach der von ihm Tafel V Figur 34 gegebenen Abbildung

---

1) v. Gudden, Augenbewegungsnerven. Gesammelte Abhandlungen. S. 210.

2) Schnopfhagen, Beiträge zur Anatomie des Sehhügels und dessen nächster Umgebung. Sitzungsberichte der mathematisch-naturwissenschaftlichen Klasse der Wien. kaiserl. Akademie der Wissenschaften. Band LXXVI. III. Abt. Jahrgang 1877. Heft 1 bis 5. S. 315.

3) Fritsch, Untersuchungen über den feineren Bau des Fischgehirns. Berlin 1878 bei Guttmann. Daselbst auch die gesamte bis dahin erschienene Litteratur über das Centralnervensystem der Fische.

scheint es sich um einen Kern zu handeln, der ungefähr dem Kerne der hinteren Kommissur des Menschen äquivalent sein dürfte.

Duval und Laborde[1]) haben am Affengehirn (cynocephalus papion) Fasern beschrieben, welche aus dem Abducenskern austreten, mit dem hinteren Längsbündel proximalwärts ziehen und alsdann zum dritten und vierten Kern der anderen Seite gelangen. Welcher Art diese Fasern sind, lässt sich an den sehr mangelhaften Abbildungen der Autoren nicht erkennen. Sie sind aber überzeugt, dass „non seulement il existe, au point de vue anatomique et fonctionel, une liaison étroite entre l'innervation originelle constituée par la sixième et la troisième paire, mais encore entre cette innervation et celle de la quatrième paire ou pathetique".

Wernicke[2]) hält es für wahrscheinlich, dass das hintere Längsbündel aus der Linsenkernschlinge sich entwickelt. Namentlich spricht nach seiner Überzeugung der Umstand dafür, dass das hintere Längsbündel in dem Masse wächst, wie der Querschnitt der Linsenkernschlinge verschwindet. Wernicke beschreibt auch die schichtweise Zerklüftung des Oculomotoriuskerns, wie sie auf Sagittalschnitten hervortritt, und betont, dass ein begründeter Anschein vorhanden sei, als ob ein grosser Teil des hinteren Längsbündels erst hier aus dem Kern des Oculomotorius entstände.

Die ausserordentlich sorgfältigen und ausgedehnten Untersuchungen Mayser[3]) zeigen uns deutlich, wie sehr das hintere

---

[1]) Duval et Laborde, L'innervation des mouvements associés des globes oculaires. Journ. de l'anat. et de la physiolog. 16. Jahrgang. Paris 1880. S. 56.

[2]) C. Wernicke, Lehrbuch der Gehirnkrankheiten. Cassel 1881 bei Ph. Fischer. S. 61 und 103.

[3]) P. Mayser, Vergleichend anatomische Studien über das Gehirn der Knochenfische mit besonderer Berücksichtigung der Cyprinoiden. Zeitschr. f. wissenschaftl. Zool. Band 36. S. 280. 1882.

Längsbündel bei so niedrig stehenden Tieren, wie den Knochenfischen, hervortritt. Das hintere Längsbündel entwickelt sich aus den Vordersträngen des Rückenmarks. Im Verlauf durch die Medulla oblongata liegen die dicksten Fasern am dorsalsten. Das hintere Längsbündel nimmt auf seinem Wege zum Mittelhirn bald ab, bald zu. Die grösste Ausdehnung erreicht es im Ursprungsgebiet des N. acusticus und des motorischen Quintus. Bedenkt man, dass das Bündel in der Höhe des Nervus trochlearis trotz eines zweifellosen Zuschusses aus der Oblongata kleiner ist als beim Eintritt in die letztere, so folgt, dass das Plus von Fasern, das in seiner Bahn zwischen Rückenmark und centralem Ende verläuft entweder unterwegs enden oder auf anderen Wegen vordringen muss.

Beziehungen zu anderen Kernen der Medulla oblongata und Brücke, z. B. zum Trochleariskern, sind Mayser nicht zweifelhaft, er konnte sie aber nicht mit derselben Sicherheit nachweisen wie beim Oculomotoriuskern.

Das proximale Ende des hinteren Längsbündels gestaltet sich nach Mayser folgendermassen: Ein Teil vorwiegend dicker Fasern setzt dicht am Boden des Aquaeductus über die Bindearmkreuzung hinweg, umgreift den Oculomotoriuskern von der Seite und läuft pinselförmig und ungekreuzt in eine Gruppe grosser Ganglienzellen, welche dorsal vom Meynertschen Bündel zwischen Commissura posterior und Oculomotoriuskern liegt. (Kern der hinteren Kommissur?) Der mittlere und ventrale Teil des hinteren Längsbündels, vornehmlich aus mittelstarken Fasern bestehend, wird durch die sich kreuzenden Bindearme in mehrere Bündel zerlegt, die sich auch nach der Kreuzung nicht wieder vereinigen. Sie gelangen nach einer Zellansammlung im Lob. opticus zum Nucl. ansiformis von Fritsch. Ein dritter Teil, einzelne dicke Fasern, enden gekreuzt oder ungekreuzt in besonderen Zellen des Mittelhirns in nächster Nähe des

Fig. 1.

Fig. 6.

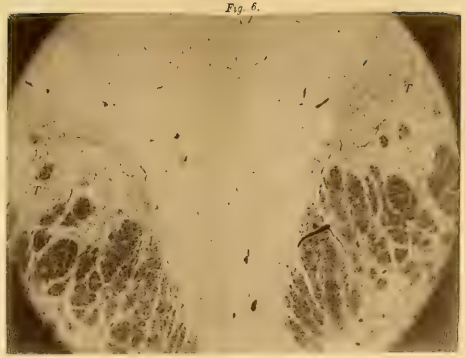

Fig. 12.

Fig. 10.

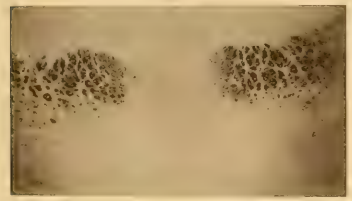

Fig. 8.

Fig. 11

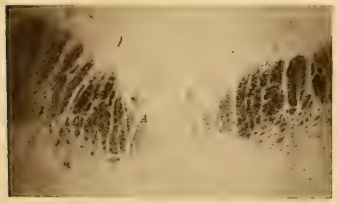

Fig. 9.

Fig. 13.

Lichtdruck der Verlagsanstalt F. Bruckmann A.-G., München.

Verlag von J. F. Bergmann, Wiesbaden

Meynertschen Bündels. Andere, feinfaserige gelangen wahrscheinlich in den Thalamus opticus.

Darkschewitsch[1]) beschreibt einen „Herd kleiner Ganglienzellen", welcher sich dem bekannten grosszelligen Oculomotoriuskern nach oben dicht anschliesst. Der ventrale Teil der hinteren Kommissur senkt sich in diesen Kern ein und verliert sich in den Fasern des hinteren Längsbündels.

Das hintere Längsbündel, welches unterhalb des Eintritts (Abgangs) der hinteren Kommissur noch einen beträchtlichen Querschnitt zeigt, ist oberhalb auf spärliche Fasern reduziert, welche, wie es scheint, weiter nach oben durch den Zutritt von Fasern aus dem mehrerwähnten „kleinzelligen Herd" wieder verstärkt werden und zum Teil eine im centralen Höhlengrau des dritten Ventrikels gelegene, ihre Konvexität ventral wendende Kommissur bilden. Seitlich legen sich andere Fasern an, die in die Linsenkernschlinge bezw. den Luysschen Körper übergehen.

Spitzka[2]) hat einem drei Tage alten Kätzchen die linke Hemisphäre zerstört. Dabei wurde auch der Thalamus opticus zum Schwund gebracht und der linke vordere Vierhügel auf die Hälfte reduziert. Das hintere Längsbündel war in den distaleren Partien links kaum schwächer als rechts, weiter proximalwärts nahm das hintere Längsbündel immer mehr an Faserreichtum ab. Bereits in der zwischen Oculomotorius- und Trochlearis-Ursprung gelegenen Ebene war das linke Bündel auf weniger als die Hälfte reduziert und weder so deutlich begrenzt noch mit so grossen Fasern versehen, wie das rechte. In der oberen Ursprungsebene war es nicht mehr zu erkennen.

---

[1]) Darkschewitsch, über die hintere Kommissur des Gehirns. Neurologisches Centralblatt 1885. S. 100.

[2]) Spitzka, Vorläufige Mitteilung über einige durch die Atrophie-Methode erzielten Resultate, hauptsächlich die Commissura post. betreffend. Neurolog. Centralblatt 1885. S. 246.

Spitzka nimmt deshalb an, dass das hintere Längsbündel Nervenzuzüge von auf beiden Seiten gelegenen höheren Ganglien hat und dass der gekreuzte Faserzuwachs etwas mehr kaudal, als der direkte Ursprung stattfindet. Da dieser Zuwachs in der Vierhügelregion stattfindet und die Atrophie des hinteren Längsbündels im Zusammenhang mit Atrophie des einen Vierhügels stattfand, sieht Spitzka darin eine Stütze für seine schon früher ausgesprochene Ansicht[1]), dass dieses Bündel ein Projektionsglied darstellt, dessen höheres Centrum die vorderen Vierhügel, dessen untere Ende die Kerne der Augenbewegungsnerven — eventuell auch der Kopfdrehungsmuskeln — darstellen. An einen Ursprung des Bündels in oder nahe dem Linsenkern, aber von der Hirnrinde, — wie es Meynert und teilweise auch Wernicke wollen —, ist nach Spitzka schon deswegen nicht zu denken, weil bei den Reptilien, bei denen das Vorderhirn äusserst unentwickelt ist, das hintere Längsbündel die einzige Faserstrasse ist, die sich in der Vollständigkeit mit dem entsprechenden Bündel bei Säugetieren messen kann. Es kommen hierbei nur in Betracht Reptilien mit gut entwickelten Augen, bei Monobranchus ist das Bündel kleiner, bei Proteus noch weniger markiert.

Die von Darkschewitsch[2]) in einer neuen Publikation über die hintere Kommissur gegebene Abbildung zeigt deutlich, dass der „Herd kleiner Zellen" nichts anderes ist, als der tiefe Kern der hinteren Kommissur von v. Koellicker.

Eine sekundäre Degeneration des hinteren Längsbündels beim Menschen hat Jacowenko[3]) unter Flechsigs Leitung

[1]) Spitzka, The architecture and mechanisme of the Brain. Chicago Journ. of nerv and ment. disease. 1879. Part. II.

[2]) Darkschewitsch, Einige Bemerkungen über den Faserverlauf in der hinteren Kommissur des Gehirns. Neurolog. Centralblatt 1886. S. 99.

[3]) Jacowenko, Zur Frage über den Bau des hinteren Längsbündels (Fasciculus longitudinalis posterior). Russisch. Ref. Neurolog. Centralblatt 1888. S. 566.

studiert. An dem betreffenden Gehirn fand sich links eine Erweichung desjenigen Abschnitts der hinteren Hälfte der ersten Temporalwindung, welcher an den Sulcus temporalis superior grenzt, und desjenigen Teils der zweiten Temporal-Windung, welcher zwischen dem hinteren Ende des Sulc. temporalis superior und Sulcus occipitalis anterior liegt. Ferner eine Erweichung der diesen Windungen entsprechenden weissen Substanz fast bis zur äusseren Wand des Unterhorns. Die Arteria basilaris war beinahe in ihrem ganzen Verlauf aneurysmatisch erweitert. An Schnittflächen treten in beiden Hemisphären an vielen Stellen punktförmige Herde hervor. Die Kapillargefässe erschienen überall erweitert und sklerosiert. Das linke Pulvinar war deutlich atrophiert. Der Hirnstamm wurde in einer fortlaufenden Schnittreihe untersucht. Es fanden sich überall zahlreiche miliare Aneurysmen, erweiterte Kapillaren und Hämorrhagien, stellenweise auch Erweichungen. Infolgedessen waren fast alle Fasersysteme mehr oder weniger unterbrochen und in verschiedenen Richtungen degeneriert. Die grösste Menge degenerierter Fasern fand sich in der rechten Pyramidenbahn, in der rechten centralen Haubenbahn, ferner im inneren Abschnitt der linken Schleife, im linken Türkschen Bündel des Hirnschenkels und in beiden hinteren Längsbündeln. Deutliche ausgeprägte Degeneration der Fasern des hinteren Längsbündels wurde nur getroffen, wo die anliegende graue Substanz (Nuclei aquaeducti und der Westphalsche Kern) oder die Nuclei trochleares und Oculomotorii lädiert waren. Von diesen Stellen an setzt sich die Degeneration in aufsteigender Richtung fort und nimmt erst im Niveau der vorderen Abtheilung der Oculomotoriuskerne ein Ende. Nur von der Höhe der Oculomotoriuskerne ab war die Degeneration ununterbrochen bis zur hinteren Kommissur zu verfolgen. Weiter erstreckte sie sich nicht. Jacowenko nimmt deshalb an, dass die Fasern des hinteren Längsbündels, welche in den centralen Teil der hinteren Kommissur übergehen, nicht

als Fortsetzung der unteren Abschnitte zu betrachten sind, sondern anderen Ursprungs sein müssen. Ferner nimmt er auf Grund seines Befundes an, dass im hinteren Längsbündel in grosser Anzahl kurze Fasern enthalten sind, welche zur Verbindung zwischen verschiedenen Abschnitten der centralen grauen Substanz dienen, und dass die langen Fasern des hinteren Längsbündels — in Anbetracht ihrer aufsteigenden Degeneration vielleicht sensibler Natur sind. Obschon die zahlreichen Herde den Wert des Befundes von Jacowenko etwas beeinträchtigen, so bedauere ich doch sehr, dass mir die Arbeit nicht auch deutsch zur Verfügung steht.

Die Untersuchungen Köppens[1]) haben den Nachweis erbracht, dass das hintere Längsbündel bei der Eidechse besonders stark entwickelt ist, z. B. im vierten Ventrikel mit zwei mächtigen Wülsten vorspringt, bei Salamandern und Kaulquappen zuerst markhaltig wird und sich durchs ganze Rückenmark verfolgen lässt. In der Medulla oblongata liegt das Bündel in der nächsten Nachbarschaft des Abducens, Trochlearis und Oculomotoriuskerns. Ein Faserzug zieht ventral aus dem Bündel zum Acusticuskern. Proximalwärts vom Trochlearis wird das hintere Längsbündel bedeutend dünner und geht in die hintere Kommissur Das hintere Längsbündel wird gleichzeitig mit den Nervenwurzetn markhaltig, weil es z. T. aufsteigende motorische Fasern enthält, die, aus den unteren Kernen entspringend, in obere Nervenwurzeln austreten.

Honneger[2]) fasst das hintere Längsbündel als eine „hintere Längsbündel-Formation" auf. Er nimmt an, dass die anderen zwischen, durch und über den roten Kernen ziehenden Sagittalbündel sich nicht von ihm trennen lassen, steht aber mit dieser

[1]) Köppen, Über das hintere Längsbündel. Naturforscherversammlung 1889. S. 514.

[2]) Honneger, Vergleichend anatomische Untersuchungen über den Fornix und die zu ihm in Beziehung gebrachten Gebilde im Gehirn des Menschen und der Säugetiere. Recueil zoologique suisse 1890. S. 201 und 311.

Anschauung vollständig allein. Es lässt sich nach seiner Publikation, welche sich auf zahlreiche und ausgedehnte Studien an Menschen und Tieren stützt, schwer ein Bild machen, welchen weiteren nasalen Verlauf Honneger dem hinteren Längsbündel zuspricht, weil ausser z. T. mangelhaft reproduzierten Photographien alle Abbildungen fehlen. Zunächst möchte ich hervorheben, dass Honneger das Guddensche Bündel, ich darf wohl sagen den Fasciculus tegmento-mammillaris in die „hintere Längsbündel-Formation" aufgehen lässt, und im weiteren von Beziehungen der „hinteren Längsbündel-Formation" zu einem Bündel aus dem Tuber cinereum und dem Feld H 1 und H 2 von Forel spricht.

v. Koelliker[1]) beschrieb Kollateralen des hinteren Längsbündels, deren Vorkommen inzwischen von Held[2]) und van Gehuchten[3]) und anderen bestätigt worden ist. Es sind diese Kollateralen deshalb von besonderer Wichtigkeit, wie auch van Gehuchten betont, weil sie auf leicht verständliche Weise „les mouvements conjugués du muscle droit externe d'un côté avec le muscle droit interne du côté, opposé" erklären, ohne dass man noch einer „relation anatomique entre le noyau de la sixième paire d'un côte et celui de la troisième paire du même côté" denken muss.

In Edingers[4]) Publikation, welche sich speziell mit dem Zwischenhirn der Selachier und Amphibien beschäftigt, ist für

---

[1]) v. Koelliker, Anatomischer Anzeiger. Band VI. S. 430.

[2]) Held, Die Endigungsweise der sensiblen Nerven im Gehirn. Arch. f. Anatomie und Entwickelungsgeschichte. Jahrgang 1892. Leipzig. S. 38.

[3]) van Gehuchten, De l'origine du nerf oculomoteur commun. La cellule. Tome VIII. 1892. p. 429.

[4]) Edinger, Untersuchungen über die vergleichende Anatomie des Gehirns. 2. Das Zwischenhirn. Abhandlungen der Senkenbergschen naturforschenden Gesellschaft. Frankfurt a. M. 1895. 18. Band. Auf einem zweiten Titelblatt der Abhandlungen steht 1892, es kommt daher die Verwirrung in den Litteraturangaben. Auf unserer Bibliothek wird der 18. Band unter 1895 geführt.

diese Tiere folgender Verlauf des hinteren Längsbündels fixiert und durch schöne Abbildungen erläutert. Edinger schreibt: „Das hintere Längsbündel Fasciculus longitudinalis posterior. Es entspringt im medialsten Grau jederseits von der Mittellinie mit einem Pinsel ziemlich dicker Fasern. Die Fasern wenden sich bald nach ihrem Ursprung dorsalwärts, kreuzen den aus dem Ganglion habenulae herabziehenden Fasciculus retroflexus. Dann wenden sie sich kaudalwärts, ziehen durch den Oculomotoriuskern im Mittelhirn hindurch, wobei sie an Masse gewinnen und gelangen so dicht unter das Epithel des Ventriculus quartus. So ziehen sie kaudalwärts weiter, bis sie am Anfangsteil des Rückenmarks in dessen Vorderstränge gelangen. Bei keinen Tieren ist mir so, wie am jungen Hai, die Verfolgung des ganzen Bündels von seinem Ursprung ab auf wenigen Schnitten gelungen."

Bei Torpedo ocellata sah Edinger das hintere Längsbündel aus den dorsaleren Gebieten des Infundibulums medial sich entwickeln und konnte diese Fasern bis in die Vorderstränge verfolgen.

Er hält es für wahrscheinlich, dass die hinteren Längsbündel im Bereich des Oculomotoriuskerns einen Zuwachs erhalten.

Nach Obersteiner[1]) ist anzunehmen, dass im hinteren Längsbündel hauptsächlich kürzere Fasern zusammentreten, um die vom Rückenmark anfangend, bis gegen das Grosshirn hin aufeinanderfolgenden, motorischen Nervenkerne untereinander in Verbindung zu setzen. Dabei ist nicht ausgeschlossen, dass periphere Wurzelfasern im hinteren Längsbündel streckenweise longitudinal verlaufen und dann (wie z. B. Fasern vom Abducenskern zum N. oculomotorius) eventuell die Mittellinie überschreiten. Damit stimmt es auch überein, dass der grösste Teil des hinteren Längsbündels bereits sehr früh, gleichzeitig mit den peripheren

[1]) Obersteiner, Nervöse Centralorgane, 2. Aufl. Leipzig und Wien bei Deutike. S. 339.

Nerven seine Markscheiden erhält. Über das proximale Ende des hinteren Längsbündels spricht sich Obersteiner nicht bestimmt aus.

Held[1]) kommt auf Grund von Untersuchungen, welche er mit der Golgischen Methode an Tieren angestellt hat, auf Grund experimenteller Studien und auf Grund des Studiums der Markscheidenentwickelung zu der Überzeugung, dass ein Teil des hinteren Längsbündels, das kaudalwärts in den Vorderstrang des Rückenmarks übergeht, in den ventralen Teil der hinteren Kommissur gelangt, indem es teils medial am oberen Oculomotoriuskern vorbeizieht, teils durch denselben hindurch geht, und dort aus grossen multipolaren Ganglienzellen entspringt, welche teils in der Kommissur selbst, teils dorsal von derselben zu finden sind.

Ein zweiter Teil gelangt in den „oberen Lateralkern von Flechsig", jene grosse multipolare Ganglienzellen führende graue Masse, welche seitlich vom oberen Oculomotoriuskern und dorsal vom roten Kern der Haube sich ausbreitet. Diese Zellen sind die Ursprungszellen dieser Faserzüge.

Ein dritter Teil bleibt ventral vom oberen Oculomotoriuskern, seine ferneren Beziehungen konnte Held nicht sicher ermitteln. Allen diesen Fasern gegenüber, welche hier entspringen und spinalwärts absteigen, muss man andererseits solche unterscheiden, welche aufsteigen; das untere Ende dieser letzteren Fasern konnte Held nicht mit Sicherheit feststellen. Es gehören aber dazu sicher auch Fasern, welche aufsteigend sich im Oculomotoriuskern aufbündeln. Zum Darkschewitschen Kern, Kern der hinteren Komissur v. Koellikers, sah Held Beziehungen sowohl von seiten des hinteren Längsbündels, als

[1]) Held, Die Endigungsweise der sensiblen Nerven im Gehirn. Arch. f. Anatomie und Entwickelungsgeschichte von His. Jahrgang 1892. S. 33 und 257. Leipzig 1892.

auch von seiten der hinteren Kommissur beim 7- bis 8-monatlichen menschlichen Fötus an Pal-Präparaten.

Später spricht Held[1]) von einem Bestandteil des hinteren Längsbündels, den er als akustische und optische Reflexbahn bezeichnet. Er nimmt an, dass im vorderen Vierhügel nicht nur optische, sondern auch akustische Fasern sich aufbündeln und durch ihre Endbäumchen auf die grossen Zellen des mittleren und tiefen Graus des Sehhügels wirken. Die aus diesen letzteren Zellen entspringenden Bogenfasern, welche die fontäneartige Haubenkreuzung bilden, schwenken aus dieser letzteren Kreuzung in den mittleren Teil des hinteren Längsbündels ein, hiervon zweigen sich Fasern ab zu den Kernen der Augenmuskelnerven.

Die Beziehung geht schliesslich so vor sich, dass die Reflexbahn der einen Seite Kollateralen in den gleichseitigen III. und den gekreuzten IV. und VI. Kern entsenden.

„Der zum Ursprung der Reflexbahn gleichseitige Oculomotoriuskern, der gekreuzte Trochleariskern und der gekreuzte Abducenskern enthalten selbst Kollateralen, welche sich zwischen den hier zu findenden grossen multipolaren Ganglienzellen in unendlich feiner Weise verzweigen, aus deren Achsencylinder-Fortsätzen jene peripheren Nervenstämme hervorgehen, teils biegen auch vollständig Fasern aus diesen Systemen zu jenen Kernen ab. Bezüglich der den Oculomtoriuskern beeinflussenden Kollateralen dieses Systems sind aber kompliziertere Verhältnisse vorhanden.

Ein Teil derselben überschreitet im Kerngebiet die Mittellinien und kann so auch auf die zum Vierhügel gekreuzten Ursprungszellen des N. oculomotorius einwirken. Neben jener Reflexbahn zum Oculomotoriuskern, die gekreuzte und ungekreuzte Beziehungen hat, kommt noch eine zweite Bahn als sehr wichtig in Betracht, die folgenden Verlauf zeigt. Ihre Ursprungs-

[1]) Held, l. c.

zellen liegen ebenfalls wie jene des ersteren Systems an den gleichen Regionen des vorderen Vierhügels, ihre Achsencylinder beschreiben aber nicht ganz jenen engeren Bogen um das centrale Höhlengrau. Ihre Kreuzungsstelle kommt deshalb etwas ventral von der fontäneartigen Haubenkreuzung zu liegen. Diese Fasern sind es, welche dann in der Bahn der Oculomotoriuswurzeln aufsteigend in den Oculomotoriuskern gelangen, um sich in Endzweigen aufzusplittern."

Held sucht diese Angaben auch experimentell zu erhärten. Einem 3monatlichen Kaninchen wurde der rechte vordere Vierhügel weggenommen. Nach der Operation hielt das Tier den Kopf konstant nach rechts hin gedreht.

Held meint, dass die reflektorische Kopfdrehung im Sinne einer seitlichen Augenbewegung möglicherweise auch geleitet werden kann durch hintere Längsbündel, das ja in die Vorderseitenstrangreste des Rückenmarks geht. Ob diese Reflexbahn auch vom vorderen Vierhügel bis zum Rückenmark reicht, ist noch zweifelhaft, aber durch Helds Experiment und die bei seinen Kaninchen gefundenen und bis ins Rückenmark reichende sekundäre Degeneration (Marchi) sehr wahrscheinlich.

Als weitere Reflexbahnen weist Held noch auf eine Bahn hin durch den Stiel der oberen Olive aus dem Abducenskern nach dem Corpus trapezoides und Acusticus, aus dem Acusticus durch den Corpus trapezoides zum gleichseitigen Facialiskern.

Die Verbindung zwischen Abducenskern einerseits und Oculomotoriuskerne und Trochleariskerne andererseits haben, sowohl in anatomischer als auch in klinischer Beziehung vielfach die Autoren beschäftigt. Ich kann hier auf diese gesamte Litteratur nicht eingehen, will aber darauf aufmerksam machen, dass dieselbe von Siemerling[1]) und

[1]) E. Siemerling, Über die chronische progressive Lähmung der Augenmuskeln. Berlin 1891 bei Hirschfeld als Supplement zum Arch f. Psychiatrie.

Siemerling und Bödeker[1]) eingehend gewürdigt wird. Einen Teil der anatomischen Angaben habe ich bereits erwähnt.

Siemerling kommt im Jahre 1891 zu dem Resumé[2]), dass Verbindungen des Oculomotorius mit dem Facialis und Abducenskerne anatomisch noch nicht erwiesen sind und ebensowenig bisher die reflexübertragende Bahn vom Opticus zum Oculomotorius bekannt ist.

Dass wir Verbindungen zwischen den Augenmuskelkernen anzunehmen haben, vielleicht auf dem Wege des hinteren Längsbündels, giebt Siemerling indessen zu. Dagegen hält er die Frage für noch nicht spruchreif, ob diese in ihrem Verlauf vom Abducens- zum Oculomotoriuskern gekreuzt zu denken sind, oder derartig, dass nach dem Austritt der Fasern aus dem Oculomotoriuskern erst die Kreuzung von statten geht.

In der späteren Publikation betonen Siemerling und Bödeker, dass sie atrophische Veränderungen im hinteren Längsbündel in keinem ihrer Fälle von chronischer Ophthalmoplegie nachweisen konnten, und heben dabei hervor, dass der Zusammenhang des hinteren Längsbündels mit den Augenmuskelnerven jetzt allgemein anerkannt sei. Boyce[3]) konstatierte bei Durchschneidung des Mesencephals, dass das hintere Längsbündel bis zu den Vordersträngen des Rückenmarks absteigt.

Mahaim[4]) entfernte an zwei Kaninchen im Alter von einem Tage nach der Guddenschen Methode die Augenmuskelnerven

---

[1]) Siemerling und Bödeker, Chronische fortschreitende Augenmuskellähmung und progressive Paralyse. Arch. f. Psych. Band 29. Heft 3.

[2]) l. c. S. 143 und 157.

[3]) Boyce, Beitrag zur Lehre von der absteigenden Degeneration im Gehirn und Rückenmark etc. Neurolog. Centralblatt 1894. S. 466.

[4]) Mahaim, Recherches sur les connexions, qui existent entre les noyaux des nerfs moteurs du globe oculaire d'une part et d'autre part de faisseau longitudinal et la formation articulaire. Bulletin de l'Académie royale de médecine de Belgique. Avenué 1895. Ref. Neurolog. Centralbl. 1896. S. 269.

auf je einer Seite und zwar bei dem einen Tiere den N. III und N. IV rechts, bei dem anderen den N. III und N. IV und N. VI links. Nach 4 Monaten wurden die Tiere getötet und das Gehirn in Serienschnitten (Gerlachsches Karmin) untersucht. An dem hinteren Längsbündel der operierten Seite waren gewisse Faserbezirke auf eine kurze Strecke degeneriert und zwar zeigte der medialste Faserbezirk des hinteren Längsbündels keine Degeneration. Es bestehen also zwischen ihnen und den Augenmuskelnervenkernen keine Beziehungen. In dem mehr lateral und ventral gelegenen Teil des hinteren Längsbündels ist auf der operierten Seite ein deutlicher Faserausfall erkennbar. Es hat den Anschein, als ob diese Fasern Verbindungsbahnen zwischen den Kernen der Augenbewegungen darstellen.

Ferner beobachtete Mahaim, dass in der Höhe des Oculomotoriuskerns von dem am weitesten lateral gelegenen Teil des hinteren Längsbündels sich Fasern seitwärts in den lateralen und dorsalen Teil der Formatio reticularis abzweigen; im Niveau des sensiblen Trigeminuskerns biegen sie rasch nach aussen ab und verschwinden. Diese Fasern stellen eine Verbindungsbahn zwischen dem N. III und N. V dar.

Bernheimer[1]) lässt einige Fasern des hinteren Längsbündels im Oculomotoriuskern enden, ebenso wie im tiefen Kern der Commissura distalis. Das hintere Längsbündel hat aber an dieser Stelle sein Ende noch nicht erreicht, sondern zieht weiter nach vorn und unten.

Rossolimo[2]) fand in einem Falle, bei welchen neben anderen Erweichungsstellen im Grosshirn auch der Kern des 3. Hirnnervenpaares Veränderungen in seiner ganzen Ausdehnung, anfangend am vorderen Ende unter dem Boden des 3. Ven-

[1]) Bernheimer, Das Wurzelgebiet des Oculomotorius beim Menschen. Wiesbaden 1894. Ref. im Neurolog. Centralbl. 1896. S. 269.

[2]) Rossolimo, Über Heminanopsie und einseitige Ophthalmoplegie vaskulären Ursprungs. Neurolog. Centralbl. 1896. S. 626.

trikels, bis nach hinten, wo er in den Kern des Nervus trochlearis übergeht, zeigt, einer erheblichen Affektion des hinteren Längsbündels und zwar in der ganzen Ausdehnung desselben vom Kern des III. Paares an, besonders intensiv am vorderen Ende, während in distaler Richtung die Fasern allmählich zahlreicher wurden. Noch mehr vergrösserte sich die Anzahl der Fasern nach hinten vom affizierten Kern. Die Atrophie des Bündels trifft in den oberen Partien den ganzen Querschnitt, während sie distalwärts in halbmondförmiger Umrandung bloss die unteren und äusseren Bündelchen einnimmt.

Da die übrigen Hirnnervenkerne und speziell der Abducenskern intakt waren, muss eine, bei diesem Falle intra vitam beobachtete Parese des Nervus abducens auf die Atrophie des hinteren Längsbündels zurückgeführt werden.

Ich selbst konnte 1894 [1]) nach Untersuchungen am menschlichen Fötus feststellen, dass das hintere Längsbündel mit den Kernen der Augenmuskelnerven in Beziehung steht, dass es im tiefen Kern der distalen Kommissur sein Ende findet und im proximalen Teil der Pyramidenkreuzung aus den Vorderstranggrundbündeln sich konstituiert.

Ramon y Cajal [2]) kann die Heldsche Ansicht über den Ursprung des Bündels nicht bestätigen. Er fand vielmehr, dass die Fasern des hinteren Längsbündels, besonders diejenigen, welche zum Oculomotorius- und Trochleariskern Kollateralen senden, äusserst dünn werden und mit freien Verzweigungen teils im Edingerschen Kern des hinteren Längsbündels, teils weiter vorn im Thalamus opticus enden. Diese Fasern sind indessen Endzweige und keine Achsencylinderfortsätze.

Das hintere Längsbündel führt aufsteigende sensible Fasern zweiter Ordnung. Doch kann auch das Vorhandensein ab-

[1]) A. Cramer, l. c. S. 81.

[2]) Ramon y Cajal, Beitrag zum Studium der Medulla oblongata etc. Deutsch von Bresler 1896 bei Ambrosius Barth.

steigender Fasern nicht ausgeschlossen werden. Neben absteigenden sensiblen Fasern sah Ramon y Cajal auch aus dem vorderen Teil des roten Kerns einige kräftige Achsencylinder in das hinteren Längsbündel eintreten.

Die sensiblen und sensorischen Züge des hinteren Längsbündels sind nach Ramon y Cajal folgende: Ein Faserzug aus dem Deitersschen Kern, ein sensibler Faserzug des Trigeminus und ein solcher aus den Zellen der weissen retikulären Substanz stammend.

Aus dem Deitersschen Ganglion gehen hauptsächlich jene groben aufsteigenden Fasern hervor, welche zahlreiche Kollateralen zu den motorischen Augenkernen senden.

„Die Existenz von Vestibularisfasern zweiter Ordnung im hinteren Längsbündel trägt einem den Physiologen wohlbekannten Phänomen Rechnung, nämlich der Erzeugung kompensatorischer und associerter Bewegungen der Augen, während der Kopf und der Körper ihre Gleichgewichtslage ändern. Diese kompensatorischen Bewegungen, welche die ursprüngliche Stellung der Augen trotz der Lageveränderungen des Kopfes aufrecht zu erhalten streben, hören bekanntlich auf, wenn der Boden des dritten Ventrikels oder des Aquaeductus Sylvii im Niveau des vorderen Vierhügels oder endlich die Nervi acustici durchschnitten werden, also Schnitte, durch welche mit Notwendigkeit entweder die Durchtrennung der Vestibuluswurzel oder des hinteren Längsbündels herbeigeführt wird."

v. Koelliker [1]) gelang es nicht, beim Menschen einen Kern nachzuweisen, der als Ursprungskern der Fasern des hinteren Längsbündels angesehen werden könnte. Der tiefe Kern der hinteren Kommissur ist kein Ursprungskern des hinteren Längsbündels. An einem fast ausgetragenen Embryo fand v. Koelliker

[1]) v. Koelliker, l. c.

folgendes Verhalten des proximalsten Teils des hinteren Längsbündels. Der mediale Teil des in der Höhe des roten Kerns der Haube zu einer Faserplatte umgewandelten hinteren Längsbündel steigt in dorsoventraler Richtung ventralwärts bis in die Regio hypothalamica und geht dorsalwärts von dem Corpus mammillare in eine Kommissur über, indem die Bündel von beiden Seiten aufs deutlichste sich verbinden. Ein zweiter und zwar der Hauptteil des hinteren Längsbündels schliesst sich den Bogenfasern an, welche den Nucleus ruber an der medialen und ventralen Seite umsäumen, und ist nicht weiter zu verfolgen.

Einen Übergang von Bogenfasern der Haube in das hintere Längsbündel konnte v. Koelliker nicht finden.

Beim Kaninchen reicht das hintere Längsbündel bis zum Fasciculus retroflexus von Meynert und tritt dann in den Thalamus opticus ein, zum Teil an der medialen Seite desselben einstrahlend, z. T. lateralwärts auf die Lamina medullaris zulaufend. Eine Entscheidung darüber, ob das hintere Längsbündel absteigende oder aufsteigende Fasern führt, wagt v. Koelliker nicht zu treffen. Sollte sich auch für den Säuger herausstellen, dass die Bahn des hinteren Längsbündels von oben nach unten zunimmt, so hätte man wohl einen solchen Zuschuss durch Fasern zu erklären, die von einem Teile der grossen multipolaren Zellen des Nucleus magno-cellularis diffusus der Haube entspringen.

van Gehuchten[1]) kommt nach eingehenden, an der Forelle mit Hülfe der Golgischen Methode angestellten Untersuchungen zu nachstehenden Resultaten über den Verlauf und die Bedeutung des hinteren Längsbündels. Das hintere Längsbündel führt nur absteigende Fasern und muss wie ein motorisches Bündel aufgefasst werden. Es erstreckt sich vom proximalen Teil des Mittelhirns bis in die Vorderstränge des Rücken-

[1]) van Gehuchten, l. c. S. 19.

markes. Es nimmt von vorn nach hinten an Umfang zu. Die proximalsten Fasern haben ihre Ursprungszellen in einem Kerne unterhalb des Meynertschen Bündels zu beiden Seiten der Mittellinie (oberer Kern des hinteren Längsbündels). Die anderen Fasern des hinteren Längsbündels stammen aus Zellen, welche im Hirnstamm verstreut liegen und zumeist längs der absteigenden Wurzel des Trigeminus und im Niveau des Facialiskerns liegen. Die Fasern des hinteren Längsbündels entsenden zahlreiche Kollateralen, welche sich in den benachbarten grauen Massen verzweigen und zwar namentlich im III., IV. und VII. Kern. Durch diese Kollateralen tritt das hintere Längsbündel in Konnex mit den Wurzelfasern der motorischen Nerven. Der grösste Teil der Fasern des hinteren Längsbündels kreuzt nicht. Auch die Kollateralen sind meist ungekreuzt. Die hintere Kommissur ist unabhängig vom hinteren Längsbündel.

v. Bechterew[1]) betont hauptsächlich die Beziehungen des hinteren Längsbündels zu den Augenmuskelnervenkernen und lässt den Rest des Bündels im ventralen Kern der hinteren Kommissur versinken. Zum Teil nimmt er auch aufsteigende Bahnen im hinteren Längsbündel an.

Die Bedeutung der die Kerne der Augenmuskelnerven mit den grauen Vorderhörnern des Rückenmarks verbindenden Bahn liegt wahrscheinlich in einer Association der Augenbewegungen und der Bewegungen der Gliedmassen. Jene Elemente des hinteren Längsbündels, welche die Kerne der Augenmuskelnerven mit einander verknüpfen, können ebenfalls Associationsbahnen darstellen.

Samuel[2]) hat in einem Fall von Ponshämorrhagie eine sekundäre Degeneration des hinteren Längsbündels gefunden

[1]) v. Bechterew, Die Leitungsbahnen im Gehirn und Rückenmark. Deutsch von Weinberg. Zweite Auflage. Leipzig 1899 bei Georgi. S. 264.

[2]) Samuel, Haemorrhage into pons, secundary lesions of lemmiscus, posterior longitudinal fasciculi, and Flocculus cerebelli. Brain. Part. I. 1898. S. 1.

Die Degeneration war auf- und absteigend. Die absteigenden Fasern scheinen nach Samuel eine Verbindung herzustellen zwischen den motorischen Kernen oberhalb und unterhalb der Läsionsstelle. Sie lassen sich verfolgen bis in die Vorderstranggrundbündel der unteren Medulla und des oberen Rückenmarks. Es verbinden diese Fasern die unteren motorischen Kerne mit den Kernen der Vorder- und Seitenhörner und des Accessorius.

Die aufsteigenden Fasern treten geschlossen mit dem Oculomotorius- und Trochleariskern in Beziehung. Man kann die Fasern auf der gleichen Seite bis in den III. und IV. Kern verfolgen. Es findet sich eine Kreuzung in der Mitte zwischen den Oculomotoriuskernen. Indessen finden die meisten Fasern des hinteren Längsbündels im Oculomotoriuskern ihr Ende, eine immerhin noch beträchtliche Menge von Fasern gelangt nach dem Thalamus opticus. Die Hämorrhagien sassen in diesen Fällen in der Höhe des Facialis, Abducens und Trigeminsaustritts.

Kohnstamm[1]) fand bei Kaninchen, bei welchen eine Hemisektion im 1. bis 2. Cervikalsegment stattgefunden hatte, den Ursprungskern des hinteren Längsbündels gleichseitig degeneriert. Dieser Befund würde ebenfalls für das Vorhandensein aufsteigender Fasern sprechen. Allerdings ist es noch fraglich, was unter den Ursprungskernen zu verstehen ist. Es sei hier noch bemerkt, dass Jacob[2]) in einem Falle, bei welchem Thalamus opticus, der hintere Teil der Capsula interna, der vordere Vierhügel und die Ponsgegend zerstört war, das linke hintere Längsbündel absteigend degeneriert fand.

Sehr wertvoll ist ein kürzlich von Spitzer[3]) aus dem

[1]) Kohnstamm, Über Ursprungskerne spinaler Bahnen im Hirnstamm, speziell über das Atemcentrum. Neurolog. Centralbl. 1899. Nr. 14. S. 668.

[2]) Jacob, Über einen Fall von Hemiplegie etc. Deutsch. Zeitschr. f. Nervenheilkunde. Band 5. S. 188.

[3]) Spitzer, Ein Fall von Tumor am Boden der Rautengrube. Beitrag zur Kenntnis des hinteren Längsbündels. Jahrbücher f. Psych. Bd. 18. Heft 1 und 2. S. 1.

Fig. 3

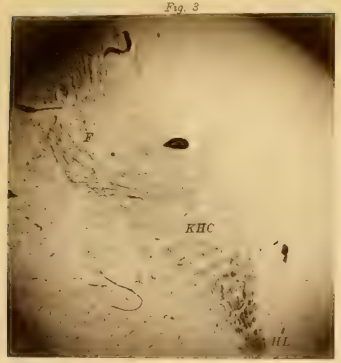

Fig. 2



Fig. 8.

Fig. 4.

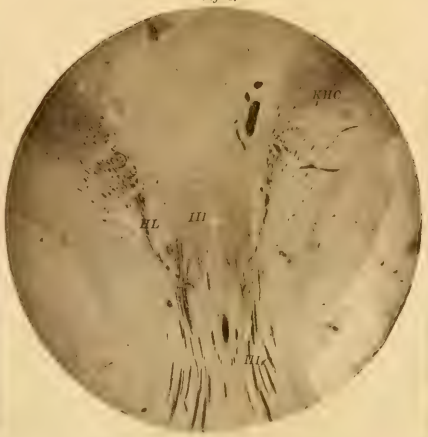

Fig. 5.



Fig. 7.

Obersteinerschen Laboratorium mitgeteilter Fall von Tumor am Boden des 4. Ventrikels.

Die Geschwulst hatte linksseitig den dorsalmedialen, dreieckigen Acusticuskern, den Abducenskern, ferner die dorsale Hälfte der Raphe und beide hintere Längsbündel auf eine kurze Strecke zerstört; stark affiziert sind weiter der linke Facialis und der linke Abducens. Die sekundären Degenerationen wurden nach Marchi verfolgt.

Die hinteren Längsbündel waren in beiderlei Richtung degeneriert. Die absteigenden, degenerierten Fasern übertreffen an Zahl die aufsteigenden. Die absteigenden gehen hauptsächlich in den dorsalen Abschnitt des Vorderstranggrundbündels derselben Seite über und endigen im Halsmark.

Diese im Vorderstrang des Halsmarkes kaudal verlaufenden und im Vorderhorn des Halsmarks endigenden Fasern stammen nach Spitzer 1. aus dem Zwischen- und Mittelhirn, — diese lagern in der medialen Abteilung des hinteren Längsbündels —, 2. aus den Deitersschen Kernen, 3. aus den Hinterstrangkernen (vielleicht auch aus dem Kleinhirn).

Die aufsteigende Degeneration des hinteren Längsbündels, welche sich in den ventralsten und medialsten Teilen des Bündels findet, lässt sich über die Gegend des Oculomotoriuskernes hinaus nicht verfolgen, liegt dort aber in mehr lateral und auch dorsal gelegenen Partien des Bündels.

Im Anschluss an den klinisch genau beobachteten Fall entwickelt Spitzer seine Anschauungen über die physiologische Bedeutung des hinteren Längsbündels. Er geht dabei von der Überzeugung aus, dass das hintere Längsbündel beim Menschen nicht weiter hinabreicht, als in das Halsmark und dort in den Vorderhornzellen endet.

Im hinteren Längsbündel finden wir nach Spitzer Fasern aus den Hinterstrangkernen zum Vorderhorn des Halsmarks aus

dem Deitersschen Kern eben dorthin und zu den Nervenkernen der Augenmuskeln, ferner enthält es Fasern aus den primären optischen Centren zu den Ursprungskernen der Hals- und Augenmuskelnerven. Letztere Fasern entspringen beim Menschen aus dem Zwischenhirn, bei Tieren aus dem Mittelhirn. Alle diese Fasern endigen in Vorderhornkernen, welche die Kopf- und Augenbeweger innervieren, und alle entspringen aus Centren, denen die diese Bewegungen begleitenden und regulierenden sensiblen Reize zufliessen[1]). Trotz der entgegengesetzten Verlaufsrichtung seiner Fasern gestattet also das hintere Längsbündel eine in funktioneller Hinsicht einheitliche Auffassung. Indem es alle eben genannten Fasern vereinigt, bildet es den motorischen Schenkel eines zur räumlichen Orientierung dienenden Reflexbogens, dessen Centren von den Hinterstrangkernen, vom Deitersschen Kern, vom Mittel- und Zwischenhirn repräsentiert werden. Der sensible Schenkel (die centralen Bahnen der sensiblen Halsnerven, des Quintus, der Vestibularis und Opticus) leitet Empfindungsreize von der Haut und den Muskeln des Halses, vom Ohrlabyrinth, von der Orbita und Retina zu jenen Centren, wo sie reflektorisch-regulierende Bewegungsimpulse auslösen, welche auf dem Wege des hinteren Längsbündels den Muskeln des Kopfes und der Augen zufliessen. Die auf solche Weise zustande gekommenen, fein koordinierten

[1]) „Wahrscheinlich entspringen hintere Längsbündelfasern auch aus Zellen der Formatio reticularis (Lateral- und Centralkerne Flechsigs). Ihre Aufsplitterung um Vorderhornzellen und das Herantreten von Schleifenfaserkollateralen an ihre Ursprungszellen sprechen für die funktionelle Übereinstimmung dieser Fasern mit den anderen Elementen des hinteren Längsbündels. Da aber bezüglich dieser Fasern, sowie der Kerne der Formatio reticularis noch viel Unklarheit besteht, so sehe ich von der Verwertung dieser Befunde für die im Texte entwickelte Anschauung ab. Über die anatomischen Verhältnisse der eben erwähnten Fasern siehe besonders die bereits citierten Arbeiten von Held, ferner die jüngst erschienene Arbeit von A. Tschermak. Über den centralen Verlauf der aufsteigenden Hinterstrangbahnen etc. Arch. f. Anat. und Entw. 1898."

Bewegungen rufen ein System simultaner und successiver Bewegungsempfindungen hervor, mit deren Hülfe wir uns im Raume orientieren. Das hintere Längsbündel führt die zum Austasten des Raumes notwendigen Bewegungsimpulse, und der ganze Reflexbogen dient zur Auffassung der räumlichen Beschaffenheit der uns umgebenden Objekte, d. h. zum Aufbau unserer extensiv geordneten Vorstellungswelt. Die höheren Tiere und der Mensch benützen zum Austasten des Raumes den Kopf und die Augen, deshalb erschöpfen sich bei ihnen die absteigenden Fasern des hinteren Längsbündels schon im Halsmark. Die Fische hingegen können Kopf und Augen nicht selbständig bewegen, sondern nur zusammen mit dem Rumpfe mit Hülfe der Schwanzmuskulatur.

Letztere besorgt bei ihnen die zur Orientierung notwendigen Bewegungen und vertritt so funktionell die Halsmuskeln der höheren Tiere. Die Fische haben ihren Hals gewissermassen hinter dem Rumpfe. Dementsprechend reichen bei ihnen die Fasern des hinteren Längsbündels im Rückenmark tief hinab bis zum Ursprunge der die Schwanzmuskeln versorgenden Nerven, und auch das die orientierenden Bewegungen percipierende Organ, die Seitenlinie, reicht tief hinunter bis zum hinteren Körperende. Der Wichtigkeit seiner Funktion entspricht auch das phylogenetisch hohe Alter des hinteren Längsbündels, was aus der allgemeinen Verbreitung desselben in der Wirbeltierreihe und aus der ontogenetisch frühen Umhüllung mit Markscheide hervorgeht. Bei den Fischen ist es vielleicht überhaupt die einzige centrale motorische Bahn und dient hier unterschiedslos den noch nicht scharf gesonderten verschiedenen Arten von Bewegungen.

Tschermak[1]) fand auf- und absteigende Degeneration des hinteren Längsbündels nach Durchschneidung des Trapezkörpers

[1]) Tschermak, Über die Folgen der Durchschneidung des Trapezkörpers bei der Katze. Neurolog. Centralbl. 1898. Nr. 15 und 16.

bei der Katze. Allerdings war dabei auch der intrakranielle Abducensstamm zerstört worden.

Das proximale Ende des hinteren Längsbündels.

Zum Studium des centralen Endes unseres Faserzuges stehen mir zahlreiche lückenlose, gut nach Pal gefärbte Serien durch den Hirnstamm menschlicher Früchte und neugeborener oder 1 bis 3 Monate alter Kinder in frontaler, sagittaler und horizontaler Richtung zur Verfügung.

In der angegebenen Richtung die Schnitte zu führen, ist mir nicht immer vollständig gelungen. Die Serien sind nicht nur zu dem Zwecke angefertigt, über das hintere Längsbündel Aufschluss zu geben, sondern umfassen auch die Stammganglien mit Insel und das Kleinhirn, die Blöcke waren infolgedessen verhältnismässig dick. Es ist daher auch z. B. bei den Sagittalserien nicht immer genau die Medianebene getroffen worden.

Als gemeinschaftliches Resultat bei der Durchmusterung aller Serien möchte ich vorausschicken, dass in sämtlichen Serien das hintere Längsbündel über den Oculomotoriuskern und den tiefen Kern der hinteren Kommissur (v. Koelliker) hinaus verfolgt werden kann.

Auf dem Wege in die Partien proximalwärts vom Kern der hinteren Kommissur gelangt das Bündel an den doromedianen Rand des roten Kerns der Haube und breitet sich dort aus, wie das Stilling schon vor vielen Jahren beschrieben hat. Man sieht das am besten an einem Frontalschnitte. (Siehe Figur 1 und 2)[1]).

[1]) Die Zeichnungen habe ich sämtlich mit dem Winkelschen Zeichenapparat hergestellt, indem ich mit der Tuschfeder die einzelnen Fasern nachfuhr. Es können also diese Zeichnungen Anspruch auf Naturtreue machen. Sie sind nach dem Autotypie-Verfahren reproduziert.

Man kann infolgedessen nicht erwarten, dass in dieser Gegend auf den Horizontal- und Sagittalschnitten das Bündel in derselben Mächtigkeit erscheint wie auf den Frontalschnitten.

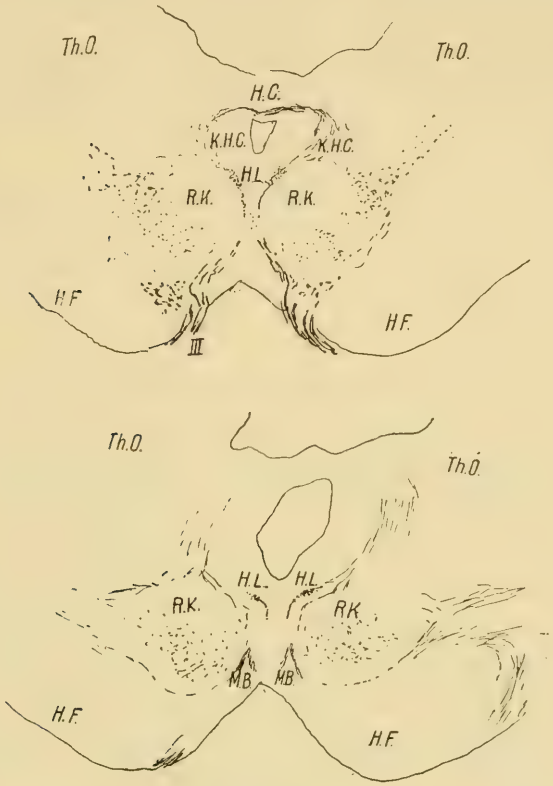

Fig. 1 und 2.

Serie D. 8- bis 9monatlicher Fötus, 5fache Vergrösserung. Winkels Zeichenapparat.

Fig. 1. Schnitt 275 am proximalen Ende des Kerns der hinteren Kommissur.

Fig. 2. Schnitt 296. Weiter proximalwärts am Eingang zum 3. Ventrikel.

III. Austretende Oculomotoriuswurzeln. H. F. Hirnschenkelfuss. H. L. Hinterer Längsbündel. K. H. C. Kern der hinteren Kommissur. H. C. Hintere Kommissur. M. B. Meynertsches Bündel oder Fasciculus retroflexus. R. K. Roter Kern der Haube. Th. O. Thalamus opticus.

Immerhin sind aber die in sagittalen und horizontalen Ebenen gelegten Schnitte besser geeigent zur Verfolgung des Bündels als Frontalschnitte, weil man die einzelnen Fasern des Bündels

über grössere Strecken zusammenhängend in der Längsrichtung verfolgen kann.

An der Sagittalschnittserie A, welche einen ca. 8monatlichen Fötus betrifft, lässt sich deutlich erkennen:

1. Dass das hintere Längsbündel den tiefen Kern der hinteren Kommissur (v. Koelliker) mit dem grössten Teil seiner Fasern nur passiert.

2. Dass das hintere Längsbündel nach dem Passieren des Kerns der hinteren Kommissur dorsal über den roten Kern der Haube wegzieht, um sich dann ventralwärts zu wenden.

ad 1. Verhältnis zum Kern der hinteren Kommissur.

Das hintere Längsbündel beider Seiten dieser Schnittreihe verhält sich gleich. Es handelt sich um die Schnitte 26 bis 34 und 66 bis 74. Wenn man sich in der Schnittreihe lateromedianwärts fortschreitend dem Kern der hinteren Kommissur nähert, so hat man zunächst, wie auch an Frontalschnitten den Eindruck, als ob das hintere Längsbündel in diesem Kern sein Ende fände oder davon seinen Ausgang nehme. Das hier allerdings noch schwache Bündel läuft direkt auf den erwähnten Kern zu und scheint sich darin aufzubündeln. Geht man nur ein bis zwei Schnitte weiter medianwärts, so sieht man bereits einzelne Fasern des hinteren Längsbündels ventral an dem Kern der hinteren Kommissur vorbeilaufen. Diese Fasern halten sich dabei dicht dorsal vom roten Kern und schwenken, den Konturen des roten Kerns folgend, nasal vom roten Kern ventralwärts um; ihr Ende konnte ich in dieser Serie nicht feststellen. Geht man noch etwas weiter median, so nehmen diese Fasern an Mächtigkeit zu, erreichen aber nicht die Mächtigkeit, die das hintere Längsbündel vor dem Eintritt in die Oculomotoriuskernregion hat.

In den Ebenen, wo diese Fasern zum erstenmal auftreten, liegt, wie erwähnt, dorsal von ihnen der Kern der hinteren Kommissur.

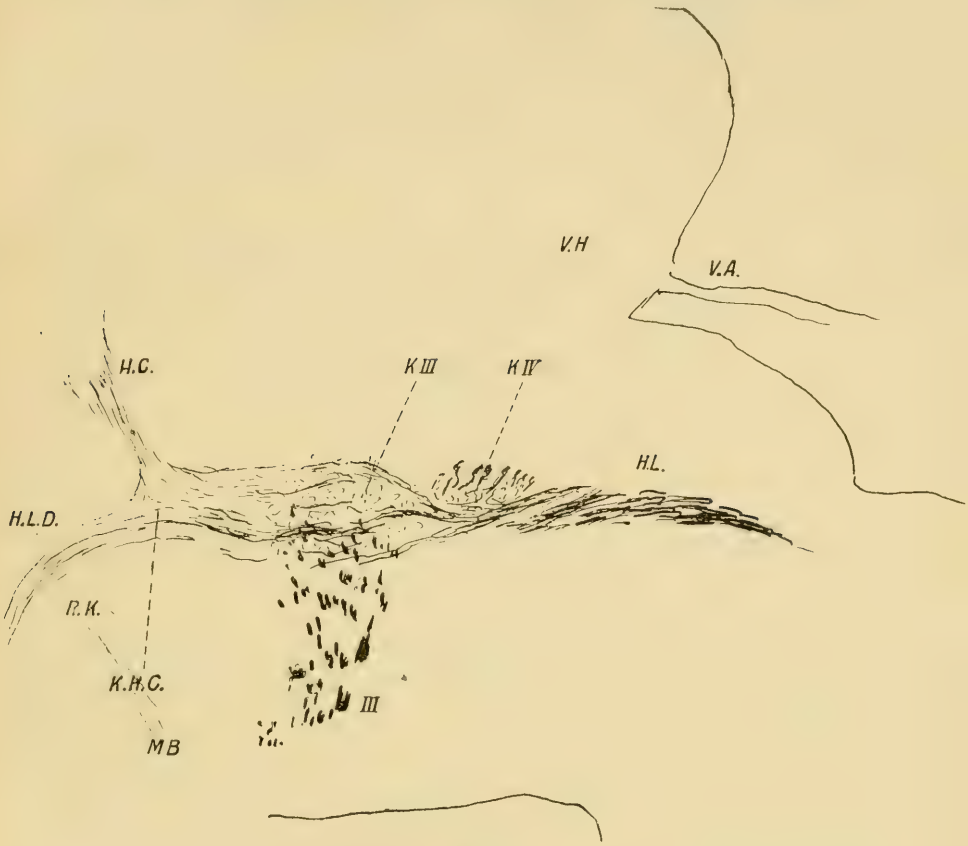

Fig. 3.
Schnitt 71 der Serie A. 10fach vergrössert.

R. K. Roter Kern der Haube. H. C. Fasern zur hinteren Kommissur aus dem Kern der hinteren Kommissur. K. H. C. Kern der hinteren Kommissur. M. B. Meynertsches Bündel. III. Wurzelfasern des Oculomotorius. K. III. Kern des Oculomotorius. K. IV. Kern des N. trochlearis. H. L. Hinteres Längsbündel. H. L. D. Fasern des hinteren Längsbündels, welche um den roten Kern der Haube ziehen.

Es zeigt sich nun, wenn man Schnitte aus diesen Ebenen genauer studiert, dass ein allerdings kleiner Teil des dorsalsten Viertels des hinteren Längsbündels dorsalwärts über den Kern

der hinteren Kommissur wegzieht und sich den Fasern anschliesst, welche aus dem Kern der hinteren Kommissur zur hinteren Kommissur ziehen. Es lassen sich diese Verhältnisse sehr gut an Figur 3 übersehen.

Ich halte dabei auch nicht für ausgeschlossen, dass dem hinteren Längsbündel auf seinem weiteren Wege proximalwärts um den Kern der hinteren Kommissur ein Zuwachs aus diesem Kern selbst entsteht.

Das Verhältnis zum Kern der hinteren Kommissur gestaltet sich also in der Weise, dass die lateralsten Fasern des hinteren Längsbündels in dem Kern ihr Ende finden oder weiter medianwärts dorsal an dem Kern vorbei zur hinteren Kommissur ziehen, und dass das Gros des Bündels medial und ventral an dem Kern vorbeizieht.

ad 2. Fasern, welche dorsal über den roten Kern der Haube wegziehen.

Im roten Kern sind markhaltige Fasern noch nicht aufzufinden, der Bindearm lässt höchstens ganz vereinzelte markhaltige Fasern erkennen.

Die Hauptmasse dieser Fasern zieht ventral und medial an dem Kern der hinteren Kommissur vorbei. Ihre laterale Hälfte schwenkt immer parallel dem Rande des roten Kerns verlaufend ventralwärts um und strebt dabei medianwärts; wohin diese Fasern gelangen, konnte ich an dieser Serie nicht feststellen. Geht man weiter medial zu Ebenen, in denen der Kern der hinteren Kommissur nicht mehr sichtbar ist, so ziehen diese Fasern nicht mehr ventralwärts, sondern sie schwenken in den Oculomotoriuskern selbst und auch noch weiter proximalwärts nach dem Verlassen des Kerns dorsalwärts um. (Siehe Figur 4 und Tafel IV/V Fig. 1.)

Ich glaube, dass in diesen Ebenen die Beziehungen zum vorderen Vierhügel, welche Spitzka, Held, Bechterew und andere annehmen, zu suchen sind. Die noch weiter median-

Fig. 4.

Schnitt 60 der Serie A. 10fach vergrössert. Fasern des hinteren Längsbündels, welche dorsalwärts zum Oculomotoriuskern und wahrscheinlich auch zum vorderen Vierhügel umschlagen.

H. L. Hinteres Längsbündel. C. C. Ventraler Rand des Hirnschenkels. P. Rand des Pons. III. K. Oculomotoriuskern. V. V. Faser zum vorderen Vierhügel? A. Aquaeductus Sylvii.

wärts liegenden Fasern ziehen, nach dem Passieren des Oculomotoriuskerns leicht ventralwärts geneigt, auf das Grau des Infundibulums zu und gelangen bis nahe an die Corpora mammillaria heran.

Es sind dieses wahrscheinlich die Fasern, welche nach Schnopfhagen und v. Koelliker in dieser Gegend am Boden des dritten Ventrikel Schleifen resp. Kreuzungen bilden. Wir werden etwas Ähnliches später an Frontal- und Sagittalschnitten sehen.

Es zerfallen also die in dieser Schnittreihe dorsalwärts von dem roten Kern der Haube streichenden Fasern des hinteren Längsbündels, welche nicht mit dem Kern der hinteren Kommissur in Beziehung treten, in 2 Teile:

1. Ein ventralwärts sich wendender, dem Infundibulum zustrebender Teil.
2. Ein dorsalwärts sich wendender Teil (Oculomotoriuskern, prox. Vierhügel).

Ich möchte an diese Serie die Beschreibung von einigen Schnitten aus einer anderen sagittalen Serie anschliessen, welche mir leider durch einen Unglücksfall beim Transport zum grössten Teil zertrümmert wurde. Gerade die Schnitte, welche aber den proximalen Teil der Bündels umfassen, sind wohl erhalten. Es handelt sich um die Serie G., welche von einem circa 9 bis 10-monatlichen Fötus stammt. Die Schnittreihe ist insofern günstig, als auf den mediansten Schnitten das Bündel fast in seiner ganzen Ausdehnung übersehen werden kann.

Eine gute Übersicht gewährt Fig. 5. Wir sehen hier, wie sich das Bündel proximalwärts um den roten Kern der Haube herumschlägt und ventralwärts nach dem Infundibulum hinzieht. Weiter als nach der Stelle X konnte ich das Bündel in keinem Schnitte dieser Serie verfolgen. Dass es etwa dem Haubenbündel Edingers nach dem Corp. mammillare sich anschliessen könnte, glaube ich nicht, weil die Bündel des Corpus mammillare noch nicht markhaltig sind.

Betrachten wir Figur 5 genauer, so scheint es uns, als ob das Bündel zum grössten Teil im Kern der hinteren Kommissur

sein Ende fände und nur mit einem ganz geringen Teil den Weg weiter proximalwärts um den roten Kern der Haube nähme.

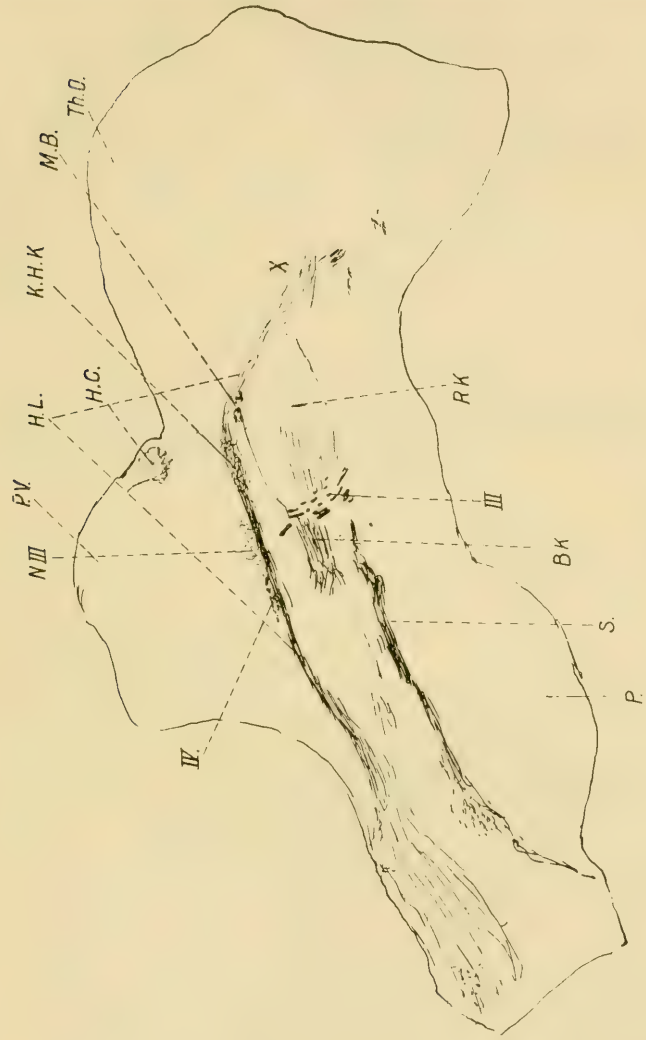

Fig. 5.
Schnitt IV. 3 der Serie G. 4fache Vergrösserung.
B. K. Bindearmkreuzung. H. C. Hinteres Kommissur. H. L. Hinteres Längsbündel. K. H. K. Kern der hinteren Kommissur. M. B. Meynertsches Bündel. N. III. Oculomotoriskern. III. Wurzelfasern des Oculomotorius. P. Pons. P. V. Proximaler Vierhügel. S. Schleife. Th. O. Thalamus opticus. R. K. Roter Kern der Haube. IV. Trochleariswurzeln.

Dass dem nicht so ist, zeigt uns ein Schnitt weiter medianwärts (Figur 6). Wir sehen hier nichts mehr vom Kern der hinteren Kommissur. Derselbe liegt weiter lateralwärts. Das

Bündel zieht aber in beträchtlicher Stärke an der Stelle, wo an Figur 5 der Kern der hinteren Kommissur gelegen war, auf

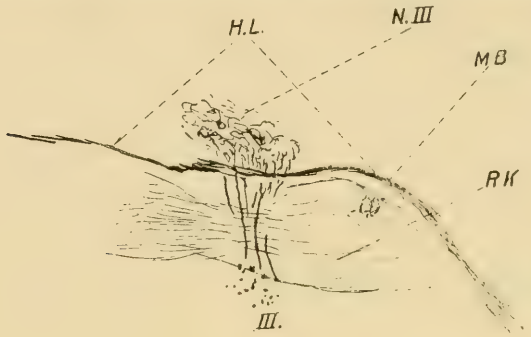

Fig. 6.

Schnitt C. IV. 2 der Serie G. 10fache Vergrösserung.

H. L. Hinteres Längsbündel. M. B. Meynertsches Bündel. R. K. Roter Kern der Haube. P. V. Proximaler Vierhügel. H. K. Hintere Kommissur. III. Wurzelfasern des Oculomotorius. N. III. Oculomotoriuskern.

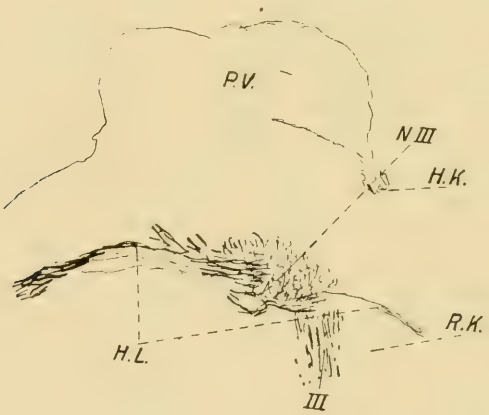

Fig. 7.

Schnitt V. 3 der Serie G. 10fache Vergrösserung.

Bezeichnung wie in Fig. 6.

seinem Wege weiter. Wir können uns am besten orientieren, wenn wir das Meynertsche Bündel als Richtpunkt nehmen. Auf Figur 5 nimmt das H. L. B. schon weit kaudalwärts hinter

dem Meynertschen Bündel an Faserstärke ab, in Figur 6 zieht es mit ziemlich gleichem Fasergehalt proximalwärts über das Meynertsche Bündel hinaus. Allerdings wird es auf dem weiten proximal- und ventralwärts gerichteten Verlauf faserärmer. (Vergleiche auch Tafel VI/VII Fig. 2, welche dieselben Verhältnisse wie Fig. 6 wiedergiebt).

Die Gründe hierfür werde ich später bei Besprechung einer Horizontalserie angeben.

Figur 7 füge ich bei, weil sie uns zeigt, wie das Bündel in einem Schnitte noch weiter lateralwärts als in Figur 5 vollständig im Oculomotoriuskern zu endigen scheint. Ein Studium bei stärkerer Vergrösserung zeigt uns aber bald, dass die starken Faserbündel, welche in den dritten Kern hineinreichen, hier nicht sich aufbündeln, sondern abgeschnitten sind, weil sie aus der Schnittebene medianwärts ziehen.

Auch an einer Sagittal-Serie (Sagittal-Serie C) von einem ungefähr zweimonatlichen Kinde konnte ich feststellen:

1. Dass das hintere Längsbündel nicht seinen Ursprung aus dem Kern der hinteren Kommissur nimmt[1]).

2. Dass der grösste Teil der Fasern des hinteren Längsbündels, welche dorsal um den roten Kern der Haube herumziehen und sich dann ventralwärts wenden, bis nahe an den dorsalen Schenkel der Fornixsäule heran gelangen, während ein anderer Teil in der Gegend des Luysschen Körpers aufhört, ein anderer Teil schon früher nach dem Thalamus abzuschwenken, und ein letzter Teil medianwärts zu Kommissurenbildung sich zu wenden scheint.

Was zunächst das Verhältnis zum Kern der hinteren Kommissur betrifft, so ergiebt sich derselbe Befund wie bei Serie A. und G., d. h. dass nur ein geringer Teil des hinteren Längs-

[1]) Ich bemerke ein für allemal, dass ich zunächst auf die Leitung und psysiologische Bedeutung des Bündels nicht eingehe, also mit dem Ausdruck: „Ursprung“ nichts präjudizieren will.

bündels und zwar die dorsalsten und lateralsten Fasern in die hintere Kommissur einschwenken (siehe Figur 8) und vielleicht auch im Kern der hinteren Kommissur sich aufbündeln und dass das hintere Längsbündel mit dem grössten Teil seiner Fasern medial und ventral an dem Kern der hinteren Kommissur

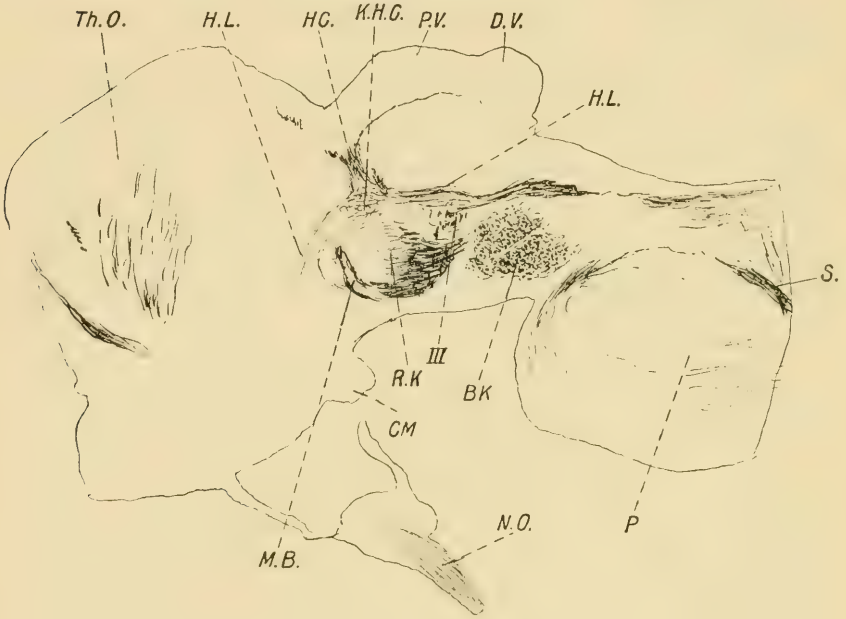

Fig. 8.

Schnitt 131 der Sagittal-Serie C.

B. K. Bindearmkreuzung. C. M. Corp. mammillare. D. V. Distaler Vierhügel. H. C. Hintere Kommissur. H. L. Hintere Längsbänder. K. H. C. Kern der hinteren Kommissur. M. B. Meynertsches Bündel. N. III. Oculomotoriuskern. III. Oculomotoriuswurzeln. N. O. Opticus. P. Pons. P. V Proximaler Vierhügel. S. Schleife. Th. O. Thalamus opticus.

vorbeizieht (Fig. 9). Es hat auch an dieser Serie den Anschein, als ob dem hinteren Längsbündel auf seinem weiteren Wege proximalwärts um den roten Kern der Haube aus dem Kern der hinteren Kommissur Fasern zuwachsen, mit Bestimmtheit kann ich das indessen nicht behaupten.

Dagegen sehe ich mit Sicherheit Fasern aus dem roten Kern der Haube und zwar aus der Partie, wo ihn das Meynertsche Bündel passiert, das hintere Längsbündel kreuzend nach dem Kern und der hinteren Kommissur selbst ziehen.

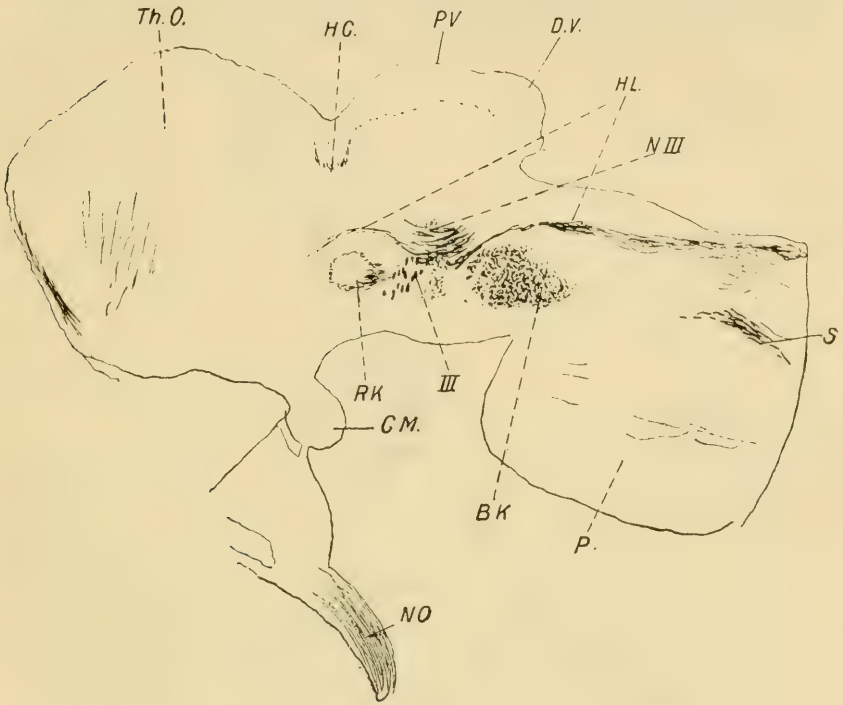

Fig. 9.
Schnitt 139 derselben Serie. Figur 9 weiter medianwärts.
Bezeichnung wie bei Fig. 8.

Gehen wir weiter medianwärts und zwar so weit, dass wir an die mediane Seite des roten Kerns der Haube gelangen, so sehen wir, dass das Bündel direkt auf das Infundibulum zuläuft und dorsal vom Corpus mammillare in dem centralen Höhlengrau fast dicht unter dem Ependym sein Ende zu finden scheint (Schnitt 143 Figur 10). Bei stärkerer Vergrösserung sehen wir bei Schnitten aus diesen Ebenen, dass das hintere Längsbündel

nicht mehr aus einer zusammenhängenden Lage längs verlaufender Fasern besteht, sondern aus einzelnen Stückchen längs getroffener Faserbündel, welche zunächst nach dem Oculomotoriuskern zustreben und weiter proximalwärts ebenfalls dorsolateral abzuschwenken scheinen. Dieses auffallende Verhalten erklärt sich, wenn wir das hintere Längsbündel im Schnitt 139

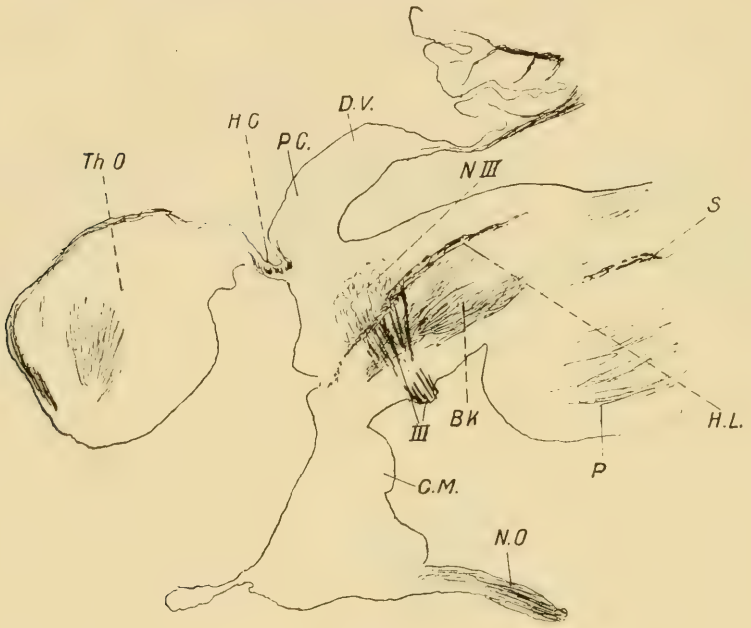

Fig. 10.
Schnitt 143 der Sagittalserie C. 2fache Vergrösserung.
Bezeichnung wie in Figur 8 und 9.

(Figur 9) und ferner Figur 3, 4 und 7 betrachten und namentlich, wenn wir das hintere Längsbündel auch auf Horizontalserien studieren. Es fährt das hintere Längsbündel nicht nur in dorso-ventraler Richtung bei dem Passieren des Oculomotoriuskerns auseinander, sondern auch in horizontaler Richtung. Erst nach dem Verlassen dieses Nervenkerns sammeln sich die Fasern wieder und nehmen, nur über dem dorso-medialen Teil des roten

Kerns sich ausbreitend, zum Teil einen ventral, zum Teil einen lateral gerichteten Verlauf. Ich komme darauf später noch zurück.

Was wird nun aus den Fasern, welche am proximalen Rande des roten Kerns ventralwärts ziehen.

Es handelt sich dabei um die mediansten Faserbündel des Fasciculus longit. dorsalis.

Wie v. Koelliker, so ist es auch mir nicht gelungen, an einer der mir zur Verfügung stehenden Serien einen Kern oder eine einigermassen charakteristische Ansammlung von Zellen zu finden, in welchen diese Fasern ihr Ende fänden.

Allerdings sind meine Präparate nach Pal gefärbt und demnach die Zellen schwer zu sehen. Immerhin glaube ich aber nicht, dass mir eine einigermassen charakteristische Zellansammlung entgangen wäre.

Diese Fasern gelangen, wie wir an Figur 11 und 12 sehen, ventralwärts hinab bis an die Ebene des ventralen Randes des roten Kerns der Haube, ja noch etwas darüber hinaus. Dabei nehmen sie ihr Ende dicht vor den Bündeln, welche sich aus dem Corpus mammillare entwickeln, dem Fasciculus mammillaris princeps und thalamo mammillaris (nach der Bezeichnung von Koelliker). Im allgemeinen sind diese Faserzüge noch marklos, nur in dem Teil, den ich als Fasciculus mammillaris princeps ansprechen muss, finden sich einzelne schwach gefärbte Fasern. Einen Zusammenhang dieser Fasern mit denen des hinteren Längsbündels konnte ich indessen nicht nachweisen, ich glaube vielmehr, dass die Fasern des hinteren Längsbündels am Corpus mammillare vorbei nach dem Tuber cinereum gelangen.

Auf dem Wege bis zu dem Zusammentreffen mit diesen Mammillarbündeln schwenken einzelne der Fasern in der Richtung auf den Thalamus ab, lassen sich aber nur eine kurze Strecke auf dem Wege dahin verfolgen. Ein beträchtlicher Teil der Fasern erscheint an der erwähnten Stelle angelangt wie ab-

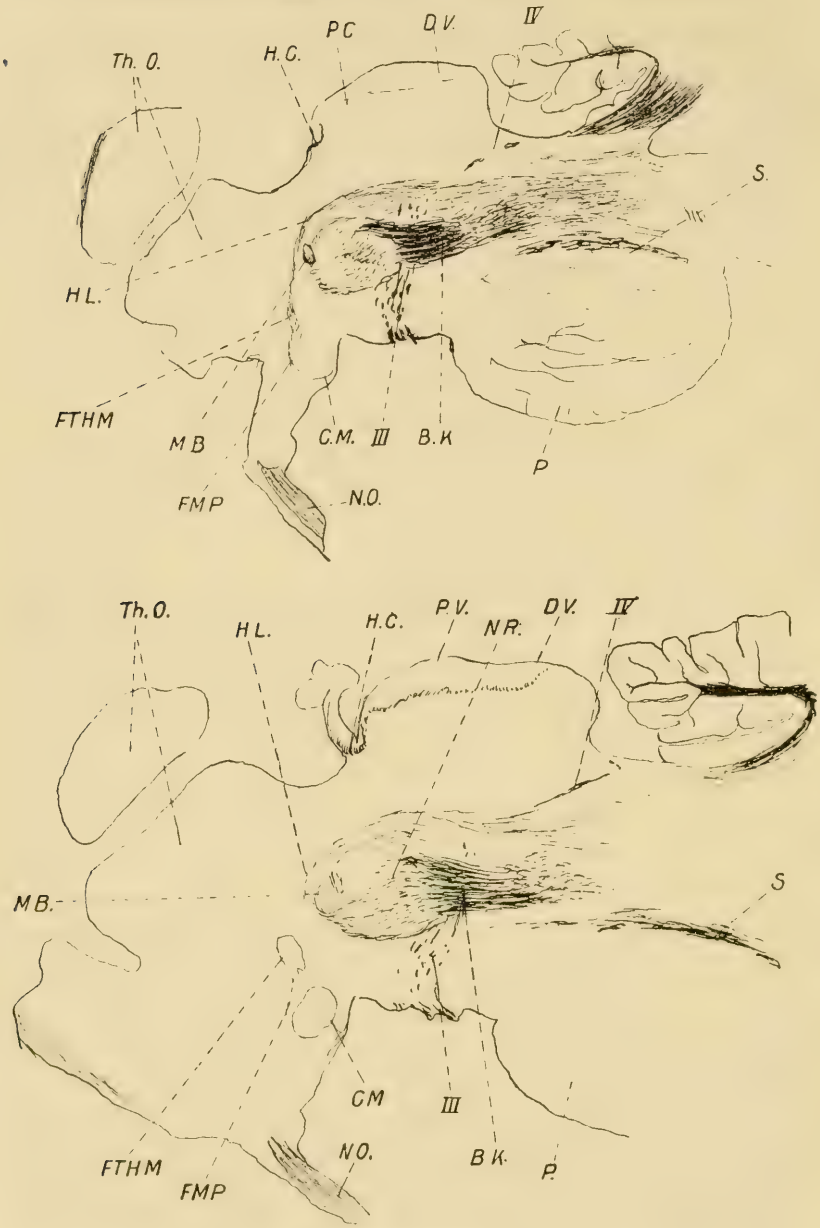

Fig. 11 und 12.

Schnitte 106 und 168 der Sagittalserie C.

IV. Wurzelfasern des N. trochlearis. F. T. H. M. Fasciculus thalamo-mammillaris. F. M. P. Fasciculus mammillaris princeps. N. R. Roter Kern. Die übrigen Bezeichnungen wie in Fig. 8 und 9.

geschnitten, dabei machen die einzelnen Fasern den Eindruck, als ob sie medianwärts umschwenken wollten, ich nehme an, dass es die Fasern sind, welche nach v. Koelliker am Boden des dritten Ventrikels eine Schleife bilden. Wir werden gleich an Frontalschnitten sehen, dass dem wirklich so ist.

Auch an dieser Serie tritt wieder hervor, dass die Fasern, welche bis an den proximalen Rand des roten Kerns gelangen, an Zahl viel geringer sind, als die Fasern welche sich auf der Höhe dorsal von dem roten Kern finden.

Ich habe bereits erwähnt, dass einzelne Fasern proximal- und dorsalwärts dem Thalamus opticus zustreben. Ein anderer grösserer Teil verschwindet offenbar deshalb aus der Schnittfläche, weil die Fasern auf ihrem ventralwärts strebenden Wege nach mehr lateral liegenden Partien gelangen. Verfolgt man diese Fasern auf den mehr lateral gelegenen Schnitten, so gelangt man mit diesen Fasern in die Gegend des Corpus Luys, und des Feldes H_2 von Forel, mit welchen sie in naher Verbindung stehen. Einzelne mehr medial gelegene Fasern ziehen an demselben vorbei, kreuzen dabei den Fasciculus thalamo-mammillaris und scheinen in den Fasciculus mammillaris princeps zu gelangen. (Figur 13 und 14.)

Die Beziehung zum Corpus Luys, vielleicht auch zum Feld H_2 Forels, scheint mir nach meinen Präparaten sicher zu sein.

Ich werde weiter unten noch ausführlicher auf diese sehr wichtige Beziehung eingehen und später auch ihre Bedeutung klarlegen.

Eine Schnittreihe K in schräg sagittaler, d. h. nach vorn etwas lateraler Richtung durch einen 8monatlichen Fötus ergiebt im grossen und ganzen dieselben Resultate; das Bündel lässt sich proximal vom roten Kern bis in die ventralen Ebenen des roten Kerns verfolgen und gelangt ebenfalls nahe an das

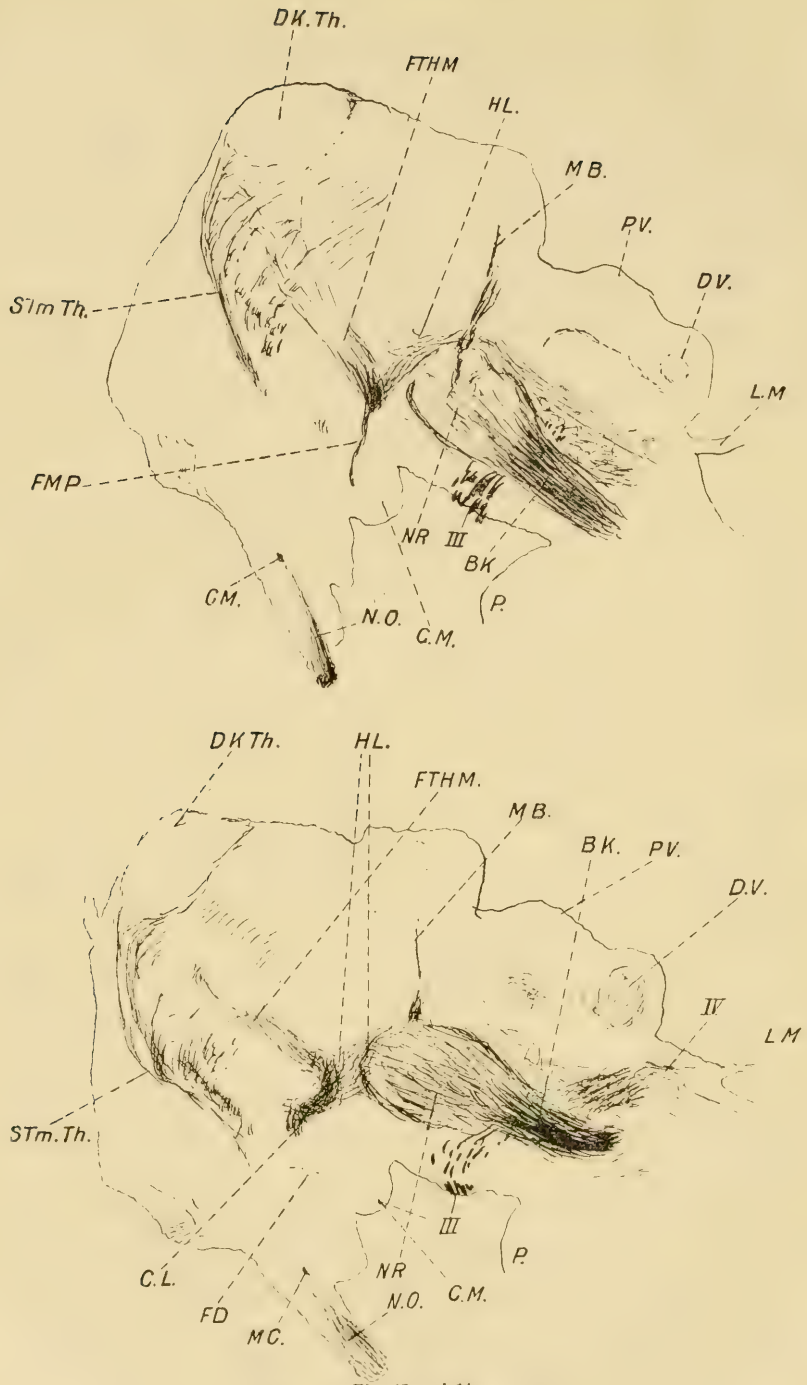

Fig. 13 und 14.

Schnitt 107 und 114 der Sagittalserie C.

M. C. Meynertsche Kommissur. N. R. Roter Kern. L. M. Lamina medullaris. C. L. Corpus Luys. F. D. Dorsaler Schenkel der Fornixsäule. S. Tm. Th. Stria medullaris thalami.

Infundibulum und das Corpus mammillare. Weiter liessen sich aber seine Fasern nicht verfolgen.

Frontalserien.

An der Frontalserie I, welche anscheinend von einem neugeborenen oder einen Monat alten Kinde stammt, liegt das hintere Längsbündel an der Stelle, wo der Kern der hinteren Kommissur auftritt, dorso-medial vom roten Kern der Haube wie in Figur 1 und 2. Betrachtet man das Bündel nicht genauer und namentlich nicht mit stärkerer Vergrösserung, so gewinnt man die Überzeugung, als ob das Bündel in dem Kern der hinteren Kommissur sein Ende fände. Die Präparate der Serien, welche meiner Publikation aus dem Jahre 94 zu Grunde lagen [1]), stammten von jungen Föten, waren auch nicht so gut gefärbt, ich verfiel deshalb wie so viele andere diesem Irrtum.

Ein genaueres Studium des hinteren Längsbündel in dieser Höhe zeigt uns, dass dasselbe dorsalwärts wohl auseinanderführt, dass es aber nicht im Kern der hinteren Kommissur sich aufbündelt, sondern dass es aus lauter kleinen Faserstückchen, welche offenbar schräg verlaufen, besteht (Vergl. Taf. VI/VII Fig. 3 u. 4). Entsprechend unserem Befunde an Sagittalschnitten ist denn auch, wenn wir proximalwärts weiter vorschreiten, das Bündel noch deutlich vorhanden, nachdem der Kern der hinteren Kommissur schon längst verschwunden ist, allerdings erscheint es etwas faserärmer.

In Figur 15 sehen wir das Bündel weiter proximalwärts, median vom Meynertschen Bündel.

Wir sehen dabei an der Zeichnung mit stärkerer Vergrösserung, dass ein Teil der Fasern und zwar die mediansten ventralwärts strebt, während ein anderer Teil und zwar der lateralste nach latero-ventralen Partien zieht. Alle Fasern des

[1]) Cramer, l. c.

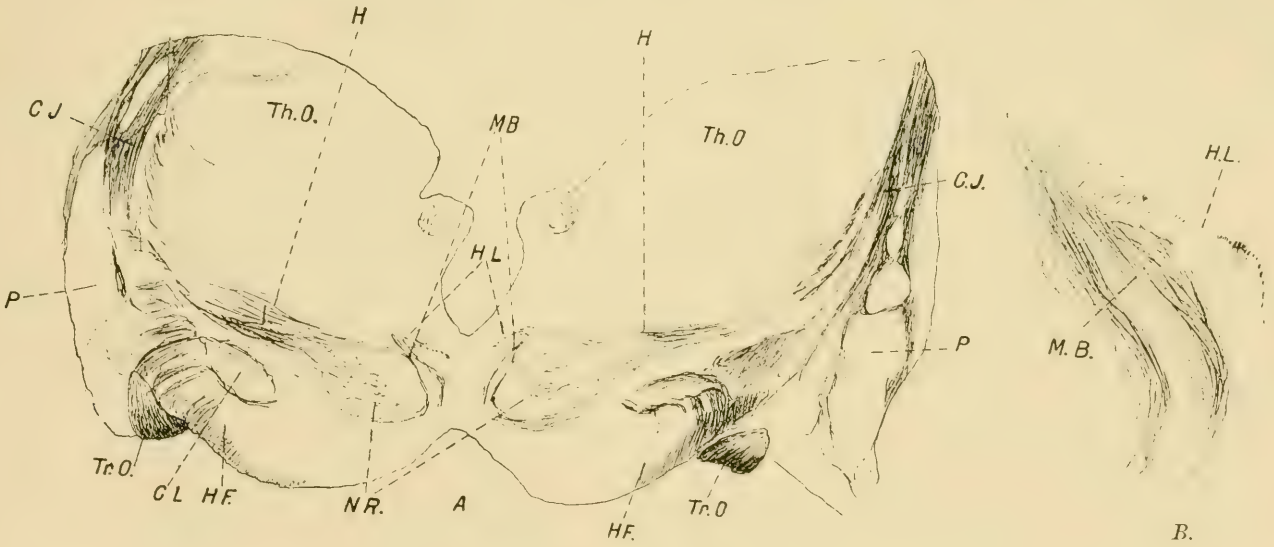

Fig. 15.

Schnitt 312 der Frontalserie J, a. bei 2facher, b. bei 10facher Vergrösserung.

C. i. Capsula interna. C. L. Corpus Luys. H. F. Hirnschenkelfuss. H. Feld H. 1 von Forel. H. L. Hinteres Längsbündel. M. B. Meynertsches Bündel. N. R. Roter Kern der Haube. P. Putamen des Linsenkerns. Th. O. Thalamus opticus. Tr. O. Tractus opticus.

Bündels sind dabei nicht quer getroffen, sondern stellen kleine schräg verlaufende Faserstückchen dar.

Gehen wir weiter proximalwärts, so sehen wir, dass der grösste Teil der median gelegenen Fasern des hinteren Längsbündels in eine Kommissur einschwenkt, welche eine mit der Konvexität ventralwärts gerichtete Schlinge bildet. Die Schlinge liegt im Grau des III. Ventrikels am Eingang zum Infundibulum. Wir müssen also annehmen, dass die Fasern, welche auf der Sagittal-Serie in der Nähe der Corpora mammillara wie abgeschnitten erschienen (S. 130), deshalb auf den Sagittalschnitten so plötzlich verschwinden, weil sie zur Kommissuren-Bildung medianwärts abschwenken.

Betrachtet man die betreffenden Schnitte (3—20 und 35 bis 70) bei stärkerer Vergrösserung, so zeigt sich, dass die Fasern aus dem lateralen Teil der Median-Hälfte des hinteren Längsbündels vereinzelt median von dem roten Kern der Haube ventral ziehen und dann ventral von dem roten Kern der Haube sich lateral wenden und hier in der Gegend des oberen Randes des Corpus Luys. gelangen, in proximalerer Ebene kann man sie sogar direkt in die Kommissur der Corpora Luysii verfolgen. (Figur 16 und 17.) Weiter proximalwärts gelangt auch vielleicht ein Teil dieser Fasern in die Linsenkernschlinge.

Was wird nun aus der lateralen Hälfte des hinteren Längsbändels, d. h. des hinteren Längsbündels, wie es in Figur 2 sich darstellt.

Zunächst ist zu bemerken, dass sich dieser laterale Teil des Bündels, je weiter man proximalwärts kommt, immer etwas mehr nach medianwärts verschiebt dadurch, dass die mediansten Fasern des Bündels sich ventralwärts wendend auf den kurz vorher angegebenen Wegen verschwinden. Es nimmt also ein Teil und zwar der medialste der ursprünglich lateralen Hälfte wahrscheinlich noch denselben Weg, ein anderer Teil aber, und zwar der lateralste, zieht immer mehr sich lateral wendend

lateralwärts dorsal über den roten Kern der Haube weg in die Gegend des Feldes H_1 H_2 von Forel und gelangt mög-

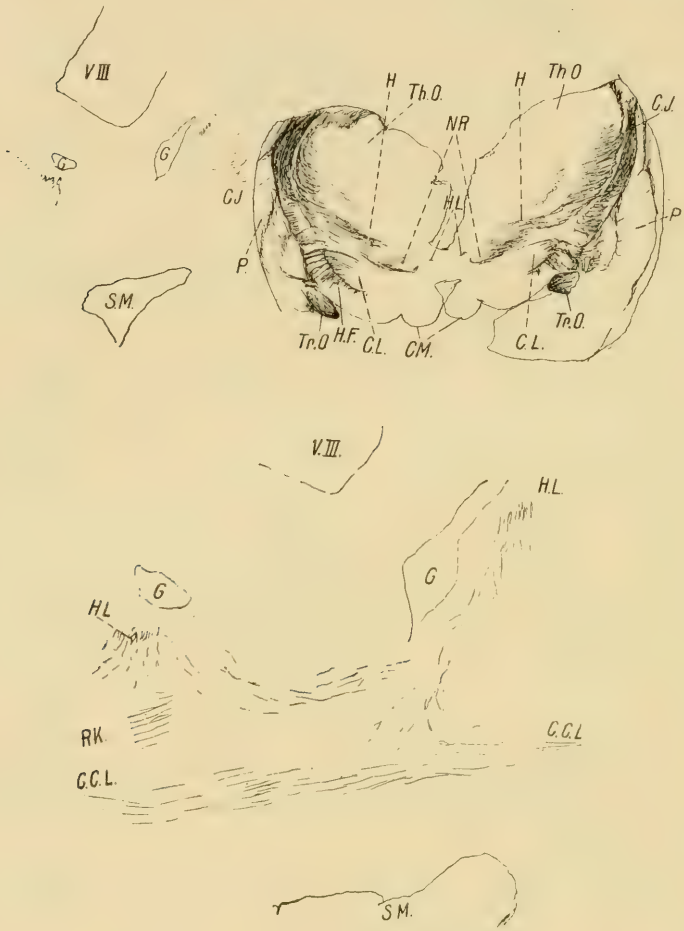

Fig. 16 und 17.

Schnitt 144 der Serie J. 16 a. 10fache, 16 b. 2fache Vergrösserung.

Fig. 17. Winkel-Okular 1.

Obj. I. Bezeichnung wie in Fig. 15. V. III. Ventriculus tertius. G. Gefässlücken. C. C. L. Kommissur der Corpus Luys.

licherweise nach der inneren Kapsel. Sehr zahlreich sind diese Fasern indessen nicht.

Irgend welche Beziehungen des hinteren Längsbündels zu dem Fasciculus tegmento-mammillaris liessen sich an dieser Serie nicht feststellen, obschon dieses Bündel mit dem hinteren Längsbündel nahe zusammengerät.

Es finden sich namentlich lateral von dem hinteren Längsbündel eine Reihe von Faserbündelchen, welche fast genau so in die Schnittebene fallen wie das hintere Längsbündel selbst und deshalb an dieser Stelle in ungefähr derselben Richtung streichen müssen. Sie sind aber an Kaliber kleiner und lange nicht so gut gefärbt, als die Fasern des hinteren Längsbündels.

Auf Figur 15b sind diese Fasern deutlich zu sehen. Der Unterschied im Faserkaliber und in der Färbung ist nach meiner Überzeugung ausreichend, um diese Faserbündel einem anderen System zuzuteilen; v. Koelliker[1]) bildet sie in sehr charakteristischer Weise S. 523 nach dem Frontalschnitt aus der Regio hypothalamica des erwachsenen Menschen ab.

Es lassen sich diese Fasern an den Präparaten dieser Serie kaudalwärts bis in die Gegend des Oculomotoriuskerns und noch weiter hinab verfolgen.

Auch sei hervorgehoben, dass ein Teil der Fasern, welcher, wie erwähnt, nach dem Felde H_1 und H_2 zieht, dem Fasciculus thalamo-mammillaris zugerechnet werden muss.

Beim genaueren Studium einer gut gefärbten Serie aus der Regio subthalamica eines erwachsenen Menschen war es mir nicht möglich, mit Sicherheit diese Fasern von denen des hinteren Längsbündels zu unterscheiden, weil zu viel in dieser Gegend gefärbt ist.

Eine Frontalserie K, von einem etwa zehnmonatlichen Fötus stammend, ergab im grossen und ganzen die proximale Endigungsweise des hinteren Längsbündels betreffend dieselben

[1]) v. Koelliker, l. c.

Resultate, namentlich zeigte sich deutlich die in der proximalen Ebene stattfindende Kommissurenbildung.

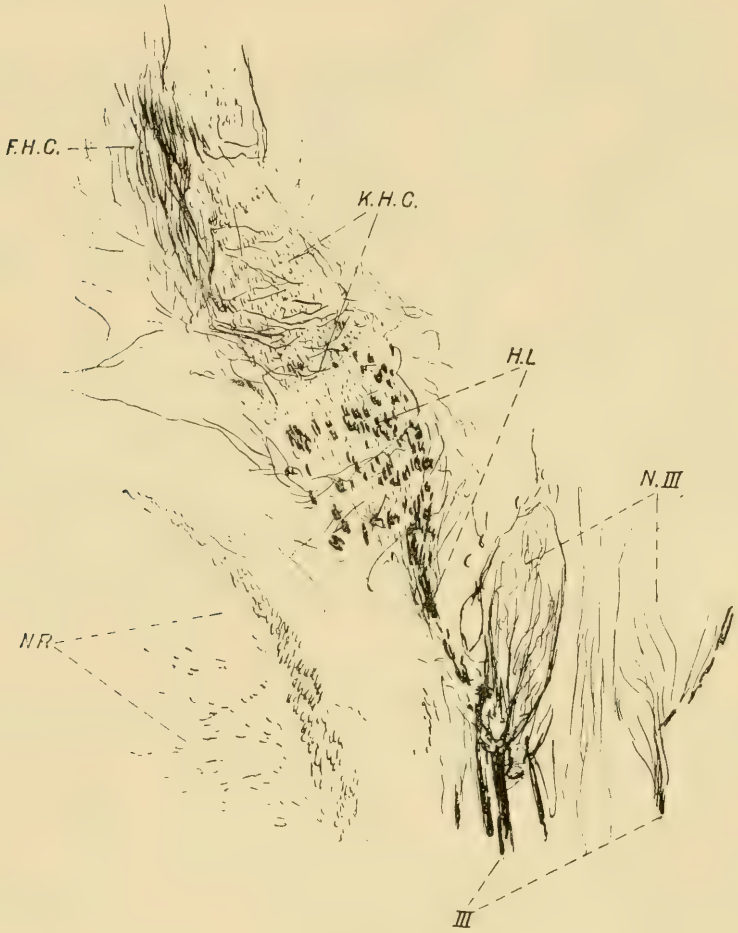

Fig. 18. Schnitt 100.

III. Nervus oculomotorius. N. III. Oculomotoriuskern. H. L. Hinteres Längsbündel. K. H. C. Kern der hinteren Kommissur. F. H. C. Fasern zur hinteren Kommissur. N. R. Nucleus ruber.

Ich beschränke mich darauf, einige Details genauer zu beschreiben. Zunächst ist auch an dieser Schnittreihe deutlich zu sehen, dass das hintere Längsbündel nur zu einem geringen

Teil mit dem Kern der hinteren Kommissur in Beziehung tritt, sondern vielmehr medial und ventral an demselben vorbeizieht.

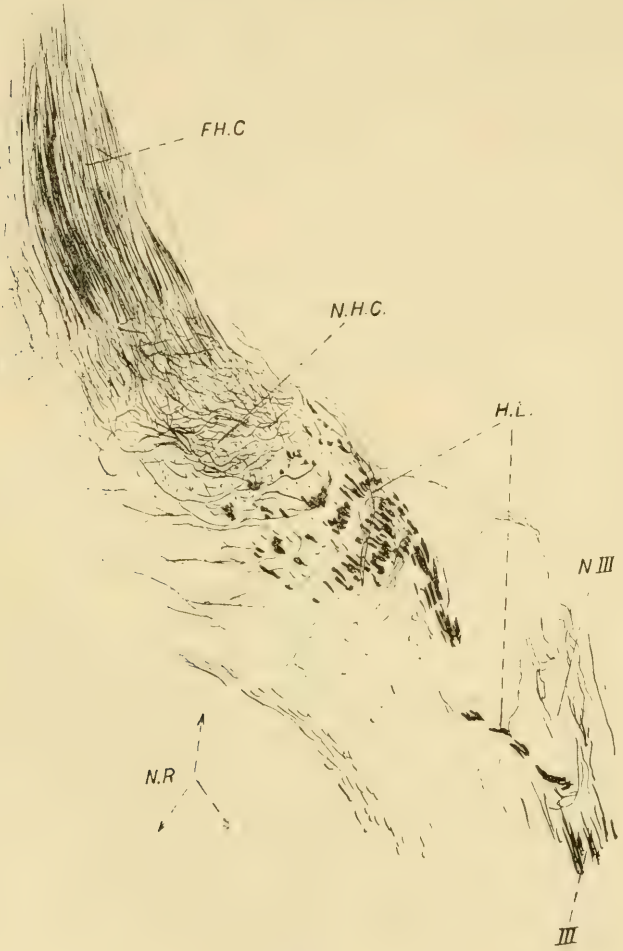

Fig. 19.
Schnitt 106 der Serie K. Winkel-Okular I. Obj. 1.
Bezeichnung wie bei Fig. 18.

Es zeigt sich deutlich, wie die durch ein starkes Kaliber ausgezeichneten Fasern des hinteren Längsbündels nicht etwa in dem Kern der hinteren Kommissur ihr Ende finden, sondern

als schräg abgeschnittene Faserbündelchen erscheinen. Auch lässt sich deutlich erkennen, dass die Fasern in ihrer Verlaufsweise und in ihrer Kaliberstärke einen ganz anderen Charakter haben, als die des hinteren Längsbündels. Die Figuren 18 und 19 und Tafel VI, VII, Fig. 3 und 4 geben diese Verhältnisse gut wieder. Betrachten wir die Zeichnungen genauer, so sehen wir zwischen den durch ihr starkes Faser-Kaliber ausgezeichneten Bündeln des hinteren Längsbündels in ungefähr derselben Richtung sich ähnlich verhaltende feinkalibrige, blass gefärbte Faserbündel. Es sind das die Faserbündelchen, welche als Teil des Fasciculus tegmento-mammillaris aufgefasst werden müssen. Ich habe am Schlusse der Beschreibung der Serie J ausführlicher über dieses Bündel und seine Beziehung zum hinteren Längsbündel gesprochen.

Fast gleichzeitig in den Schnittebenen, in denen das Meynertsche Bündel auftritt, zeigt sich auch der Beginn der Kommissuren-Bildung. Sie beginnt also ungefähr proximalwärts vom Kern der hinteren Kommissur. Ich kann begreiflicherweise nach meinen Präparaten nicht behaupten, dass das hintere Längsbündel allein zu dieser Kommissur einen Beitrag steuert, dass es aber einen sehr wesentlichen Anteil daran hat, erscheint mir sicher, denn es lassen sich einzelne Fasern des hinteren Längsbündels bis in die Kommissur hinein verfolgen, die Fasern der Kommissur lassen teilweise dasselbe starke Kaliber wie das hintere Längsbündel erkennen, und es entspricht die Faserzahl der Kommissur ungefähr der des in diesen Ebenen schon ziemlich faserarmen hinteren Längsbündels. Ausserdem sind andere Fasersysteme, welche einen Beitrag liefern könnten, noch nicht so gut markhaltig wie das hintere Längsbündel.

Ausser zu dieser Kommissur ziehen auch Fasern aus dem hinteren Längsbündel medianwärts von dem Meynertschen Bündel an den ventralen Rand des roten Kerns der Haube und gelangen hier zu den Fasern, welche von der Kommissur

der Corpora Luysii kommend dem Corpus Luysii der gleichen Seite zustreben.

Die Faserbündel, welche ich als Teil der Fascicula tegmento-mammillaria anspreche, sind in dieser Serie leicht vom hinteren

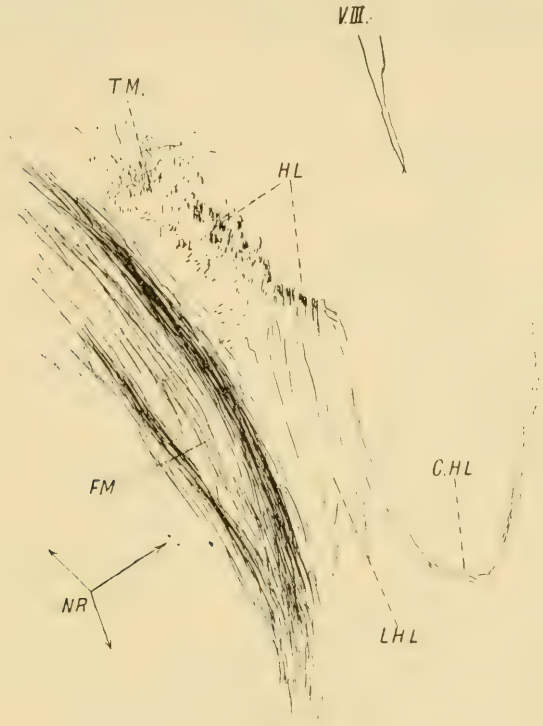

Fig. 20.

Schnitt 143 der Serie K.

Dieselbe Bezeichnung und Vergrösserung wie bei Fig. 19.

C. H. L. Kommissur des hinteren Längsbündels. F. M. Meynertsches Bündel. L. H. L. Fasern zum gleichseitigen Corpus Luys. aus dem hinteren Längsbündel. V. III. 3. Ventrikel. T. M. Fascic. thalamo-mammillaris?

Längsbündel an den schon mehrfach erwähnten Merkmalen zu trennen. Die soeben geschilderten Verhältnisse ergeben sich deutlich aus Figur 20.

Nach dem Verschwinden des Meynertschen Bündels aus der Frontalebene des Schnittes liegen die Verhältnisse, soweit

die Kommissur und die Fasern zum gleichseitigen Corpus Luys. in Betracht kommen, noch ungefähr gerade so, wie eben geschildert.

Neu ist eine eigentümliche Schwenkung (Fig. 20. 21), welche namentlich die am lateralsten dorsal vom roten Kern der Haube gelegenen Faserbündelchen eingehen. Diese Schwenkung betrifft

Fig. 21.
Schnitt 159 der Serie K.
Vergrösserung und Bezeichnung wie bei Fig. 20.
F. H. Fasern zum Feld H. von Forel.

hauptsächlich Faserbündelchen, die ich ihrem Kaliber und ihrer Färbung nach und nach dem bisher Mitgeteilten als zum Fasciculus tegmento-mammillaris gehörig ansehen muss. Allerdings passt diese Schwenkung, welche ein Teil dieser Fasern eingeht, nicht zur allgemeinen Verlaufsrichtung des Fasciculus tegmento-mammillaris. Diese mehrfach erwähnte Schwenkung findet so statt, dass die abgeschnittenen Faserbündelchen dorsal von dem

roten Kern allmählich lateral abschwenken und lateralwärts als z. T. längs getroffene Fasern weiter streben. An dieser Schwenkung nehmen sicher auch einzelne Fasern des hinteren Längsbündels teil. (Siehe Figur 21.) Es gelangen diese Fasern, wie sich leicht erweisen lässt, nach dem Felde H_2.

Wir finden also auch in dieser Serie eine Beziehung zum Feld H_1 und H_2. Doch muss ich hervorheben, dass diese Beziehung bei der Serie J ausgesprochen erschien, vielleicht auch deswegen, weil das Gehirn, von dem die Serie J stammt, etwas älter ist, und sich mehr Fasern in der Gegend des tegmento-mammillaren Bündels färben.

Horizontalserien.

Horizontalserien stehen mir zwei zur Verfügung. Ich will zuerst die Verhältnisse beschreiben, wie sie sich bei einem circa einmonatlichen Kinde darstellen. Die Serie R lässt das hintere Längsbündel auf einer grösseren Strecke zusammenhängend verfolgen in den Schnitten 1 bis 9. Diese Strecke ist ungefähr dieselbe, in der auch auf Sagittal-Schnitten das hintere Längsbündel gut zu erkennen war.

Es handelt sich um die Strecke, welche, in horizontaler Richtung gedacht, vom distalen Rande der Bindearmkreuzung bis zum proximalen Rande des roten Kerns der Haube sich ausdehnt. Das Bündel verläuft hier in zwei parallelen Linien, zieht durch den Oculomotorius-Kern durch, läuft median an dem Meynertschen Bündel vorbei und gelangt schliesslich an den proximalen Rand des roten Kerns der Haube. Dort wendet er sich proximalwärts ziehend deutlich lateralwärts. (Siehe Figur 22.) Allerdings ist dieser weiter lateral gerichtete Verlauf nicht mehr in ununterbrochener Folge auf einem Schnitte festzustellen. Das Bündel fährt vielmehr, sich radienartig über dem proximalen Pol des roten Kerns ausbreitend, auseinander. Die einzelnen Faserbündelchen erscheinen wie schräg abgeschnitten

und lassen sich an tiefer gelegenen Schnitten bis nach dem Feld H_2 von Forel und dem Corpus Luys. verfolgen. Ich halte es für fast sicher, kann es aber doch nicht mit aller Bestimmtheit sagen, dass ein Teil der Fasern medial und lateral um das Corpus Luys. herumstreichend nach der inneren Kapsel gelangt, namentlich für die Fasern, welche lateral um das Corpus Luys.

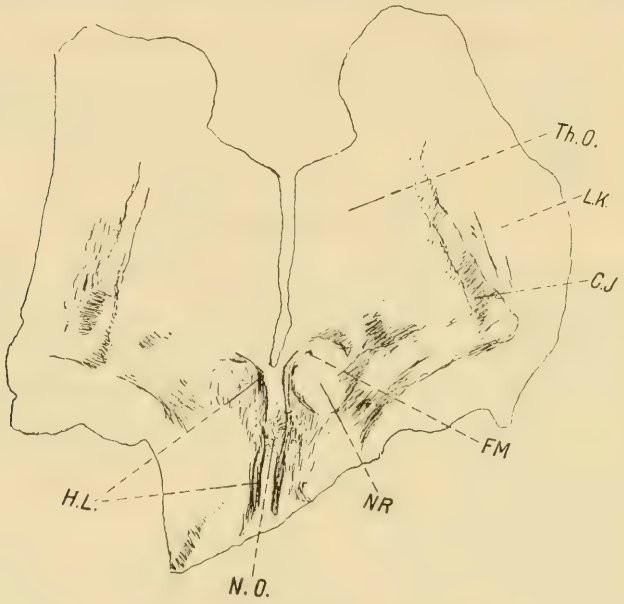

Fig. 22.
Schnitt M. 2 der Serie R. 2fache Vergrösserung.
C. I. Capsula interna. F. M. Meynertsches Bündel. H. L. Hinteres Längsbündel. L. K. Linsenkern. N. R. Roter Kern. N. O. Oculomotoriuskern. Th. O. Thalamus opticus.

herumziehen, erscheint mir an einzelnen Schnitten kaum noch ein Zweifel. Ich glaube auch, dass am lateralen Pol des Corpus Luys. ein Teil dieser Fasern mit den hier austretenden Fasern des Corpus Luys. zum Tractus opticus gelangt. (Fig. 23a u. b.) Zu Figur 23a muss ich noch bemerken, dass nur die proximaleren und medialeren der um den nasalen Rand des roten Kerns herumstreichenden Fasern dem hinteren Längsbündel

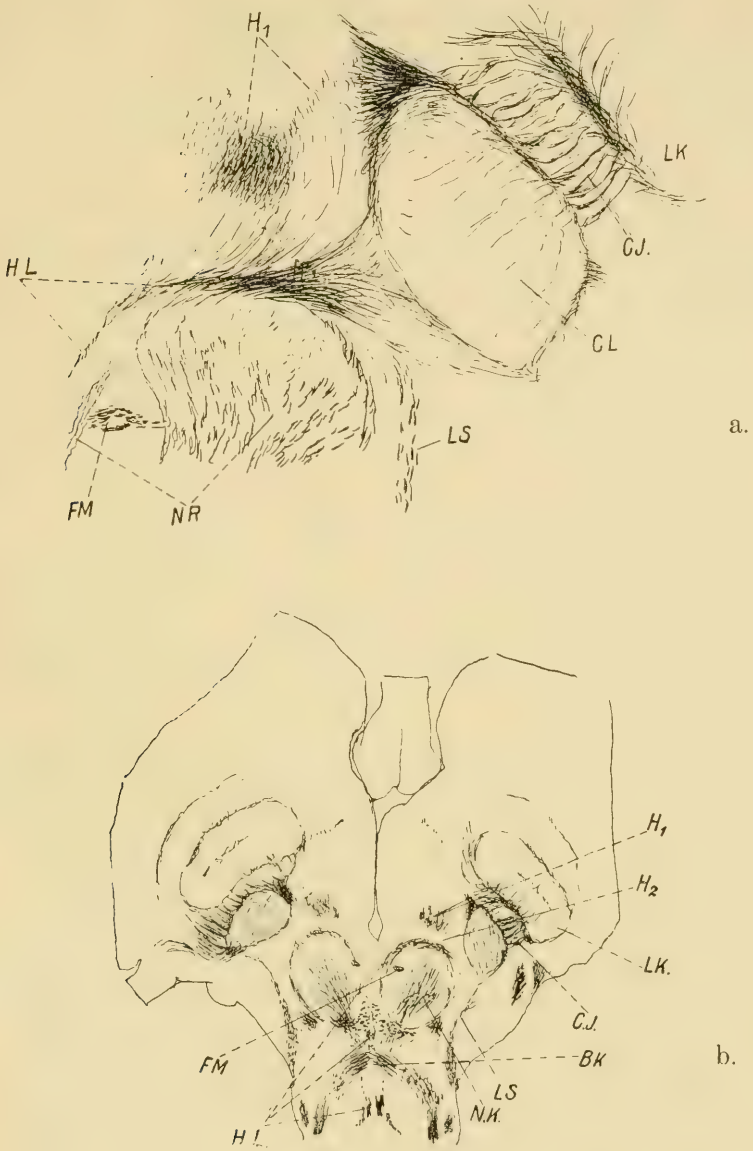

Fig. 23 a und b.

Schnitt 3 der Serie R. a. bei 2facher, b. bei 10facher Vergrösserung.

Bezeichnung wie bei Fig. 22.

B. K. Bindearmkreuzung. H_1 Feld H_1 von Forel. H_2 Feld H_2 von Forel. L. S. Laterale Schleife. C. L. Corpus Luys. C. J. Capsula interna. L. K. Linsenkern.

angehören. Es markiert sich deutlich ein Unterschied in der Färbung der Fasern, die ich auf der Zeichnung nicht wiedergeben kann. Die anderen Fasern gehören, so muss ich annehmen, teils dem thalamo-mamillaren Bündel, teils dem Feld H_2 von Forel an.

Deutlich tritt an dieser Horizontalschnittserie auch hervor, dass das hintere Längsbündel median und namentlich ventral an dem Kern der hinteren Kommissur vorbeizieht. In den höheren Schnittebenen der Serie, wo dieser Kern deutlich hervortritt, sind Faserbündel vom hinteren Längsbündel kaum noch zu erkennen. Wenn der Kern voll ausgebildet ist, ist vom hinteren Längsbündel nichts mehr zu sehen.

In den Schnittebenen, in welchen der erwähnte Kern und hinteres Längsbündel gleichzeitig auftreten, sieht man, wie auch die Sagittalschnitte erwiesen haben, dass die Fasern des hinteren Längsbündels zum grössten Teil durch den medianen Teil des Kerns oder median- und ventralwärts an dem Kern vorbeipassieren. Nur wenige Fasern finden in dem Kern selbst ihr Ende.

Auf der ganzen Strecke, in der die hinteren Längsbündel parallel mit einander verlaufend auf einer Schnittebene zu Tage treten, habe ich auch bei stärkerer Vergrösserung nirgends kreuzende Fasern zwischen den beiden parallelen Strängen gesehen. Nur in dem Gebiet des Trochlearis- und Oculomotorius-Kerns sind wohl solche Fasern vorhanden. Sie sind aber schwer zu erkennen und nachzuweisen, weil das Fasergewirr dieser Kerne die Verfolgung dieser Fasern sehr erschwert. Ich komme bei Besprechung der Beziehungen des hinteren Längsbündels zu diesen Kernen hierauf zurück.

Wenn die Kommissur des hinteren Längsbündels im centralen Höhlengrau am Eingang zum Infundibulum, wie sie in den Frontalschnitten sich darstellte, wirklich vorhanden war, so mussten auch an der Horizontalserie in den Schnittebenen,

welche den ventralen Pol des roten Kerns der Haube trafen, an der betreffenden Stelle, etwas proximal dem Querschnitt des Meynertschen Bündels auf dem Schnitte quer verlaufende Fasern im Höhlengrau sich finden.

Diese Fasern fanden sich auch an dieser Stelle. Begreiflicherweise erhält man auf Horizontalschnitten von einer Kommissur, welche eine ventralwärts gerichtete Schlinge bildet, nur auf den Schnitten quer verlaufende Fasern, welche die Konvexität der Schlinge treffen.

Wie wir auf den Horizontalschnitten gesehen haben, sind die Fasern, welche diese kommissurartige Schlinge ventralwärts bilden, nicht sehr zahlreich und über einen grossen Teil der Frontalschnitte verteilt.

Dem entspricht der Befund an dem vorliegenden Horizontalschnitt. Es fanden sich in der ganzen Breite des Meynertschen Bündels und über dasselbe heraus proximalwärts bis nahe an das Ependym des Ventrikels vereinzelte quer verlaufende Fasern von derselben Beschaffenheit, wie sie an den Frontalschnitten sich darstellten. Der Querverlauf wurde allerdings häufig etwas gestört durch die grossen Gefässe (siehe Figur 16 und 17 g), welche sich an dieser Stelle finden und welche uns auch an den Frontalschnitten auffielen.

An einzelnen Schnitten und etwas höheren Ebenen sah man auch schräg getroffen die ventralwärts zur Schlinge absteigenden Fasern. Sehr zahlreich waren die Fasern nicht. Im allgemeinen scheinen die tiefer liegenden Fasern des hinteren Längsbündels weiter kaudalwärts, die höher liegenden weiter proximalwärts ihren Beitrag zu dieser schlingenartigen Kommissur zu liefern. Am deutlichsten ausgeprägt finden sich alle diese Verhältnisse auf Schnitt 16 bis 20 der Serie.

Die zweite Horizontalserie T stammt von einem jüngeren Individuum, ich nehme an, dass der Fötus 9 bis 10 Monate alt war, oder dass es sich um ein neugeborenes Kind handelt.

Auf 70 Schnitten Schnitt 94a bis inkl. 60b ist das hintere Längsbündel in seinen proximalen Endigungen deutlich zu sehen.

Im grossen und ganzen ergeben sich dieselben Resultate wie bei der vorhin beschriebenen Serie R, nur sind die Verhältnisse reiner, weil abgesehen von den Fasern des hinteren Längsbündels an den betreffenden Stellen nur noch der Bindearm, die Schleife, vereinzelte Fasern des roten Kerns und des Meynertschen Bündels sich gefärbt haben. Alle diese Faserzüge treten in keine nähere Beziehung zum hinteren Längsbündel, sind leicht auseinander zu halten und haben sich auch mit Ausnahme der Schleife schwächer gefärbt, sodass auch dadurch die Unterscheidung leicht wird.

Eins trat auch an dieser Serie wieder deutlich, wie an allen bisher beschriebenen Schnittreihen, hervor, nämlich, dass das hintere Längsbündel proximalwärts die Oculomotoriuskern-Region bedeutend faserärmer verlässt, als es distal in sie eingetreten ist, und dass weiter auch proximal von dem Meynertschen Bündel eine weitere erhebliche Einbusse von Fasern eintritt.

Ich werde weiter unten den Nachweis versuchen, dass die Einbusse an Fasern in der Oculomotoriuskern-Region der Hauptsache nach in einer Beziehung zu dem Oculomotorius- und Trochleariskern zu suchen ist und noch verstärkt wird durch eine Abgabe von Fasern, welche, wie ich oben S. 29 und weiter unten ausgeführt habe, durch eine Beziehung zu den Vierhügeln zu suchen ist.

Die Reduktion im Fasergehalt über dem nasalen Pol des roten Kerns der Haube, also proximal dem Meynertschen Bündel, wird herbeigeführt, wie ich schon mehrfach betont habe, durch die radienartige Ausstrahlung des Bündels in diesen Ebenen.

Wenn wir uns Figur 24 betrachten, so erscheint der Ausfall an Fasern in der Oculomotoriuskern-Region ganz besonders auffallend. So stark ist er indessen in Wirklichkeit nicht, es

zeigt sich, dass in den verschiedenen Horizontal-Ebenen noch eine ganze Reihe von Faserbündeln, so wie der Schnitt F 83 a, Figur 24, sie darstellt, die Oculomotoriuskern-Region passieren. Diese Fasern proximal von dem Oculomotoriuskern liegen in höheren horizontalen Ebenen als die distal von dem Kern.

Wie an allen Schnitten aus dieser Serie, so tritt auch an Schnitt 83 a, Figur 24, deutlich hervor, dass ein Teil der von mir bisher als Randfasern des roten Kerns bezeichneten Fasern oder Faserbündeln von dem hinteren Längsbündel stammt. In dieser Serie sind zwar einzelne Fasern des roten Kerns gefärbt, aber lange nicht so intensiv wie das hintere Längsbündel. Man kann auf den einzelnen Schnittebenen deutlich sehen, wie sich diese Fasern vom hinteren Längsbündel los machen und an den

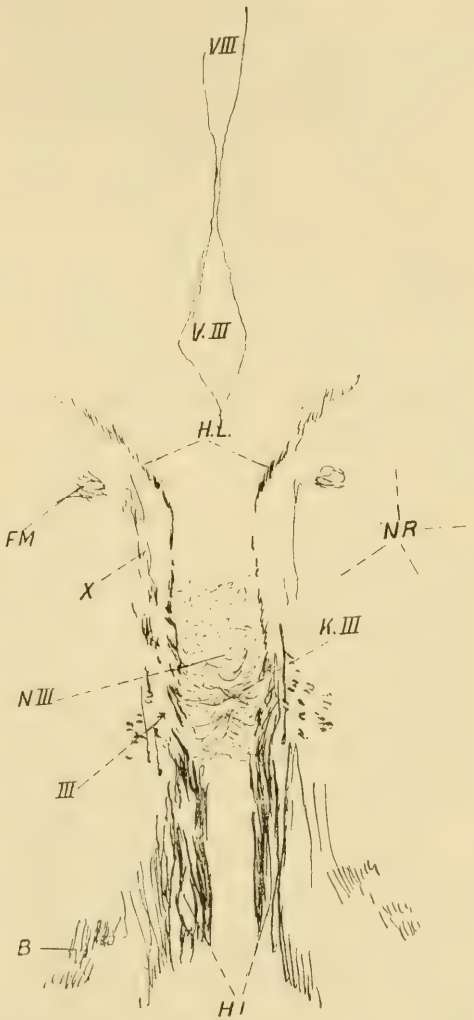

Fig. 24.
Schnitt 83 a der Horizontalserie T.
B. Bindearm. F. M. Fasciculus Meynert. H. L. Hinteres Längsbündel. N. R. Nervus ruber. III. Wurzelfasern des Oculomotorius. N. III. Oculomotoriuskern. K. III. Oculomotoriuskreuzung. V. III. 3. Ventrikel. X. Fasern des H. L. im Rand des roten Kerns.

Rand des roten Kerns heranschieben; da irgend ein anderes Fasersystem in dieser Gegend gleich stark nicht gefärbt ist, müssen sie zum hinteren Längsbündel gehören. Auf Figur 24 sind diese Fasern mit X bezeichnet. Es waren mir diese Fasern auch in anderen Horizontalserien aufgefallen, ich konnte aber, da der rote Kern in diesen Serien z. T. auch gut gefärbte Fasern führte, dieselben nicht mit Sicherheit auf das hintere Längsbündel zurückführen. An Frontal- und Sagittalserien sind dieselben begreiflicherweise schlecht oder garnicht zu erkennen und zu differenzieren. Kreuzende Fasern zwischen den beiden hinteren Längsbündeln konnte ich in der Strecke zwischen Oculomotoriuskern und Meynertschem Bündel auch an dieser Serie an keinem Präparate auffinden. Überhaupt ist die erwähnte Zwischenpartie ausserordentlich faserarm.

Am proximalen Pol des roten Kerns der Haube angelangt, schwenken die Fasern des hinteren Längsbündels in lateraler Richtung ab, die Gesamtstärke des Bündels verringert sich rasch; das rührt daher, dass, wie bereits erwähnt, die Fasern des Bündels radienartig auseinander fahren und dass ein Teil der Fasern sich nicht nur lateral-, sondern auch noch ventralwärts wendet. Was aus den Fasern wird, welche sich ventralwärts wenden, haben wir an den Sagittal- und Frontalschnitten gesehen.

Die lateral ziehenden Fasern, welche zum Teil horizontal-, zum Teil leicht dorsal, zum grössten Teil aber auch leicht ventralwärts ziehen, streben nach Partien proximal dem Corpus Luys., also ungefähr in die Gegend, wo wir die Felder H von Forel zu suchen haben. Diese Felder sind indessen an dieser Serie noch nicht markhaltig. (Siehe Figur 25a und b.)

Ein geringer Teil von Fasern des hinteren Längsbündels hält sich sehr lange, wenn man zu tieferen Horizontalebenen absteigt, an der Stelle, wo das Bündel aus der nasalen Richtung lateralwärts umschlägt. Erst bei Schnitt 60 nehmen die bis dahin im Horizontalschnitt schräg getroffenen Fasern eine Längs-

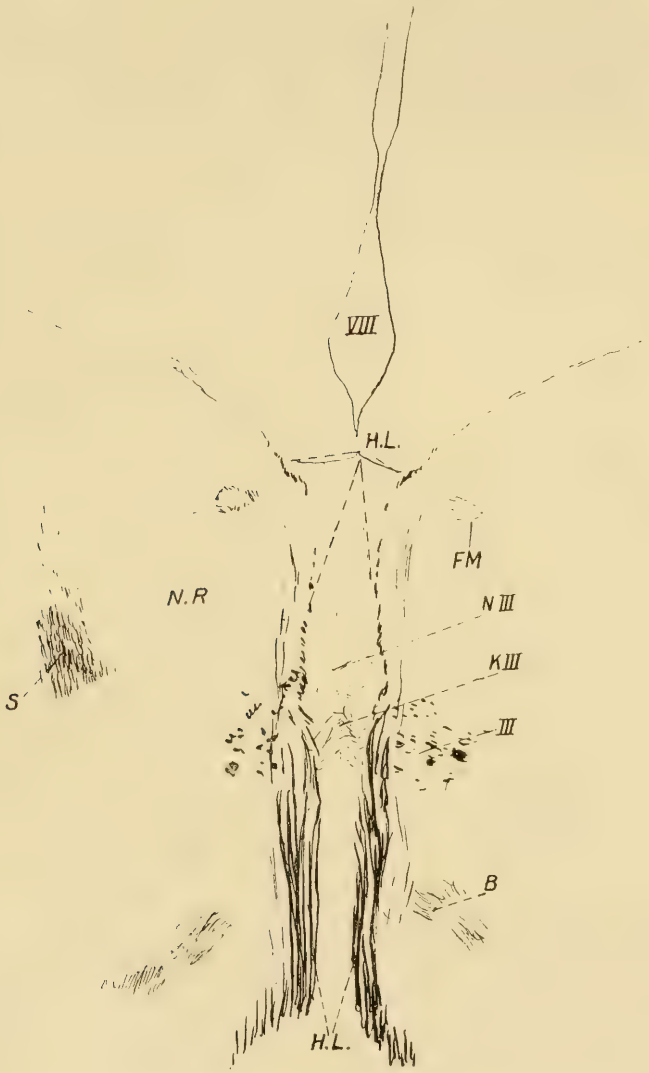

Fig. 25a.
Schnitt 78a. der Horizontalserie T. a. bei 8facher Vergrösserung.

richtung an und bilden deutlich eine Kommissur. Es sind also diese langen medianwärts sich haltenden Fasern diejenigen, welche direkt ventral absteigen und am ventralen Höhlengrau des Ventrikels die Kommissur bilden. Der Befund ist an dieser Serie um so einwandsfreier, weil andere Kommissurfasern noch

Fig. 25b.
Bei 2facher Vergrösserung.

S. Schleife. L. K. Linsenkern. Th. O. Thalamus opticus. C. L. Corpus Luys. A. Absteigende Trigeminuswurzel.

nicht markhaltig sind und diese Fasern direkt in die Kommissur hinein verfolgt werden können. (Siehe Figur 26.)

Das Verhältnis des hinteren Längsbündels zum Kern der hinteren Kommissur war ebenso wie bei allen bisher beschriebenen Serien.

Fassen wir das Ergebnis aus den mitgeteilten Befunden zusammen:

1. Das hintere Längsbündel wird, wie das Flechsig betont hat, zuerst markhaltig; nach meinen Untersuchungen ist es schon gut ausgebildet zu einer Zeit, wo die Schleife in der Medulla noch recht schwach gefärbt ist.

2. Der Kern der hinteren Kommissur ist beim Menschen kein Ursprungskern des hinteren Längsbündels.

Ich komme also zu demselben Resultat wie v. Koelliker und van Gehuchten.

In den Kern der hinteren Kommissur gelangen nur vereinzelte dorsale und laterale Fasern des hinteren Längsbündels. Einzelne dieser Fasern lassen sich auch bis in die hintere Kommissur selbst verfolgen. So mächtig, wie Held sie annimmt, ist indessen diese Beziehung nicht.

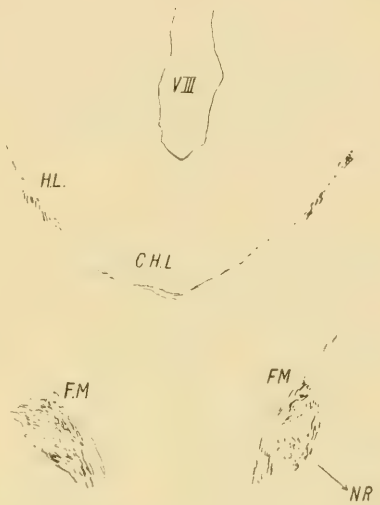

Fig. 26.
Schnitt 60 b. derselben Serie. Winkel Ocular I. Objekt. I.
Bezeichnungen für beide Figuren wie bei Fig. 21.

3. Das hintere Längsbündel verliert einen beträchtlichen Teil seiner Fasern in der Gegend des Trochlearis- und Oculomotoriuskerns. Ich komme später noch ausführlich auf diese Verhältnisse, auf die besonders auch Edinger hingewiesen hat, zurück.

4. Es besteht sehr wahrscheinlich auch beim Menschen eine Beziehung zum vorderen Vierhügel, wie sie Held annimmt.

5. Bis zu einem Punkte proximal von dem Meynertschen Bündel (Fasciculus retroflexus) laufen die hinteren Längsbündel verhältnismässig parallel und geschlossen; hier angelangt breiten sie sich radienartig, wie das schon Stilling beschrieben hat, über den nasalen Pol des roten Kerns der Haube aus.

6. Es bestehen auch Beziehungen zum roten Kern (Ramón y Cajal).

7. Es lässt sich kein bestimmter grösserer Kern auffinden, in dem die proximalwärts dem Meynertschen Bündel weiterziehenden Fasern des hinteren Längsbündels ein Ende finden. Ich befinde mich also auch hier in Übereinstimmung mit v. Koelliker.

8. Der weitere proximale Verlauf des hinteren Längsbündels gestaltet sich so, dass die medialsten Fasern medial bleiben und sich allmählich ventralwärts wendend eine mit der Konvexität ventral gerichtete Kommissur im centralen Höhlengrau am Eingang des Infundibulums bilden. Dieser Befund stimmt und deckt sich mit den Angaben von Schnopfhagen und v. Koelliker.

Der grössere Teil der Fasern wendet sich, wie das Stilling, Meynert, Forel, Schnopfhagen, v. Koelliker und andere annehmen, lateral- und zum Teil auch ventralwärts. Diese Fasern gelangen durch das Feld H_1 zum Thalamus und durch das Feld H_2 zum Corpus Luys. und zur inneren Kapsel, ein Teil vielleicht auch auf dem Umweg durch das Corpus Luys. zum Tractus opticus.

9. Ein kleiner Teil von Fasern zieht in verhältnismässig weit proximalwärts gelegenen Ebenen median vom roten Kern der Haube ventralwärts und schwenkt hier in die Kommissur des Corpus Luys. ein.

10. Gelegenheit zu einer Verbindung der beiden hinteren Längsbündel beider Seiten ist in diesem proximalen Teil nur gegeben: 1. durch die hintere Kommissur und

2. durch die Kommissur des hinteren Längsbündels. Vielleicht existiert auch eine dritte, mehr sekundäre Verbindung durch die Kommissuren des Corpus Luys. und der Felder H. Die der letzteren habe ich allerdings in keiner meiner Serien markhaltig gefunden.

Wir sehen also, dass dem hinteren Längsbündel Beziehungen zu den wichtigsten Teilen des Stammhirnes zur Verfügung stehen.

Meine Befunde dürfen Anspruch auf Sicherheit erheben, weil die verschiedenen in der verschiedensten Richtung geschnittenen Serien denselben Befund ergeben haben.

Das Verhalten des hinteren Längsbündels und seine Beziehungen in der Region des Oculomotorius- und Trochleariskerns.

Ich habe bereits im ersten Teil meiner Mitteilung betont, dass es sehr schwer hält, mit Sicherheit am Pal-Präparat die Beziehungen des hinteren Längsbündels zum Kern des III. und IV. Nerven klar zu verfolgen, weil die Wurzelfasern dieser Nerven, welche stets sehr gut gefärbt sind, die Übersicht und Differenzierung stören.

Ganz allgemein hat aber schon der erste Teil meiner Arbeit den Beweis erbracht, dass das hintere Längsbündel zur Gegend des Oculomotoriuskerns Beziehungen haben muss. Das Bündel verlässt proximal die Oculomotoriuskern-Region entschieden faserärmer, als es distal in dieselbe eingetreten ist. Die Faserabnahme ist nicht etwa eine artifizielle, durch die Schnittführung bedingte, sie ist vielmehr durch Serien, welche horizontal, sagittal und frontal durch diese Gegend gelegt sind, mit Sicherheit nachgewiesen.

Fritsch hatte bereits bei seinen Untersuchungen an Knochenfischen auf diesen Umstand aufmerksam gemacht. Die meisten Autoren nehmen, wie wir gesehen haben, eine Beziehung zum Kern des III. und IV. Nerven an. Immerhin ist eine solche beim Menschen mit aller Sicherheit am Pal-Präparat noch nicht nachgewiesen.

Meine Befunde sind folgende:

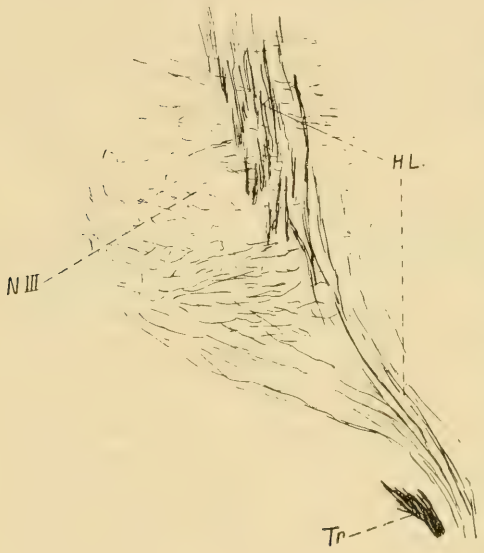

Fig. 27.
Schnitt 95 b. der Horizontalserie T. Winkel-Ocular I, Obj. 1. Tr. Wurzelfasern des Trochlearis. N. III. Oculomotoriuskern. H. L. Hinterer Längsbündel.

An der Horizontalserie T lässt sich mit Sicherheit und leicht erkennen, dass Fasern aus dem hinteren Längsbündel in den Oculomotoriuskern eintreten. Diese Beziehung findet statt in dem dorsalen Teil des Kerns. Sie findet sich in Schnitt 100a bis 84a, also in 32 Schnitten. Trotzdem diese Beziehung auf so zahlreichen Schnitten zu erkennen ist, ist sie doch nicht sehr mächtig. Denn es sind immer nur ganz dünne Faserbündel oder vereinzelte Fasern, welche auf den einzelnen Schnitten übertreten. Der Übertritt findet nur am distalen Ende des Oculomotoriuskerns statt und zwar in der Weise, dass sich von dem medianen Rand des hinteren Längsbündels einzelne Fasern oder dünne Faserbündel ablösen und proximalwärts dem Oculomotoriuskern zustreben. Es lassen sich einzelne dieser Fasern z. T. bis zur Medianlinie verfolgen.

Ich kann nicht mit Sicherheit sagen, ob nicht diese die Medianlinie erreichenden Fasern des hinteren Längsbündels einfach kreuzende Fasern des hinteren Längsbündels sind und zum Oculomotoriuskern gar keine Beziehung haben. Wahrscheinlich ist dies allerdings nicht, weil sich solche Fasern weder proximal dem Oculomotoriuskern finden, noch auch distal bis zum kaudalen Ende des Aquaeductus Sylvii sich nachweisen lassen.

Ein Teil der Fasern gelangt indessen sicher in den Oculomotoriuskern selbst.

Figur 27 zeigt uns die Verhältnisse dorsal von dem Trochleariskern.

Fig. 28.
Schnitt 88b. der Horizontalserie T.
H. L. Hinteres Längsbündel. N. III. Oculomotoriuskern. III. Wurzelfasern des Oculomotorius. Tr. Wurzelfasern des Trochlearis. N. Tr. Trochleariskern.

Figur 28 lässt erkennen, wie auch in der Höhe des Kerns der IV. Nerven Fasern aus dem hinteren Längsbündel am proximalen Rande dieses Kerns entlang strebend zum Oculomotoriuskern gelangen.

Dass diese Fasern wirklich zum hinteren Längsbündel und nicht etwa zu den Wurzelfasern des Trochlearis gehören, zeigt deutlich der Unterschied in der Färbung. Die Trochlearisfasern sind viel intensiver gefärbt.

Obschon das hintere Längsbündel an dieser Serie bei seiner Passage durch den Oculomotoriuskern, wie wir an den beiden beistehenden Figuren und auch an Figur 3 und 24 sehen können, sehr auseinander fährt, habe ich doch an keinem der Schnitte weitere Fasern aus dem hinteren Längsbündel in den Oculomotoriuskern übertreten sehen. Auch am proximalen Ende konnte ich an keinem der Schnitte eine derartige Beziehung wie am distalen Ende finden.

Was den Trochleariskern betrifft, so scheint es zwar, wenn man die Figur 28 betrachtet, absolut sicher zu sein, dass das hintere Längsbündel eine mächtige Beziehung zu diesem Kern besitzt; ich glaube aber nicht, dass wir alle die Fasern, welche in diesem Schnitte 88b dem hinteren Längsbündel zuzustreben scheinen, ohne weiteres als zu dem hinteren Längsbündel in Beziehung stehend auffassen dürfen. Ich halte es vielmehr für wahrscheinlich, dass ein Teil der Fasern zu den Wurzelfasern des Trochlearis gehört. Die Wurzelfasern des Trochlearis beschreiben manchmal, aus der lateralen Seite des Kernes austretend, einen mit der Konvexität lateralwärts gerichteten Bogen, bevor sie sich dorsalwärts aufsteigend zur Kreuzung im Velum medullare wenden.

An Figur 28 fällt die Ausbildung des Trochleariskerns in zwei Nestern auf. Wir werden an den anderen Serien sehen, dass diese doppelte nestartige Ausbildung des Trochleariskerns öfter vorkommt.

An einzelnen der dorsalsten Schnitte, in welchen der Oculomotoriuskern noch sichtbar ist, hatte ich den Eindruck, als ob dem hinteren Längsbündel durch den Bindearm oder durch dünne, demselben median anliegende Faserzüge aus dem Corpus dentatum des Kleinhirns Fasern zuwüchsen.

Dass in den ventralsten Ebenen Fasern aus der Bindearmkreuzung in das hintere Längsbündel einstrahlen, ist mir nach dem Bild an den Schnitten 71 bis 65 sehr wahrscheinlich,

ich möchte fast sagen, sicher. Denn man sieht deutlich, wie einzelne Fasern des Bindearms der gleichen Seite sich dem hinteren Längsbündel anlegen und damit weiterziehen. Dagegen konnte ich eine Beziehung zu der fontaineartigen Haubenkreuzung Meynerts nicht auffinden. (Siehe Figur 29.)

Die Horizontalserie R, welche, wie erwähnt, von einem ungefähr 1 Monat alten Kinde stammt, lässt im grossen und ganzen dieselben Verhältnisse erkennen, wie die soeben beschriebene T-Serie.

Auch hier treten in den dorsaleren Teilen des Kerns in der nämlichen Weise wie bei Serie T Fasern aus dem hinteren Längsbündel in den Oculomotoriuskern über. Diese Beziehung besteht indessen auf der einzelnen Schnittebene immer nur aus einzelnen Fasern oder dünnsten Faserbündeln durch die ganze Höhe des Oculomotoriuskerns. In ventraleren Ebenen passieren die zum III. Kern laufenden Fasern zwischen Trochlearis- und Oculomotoriuskern durch. Am distalen Ende des Oculomotoriuskerns habe ich Fasern nur in einem einzigen Schnitte und zwar proximalwärts strebend in das hintere Längsbündel austreten sehen. Da sich dieser Befund nur an einem einzigen Schnitte ergab und an Serie T sich gar nicht nachweisen liess, wage ich einen Schluss nicht daraus zu ziehen, sondern registriere ihn bloss.

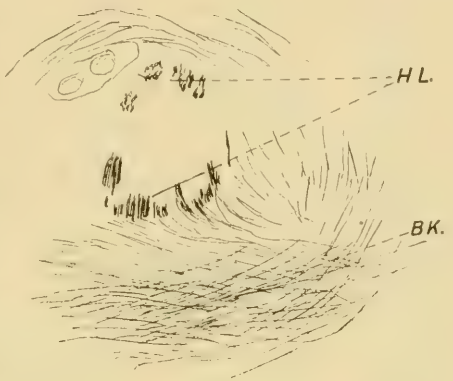

Fig. 29.
Schnitt 67 b. der Horizontalserie T.
H. L. Hinteres Längsbündel. B. K. Bindearmkreuzung, proximaler Teil.

Dagegen habe ich in dieser Serie an zahlreichen Schnitten auch Fasern mehr aus der Mitte des Kerns austreten und

kaudalwärts in die Richtung des hinteren Längsbündels umschwenken sehen. Von den Wurzelfasern des Oculomotorius sind diese Fasern leicht zu trennen; die Wurzelfasern streben zunächst eine grosse Strecke, das hintere Längsbündel in fast rechtem Winkel durchquerend, lateralwärts und wenden sich dann ventralwärts. Sie erscheinen dabei nach einer kurzen Schwenkung kurz abgeschnitten.

Die Serie R lehrte ferner, dass in allen Ebenen einzelne Fasern des Bindearms sich dem hinteren Längsbündel anschliessen. Man muss sich aber auch hierbei hüten, alle Bindearmfasern, welche in der Richtung des hinteren Längsbündels verlaufen, mit dem hinteren Längsbündel in Beziehung zu bringen. Ein Teil davon passiert sicher das hintere Längsbündel und scheint zu dem Oculomotorius- und Trochleariskern zu gelangen. Es sind das die am weitesten dorsalwärts ziehenden vereinzelten Fasern des Bindearms. Sehr deutlich ist die Einstrahlung der Bindearmfasern in das hintere Längsbündel zu sehen in den Schnitten, in welchen der ventralste Teil des Bündels ventral vom Oculomotoriuskern gefasst ist, also die ventrale Ausbuchtung des hinteren Längsbündels, welche bis zur Bindearmkreuzung hinabreicht. Wir haben also auch hier dasselbe Ergebnis wie bei Serie T. (Siehe Figur 30 und 31.)

Eine Beziehung zu den Bogenfasern der Haube, speziell zur fontaineartigen Haubenkreuzung konnte ich nicht mit Sicherheit auffinden.

Der ventralste, unter der Oculomotoriuskernregion liegende Teil des hinteren Längsbündels ist auch dadurch bemerkenswert, dass das rechte und linke Bündel hier so nahe aneinander kommen, dass es auf dem Horizontalschnitt wenigstens nicht möglich ist, rechts und links zu unterscheiden. Es ist also auch hier eine Möglichkeit zu einer Beziehung zwischen rechts und links gegeben.

Die Beziehung zum Trochleariskern ist an dieser Serie sehr deutlich. An einzelnen Schnitten sieht man gerade auf den Kern zulaufende Bündel des hinteren Längsbündels sich direkt in diesen Kern verteilen.

Kreuzende Fasern oder Kommissuren habe ich wie bei Serie T weder proximal noch distal der Oculomotoriuskernregion finden können.

Die Sagittalserie C hat besonders sichere Resultate bezüglich der Beziehungen des hinteren Längsbündels zum Oculo-

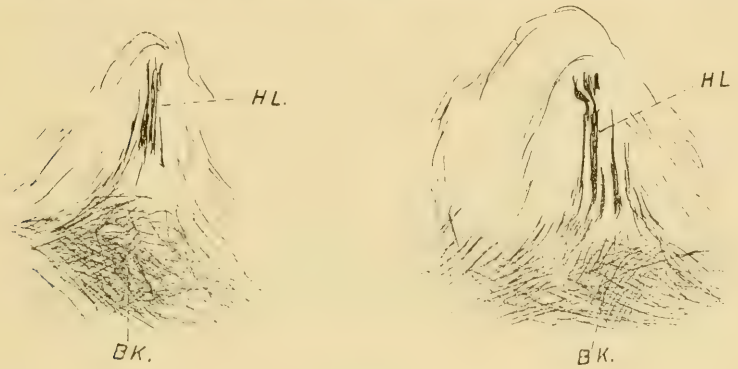

Figur 30 und 31.
Schnitt V. 8 und V. 9 der Horizentalserie R.
Bezeichnung wie bei Fig. 29.

motorius- und Trochleariskern nicht ergeben, weil sie nicht genau sagittal, sondern etwas schräg geraten ist. Immerhin zeigte sich aber, dass dem hinteren Längsbündel zahlreiche, allerdings meist vereinzelte Fasern aus diesen Kernen zuwachsen.

Dieser Faserzuwachs kommt in der Weise zustande, dass aus dem ventralen Teil der Kerne Fasern austreten, sich dabei kaudalwärts wenden und sich den ventral unter den Kernen vorbeistreichenden Fasern des hinteren Längsbündels anschliessen. Dieser Faserübergang aus dem III. und IV. Kern findet sich in der ganzen Länge der Kerne und scheint namentlich auch in den lateralen Partien der Kerne vor sich zu

gehen, da wo das hintere Längsbündel den Oculomotoriuskern fast korbartig oder, wenn ich so sagen darf, nach Art einer Hängematte umgreift. Fasern, welche aus dem Kern in proximaler Richtung dem hinteren Längsbündel zustreben, habe ich im Oculomotoriuskern nicht auffinden können, wohl aber im Trochleariskern.

Dass dem hinteren Längsbündel Fasern aus dem Bindearm zuwachsen, ging auch aus dieser Sagittalserie hervor.

Einmal ist der dorsale Teil der Bindearmkreuzung nur schwer von den ventralsten Fasern des hinteren Längsbündels zu trennen. Es findet sich eine Stelle, wo man zweifelhaft sein muss, ob man die Fasern zum hinteren Längsbündel oder zum Bindearm rechnen soll.

Sodann hatte ich an Schnitten, welche die lateralen Teile des hinteren Längsbündels getroffen haben, den Eindruck, als ob weiter kaudalwärts, etwa da, wo der Aquaeductus Sylvii in den 4. Ventrikel mündet, auch der aus dem Kleinhirn austretende Bindearm einzelne Fasern in die dorsalen Teile des hinteren Längsbündels einstrahlen liesse. In diesem letzten Falle handelt es sich aber nur um ganz vereinzelte Fasern. Auch die ventrale Beziehung des hinteren Längsbündels zum Bindearm ist nur eine schwache. Dass einzelne Fasern aus einem dorsal vom Bindearm liegenden, aus dem Nucleus dentatus des Kleinhirns stammenden schwachen Faserzug zum hinteren Längsbündel gelangen, ist mir ebenfalls sehr wahrscheinlich. Es ist dieses ein Faserzug, der zum distalen Vierhügel und zum Oculomotoriuskern eine deutlich erkennbare Beziehung herstellt. (Siehe Figur 32.)

Dass auch aus dem gekreuzten Bindearm dem Oculomotoriuskern Kleinhirnfasern zuwachsen, wie das kürzlich Wallenberg[1])

[1]) Wallenberg, über eine direkte Bahn vom Kleinhirn zum Oculomotoriuskern bei der Taube. Allgem. Zeitschr. f. Psychiatrie. Bd. 56. S. 236.

für die Taube angegeben hat, ist auch nach dieser Serie unzweifelhaft.

Ein besonderes Interesse müssen an dieser Serie noch Fasern erwecken, welche sich in den medialsten Teilen des hinteren Längsbündels finden und ausgesprochen scharf dorsalwärts ziehen. (Siehe Figur 33 und 34.) Ich glaube, dass es sich hier um dieselben Fasern handelt, die auch an Serie A her-

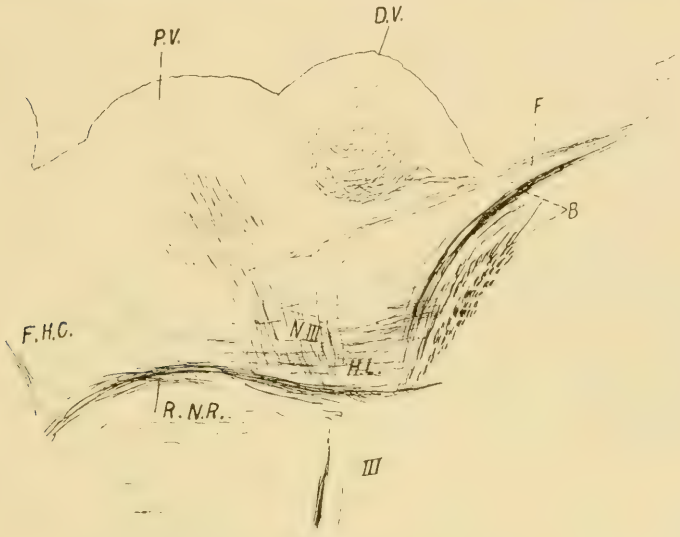

Fig. 32.

Schnitt 94 der Sagittalserie C. 6fache Vergrösserung.

b. Bindearm. F. Faserzug aus dem Nucleus dentatus des Kleinhirns zum distalen Vierhügel, zum Oculomotoriuskern und zum hinteren Längsbündel. H. L. Lateralste Fasern des hinteren Längs-Bündels. F. H. C. Fasern zur hinteren Kommissur. R. N. R. Rand des roten Kerns. N. III. Oculomotoriuskern. III. Wurzelfasern des Oculomotorius.

vorgetreten sind (siehe Figur 4), nämlich um Fasern, welche eine Beziehung zum III. Kern und zum vorderen Vierhügel herstellen. Die Gesamtsituation dieser Gegend ergiebt sich aus Figur 10.

Eine weitere Beziehung des hinteren Längsbündels zum vorderen Vierhügel ergiebt sich für die lateralen und dorsalen Fasern desselben durch seine Beziehungen zur

hinteren Kommissur. Es laufen diese dorsalsten und lateralsten Fasern des hinteren Längsbündels nach der hinteren Kommissur zu und schwenken dann, kaudalwärts sich wendend, nach dem proximalen Vierhügel ab. (Siehe Figur 3 und 8.)

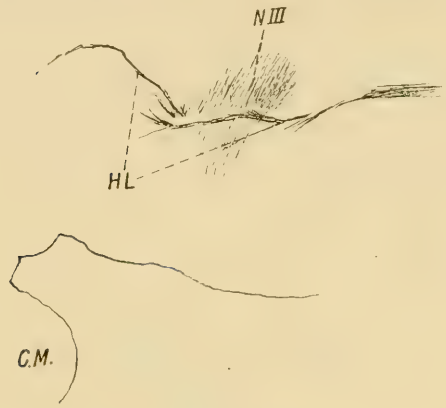

Fig. 33.
Schnitt 132a der Sagittalserie C.
C. H. L. Hinteres Längsbündel. N. III. Oculomotoriuskern. III. Wurzelfasern des Oculomotorius. C. M. Corp. mammillare.

An der Sagittalserie G ist wegen ihrer Unvollständigkeit (siehe oben) die Ausbeute für die uns hier interessierenden Verhältnisse gering. Es zeigt sich nur, wie bei Serie C, dass Fasern das hintere Längsbündel verlassen und proximalwärts gerichtet dem Oculomotoriuskern zustreben.

Fig. 34.
Schnitt 132b der Sagittalserie.
Bezeichnung wie bei Fig. 33. T. Eingang zum Infundibulum.

Dasselbe gilt für den Trochleariskern. Ebenso sehen wir am distalen Ende des Oculomotoriuskerns einen Teil der Fasern

des hinteren Längsbündels sich dorsal wenden, wahrscheinlich um zur hinteren Kommissur zu gelangen.

Die Sagittalserie A zeigt dieselben Verhältnisse wie die vorhergehenden Sagittalserien. Da der Bindearm noch kaum markhaltig ist, ist auch über seine Beziehung zum hinteren Längsbündel an dieser Serie nichts zu erkennen.

Nur das eine sei hervorgehoben, dass die Fasern, welche aus dem Corp. dent. dorsal und median vom Bindearm nach dem Vierhügel ziehen, bereits gut markiert sind. Eine Beziehung zum hinteren Längsbündel konnte ich indessen nicht auffinden. Auch gelang es mir nicht, die Fasern, welche aus dem Oculomotoriuskern dem Vierhügel zustreben, bei diesem Fötus aufzufinden. Sie entwickeln sich anscheinend erst nach der Geburt.

Sehr deutlich lagen die Verhältnisse, soweit die Beziehungen des hinteren Längsbündels zum Oculomotorius- und Trochleariskern in Betracht kommen. Es zeigte sich, dass in lateralen Partien des Oculomotoriuskerns und auch des Trochleariskerns die Fasern in mehr dorsalere Partien der Kerne einstrahlen. Die Fasern lösen sich von dem Bündel los und streben proximalwärts ziehend dem Kerne zu. Dass das hintere Längsbündel namentlich auch den Oculomotoriuskern hängemattenartig lateralwärts umgreift, zeigt auch diese Serie wieder deutlich. Da das Bündel dabei einen Bogen beschreibt, sind es nur wenige lateralwärts gelegene Schnitte, welche das in toto erkennen lassen. (Siehe Figur 3.)

Weiter medianwärts stellen sich die Verhältnisse so dar, wie in Figur 35. Man sieht das Bündel in schräg abgeschnittenen Faserbündeln den Kern passieren. Eine Beziehung erwächst den Bündeln aus diesen abgeschnittenen Stückchen nicht. Eine solche findet nur im distalen Teil, also an der Grenze zwischen III. und IV. Kern statt. Die Abbildung 35 lässt das

deutlich erkennen und zeigt auch die dünnen Faserbündel, welche dem Trochlearis zustreben.

Sehr schön lassen sich an dieser Serie die dem Oculomotoriuskern aus dem hinteren Längsbündel im ventralen Teil zuwachsenden Fasern erkennen. Es finden sich solche Fasern und Faserbündel an einer ganzen Reihe von Schnitten,

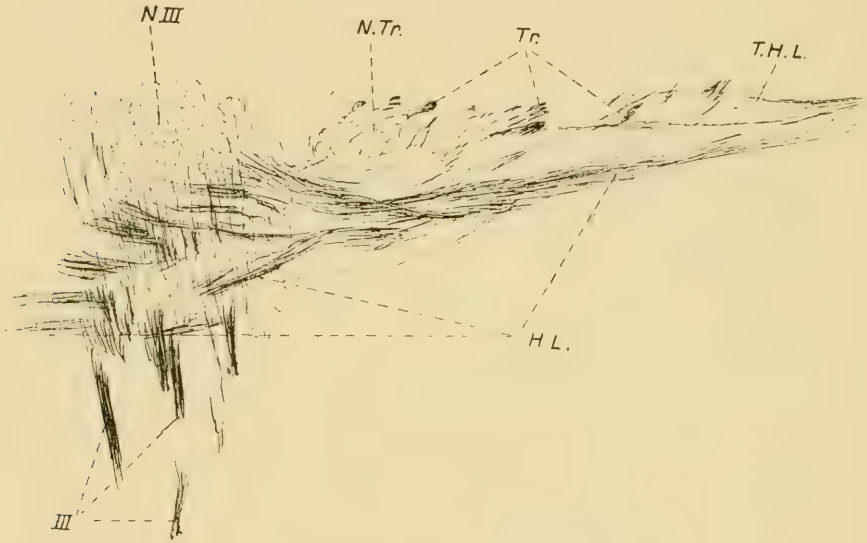

Fig. 25.
Schnitt 42 der Sagittalserie A.
Bezeichnung wie bei Figur 34.
Tr. Wurzelfasern des Trochlearis. N. Tr. Trochleariskern. T. H. L. Fasern des hinteren Längs-Bündels zum Trochleariskern.

welche die medialsten Ebenen des Oculomotoriuskerns treffen. Diese Schnitte sind leicht dadurch kenntlich, dass austretende Oculomotoriuswurzeln sich nicht finden.

Betrachten wir zum Beispiel Schnitt 60 (Fig. 4, und Fig. 1 Tafel IV/V) genauer, so zeigt sich, dass am ganzen ventralen Rand des Oculomotoriuskerns, der begrenzt wird vom hinteren Längsbündel, Fasern oder Faserbündel in den Kern einstrahlen.

Dass auch proximal dem Kern noch Fasern dorsalwärts umschlagen, habe ich bereits erwähnt. Es sind das Fasern, welche, wie ich annehme, zum vorderen Vierhügel gelangen.

Frontalserien stehen mir drei zur Verfügung, die Serien J und K, welche wir bereits im ersten Teil meiner Arbeit kennen gelernt haben, und die Serie L, von einem etwa zweimonatlichen Kinde stammend.

Was die Beziehungen des hinteren Längsbündels zum Oculomotoriuskern betrifft, so sind Frontalserien wenig geeignet, um diese Verhältnisse klarzulegen. Man sieht wohl, abgesehen von den Wurzelfasern, sehr zahlreich Fasern aus dem Oculomotoriuskern austreten und sich ventral- und lateralwärts wenden, die meisten jedoch treten, wie das schon v. Koelliker betont hat, durch die Fascikel des hinteren Längsbündels durch und nehmen die Richtung der Bogenfasern der Haube an, als welche sie wohl auch zu betrachten sind; ein Teil gelangt auch mehr ventralwärts ausstrahlend zu der Meynertschen fontaineartigen Haubenkreuzung und zu den Fasern der Bindearmkreuzung. Ein Teil von Fasern, welcher die Oculomotoriuskerne mehr dorsal verlässt, gelangt ebenfalls nicht in das hintere Längsbündel, welches gar nicht bis zur dorsalen Grenze des III. Kerns hinaufreicht, sondern zieht den Randfasern des Höhlengraues sich anschliessend zum Vierhügel, auf diese Weise eine Beziehung herstellend. Weiter proximalwärts, da wo der Kern der hinteren Kommissur auftritt, kann man sodann auch einzelne Fasern des hinteren Längsbündels diesen Weg zum Vierhügel einschlagen sehen.

Ob einzelne der aus dem Oculomotoriuskern ventral und lateral austretenden Fasern, welche das hintere Längsbündel nicht passieren, sondern in seinen Fascikeln sich verlieren, wirklich in Beziehung mit dem hinteren Längsbündel treten, kann ich nicht sagen, muss es aber nach dem Ergebnis unserer Studien

an Sagittal- und Horizontalschnitten annehmen. Der Befund ist an allen drei Serienarten ein übereinstimmender.

Einfacher liegen die Verhältnisse bei dem Trochleariskern. Hier treten ja bekanntlich die Wurzelfasern dorsal aus dem Kerne aus. Es zeigt sich aber, dass auch eine ganze Reihe von Fasern ventral den Kern verlassen. Ein Teil dieser Fasern zieht dabei medianwärts und gelangt an die mediane Seite der ventralen Ausbuchtung, welche die quergetroffenen Fascikel des hinteren Längsbündels bilden. Dass einzelne dieser Fasern in die fontaineartige Haubenkreuzung, wahrscheinlich auch zur Bindearmkreuzung gelangen, ist deutlich zu sehen; ein Teil verliert sich aber auch in den Fascikeln des hinteren Längsbündels. Die direkt austretenden Fasern verlieren sich zum grössten Teil in den Fascikeln des hinteren Längsbündels, nur ganz vereinzelte passieren in die Interspatien zwischen den Fascikeln und gelangen zu den Bogenfasern der Haube.

Fig. 36.
Schnitt 18 der Serie K. Winkel Oc. I Obj. I.
Bezeichnung wie bei Figur 35.
B. K. Bindearmkreuzung. Tr. H. Fasern aus dem Trochleariskern zum hinteren Längs-Bündel und zu den Bogenfasern der Haube.

Es lassen sich diese Verhältnisse gut an Figur 6 Tafel IV/V und Fig. 36 übersehen.

Dass Fasern aus dem hinteren Längsbündel selbst zur fontaineartigen Haubenkreuzung Meynerts und auch zur Bindearmkreuzung gelangen, halte ich auch nach dem Befunde an diesen Serien für sicher. Diese Beziehungen finden

hauptsächlich durch die Fascikel der ventralen Ausbuchtung des hinteren Längsbündels statt. Ich glaube nicht, dass Bilder, wie sie Figur 37 darstellt, anders gedeutet werden können, und möchte ausdrücklich hervorheben, dass auch bei stärkerer Vergrösserung das Bild sich nicht ändert, dass also die aus der ventralen Ausbuchtung hervorgehenden Fasern nicht etwa nur partiell getroffene, das hintere Längsbündel passierende Fasern aus dem Oculomotoriuskern darstellen. So deutlich wie in Fig. 37 finden sich allerdings die Bilder selten, es sind an den drei Serien immer nur ganz vereinzelte Schnitte, an denen sich ein derartiges Bild findet. Die Beobachtung von Horizontalschnitten hat uns aber ebenfalls gezeigt, dass diese Beziehung eine mächtige nicht ist. Was die von uns bei anderer Schnittrichtung gefundene Beziehung zwischen Bindearm und einem den Bindearm median und dorsal begleitenden schwachen Faserzug aus dem Kleinhirn betrifft, so war derselbe an den Frontalserien nicht mit einiger Sicherheit aufzufinden.

Fig. 37.
Schnitt 178 der Serie L. Winkel Oc. I. Obj. 1.
Bezeichnung wie bei Figur 35.
C. M. Fontaineartige Haubenkreuzung Meynerts.

Die Angaben Forels[1]) über das hintere Längsbündel des Maulwurfs kann ich in jeder Beziehung bestätigen. Das hintere Längsbündel ist direkt unterhalb der Oculomotorius- und Trochlearisregion auffällig dünn, weiter kaudalwärts nimmt es aber wieder an Mächtigkeit zu. Der Unterschied tritt namentlich hervor, wenn man das hintere Längsbündel des Maulwurfs mit dem der Fledermaus vergleicht. Ich stehe nicht

[1]) Forel, l. c.

an, wie Forel, diese Differenz auf die mangelhafte Entwickelung von Trochlearis und Oculomotorius beim Maulwurf zu beziehen.

Es ergeben sich also, wenn ich die für diese Gegend gefundenen Resultate zusammenfassen darf, folgende Beziehungen:

1. Es besteht eine direkte Beziehung zum Oculomotorius- und zum Trochleariskern.

2. Diese Beziehung findet sowohl lateral als auch dorsal und ventral im Kerne statt.

3. Die ventrale Beziehung findet sich bei dem Oculomotoriuskern nur in dem medialsten Teile, wo keine Wurzelfasern austreten.

4. Der III. Kern wird von dem in seinen Fascikeln auseinanderweichenden hinteren Längsbündel hängemattenartig umfasst, während der Trochleariskern auf einzelnen, namentlich Sagittal- und Frontalschnitten nestartig in die hinteren Längsbündel eingebettet ist.

5. In der ventralen Ausbuchtung des hinteren Längsbündels stossen die Fasern des rechten und linken hinteren Längsbündels so nahe zusammen, dass eine Beziehung nicht ausgeschlossen erscheint. Eigentlich kreuzende Fasern existieren indessen nicht.

Auf der Strecke zwischen der Kommissur am proximalsten Ende des hinteren Längsbündels und dem distalen Ende des Aquaeductus Sylvii finden sich ausgesprochene Kreuzungen oder Kommissuren zwischen dem rechten und linken hinteren Längsbündel nicht. Allerdings kann eine derartige Verbindung für die Gegend des Oculomotoriuskerns nicht ausgeschlossen werden.

6. Es bestehen in dieser Gegend Beziehungen zum Bindearm und auch zur fontaineartigen Haubenkreuzung Meynerts.

Diese Beziehungen kommen hauptsächlich durch die Fascikel der ventralen Ausbuchtung des hinteren Längsbündels zustande.

7. Sehr wahrscheinlich existiert auch eine direkte Beziehung zum vorderen Vierhügel.

8. Auch ein aus dem Kleinhirn stammender, median und dorsal von dem Bindearm verlaufender schwacher Faserzug gelangt möglicherweise bis zum hinteren Längsbündel und zwar aus dorsalen Regionen herabsteigend. Sicher gelangt dieser Faserzug zum Oculomotoriuskern und zu den Vierhügeln.

9. Eine Beziehung zum vorderen Vierhügel ist dem hinteren Längsbündel noch durch die hintere Kommissur möglich.

10. Als beiläufiger Befund sei erwähnt, dass aus dem Oculomotoriuskern zahlreiche Fasern nach dem vorderen Vierhügel streben und dass auch Bogenfasern der Haube und Bindearmfasern in diesen Kern gelangen.

Das hintere Längsbündel in der Gegend des Trigeminus-, Abducens-, Facialis- und Acusticus-Austritts.

Was den Trigeminus betrifft, so zeigen sich grosse Schwierigkeiten, am Pal-Präparat eine Beziehung zwischen ihm und dem hinteren Längsbündel festzustellen oder sie auszuschliessen. Am meisten sind zu einem Aufschluss geeignet Horizontal- und Frontalschnitte von Föten aus dem 7. und 8. Monat.

Nach genauem Studium der Horizontalschnittserien T und R und von zwei Frontalserien P und U muss ich sagen, dass eine Beziehung des Quintus zum hinteren Längsbündel wohl sicher vorhanden ist.

Am deutlichsten tritt diese Beziehung am motorischen Trigeminus, der ja auch stets am besten sich färbt, hervor. Sie wird hergestellt durch die kreuzenden Fasern des motorischen Quintus. Auch die absteigende motorische (trophische) Wurzel Merkels hat, wie sich namentlich auf Horizontalschnitten sehen lässt, auf ihrem langen Weg nach dem Dache des Aquaeductus Sylvii mannigfache Gelegenheit, mit dem hinteren Längsbündel in Beziehung zu treten. (Siehe Figur 25 b.) Einen deutlichen Übertritt von Fasern aus diesen Wurzeln in das hintere Längsbündel habe ich indessen nicht gesehen.

Dass auch die aufsteigende sensible Wurzel in Beziehung zum hinteren Längsbündel treten kann, ist ebenfalls an diesen Serien deutlich zu sehen. Denn es ziehen auf der ganzen Länge aus der aufsteigenden Wurzel und aus dem diese begleitenden Kerne Fasern zur Raphe, ein Teil davon schwenkt in das hintere Längsbündel um. Ebenso kann man die Fasern, welche aus dem motorischen Kern und aus der motorischen Wurzel nach der Raphe ziehen, gelegentlich in die hinteren Längsbündel umbiegen sehen, während der grösste Teil kreuzt.

Viel klarer liegen die Verhältnisse, soweit Abducens und Facialis in Betracht kommen.

Der Abducenskern liegt, wie der Oculomotorius- und Trochleariskern, in der Ebene des hinteren Längsbündels und wölbt, wie bekannt, das Ependym, den Boden des IV. Ventrikels etwas vor. Der Facialiskern liegt zwar weiter ventralwärts, die aus ihm austretenden und dorsalwärts ziehenden Fasern sammeln sich aber am kaudalen, medialen und lateralen Rande des Abducenskerns und ziehen immer mehr sich zusammenschliessend

proximalwärts, um sich sodann geschlossen zum Austritt lateralwärts zu wenden.

Die Abducens-Wurzelfasern treten am medialen Rand des Kernes aus.

Das hintere Längsbündel umfasst den Abducenskern, ein Teil der Fasern zieht aber auch durch den Kern durch. Wie

Fig. 38.

Schnitt 104 der Sagittal-Serie A (aus einer lateralen Ebene des Abducenskerns) Winkel Oc. I. Obj. I.

H. L. Hinteres Längsbündel. VI. Abducenswurzelfasern. VI. Abducenskern. VII. Austretender Facialis. VII. 1. Dorsalwärts aus dem Kern des Facialis aufsteigende Fasern, welche sich sammeln und proximalwärts ziehen.

man sich namentlich an Horizontal- und Sagittalschnitten leicht überzeugen kann, ziehen einzelne Faser-Fascikelchen des hinteren Längsbündels und auch einzelne Fasern in den Kern hinein und finden hier ihr Ende. Dieses Einstrahlen von Fasern geschieht sowohl von einer kaudalen als einer proximalen Richtung aus. Dass dem wirklich so ist, konnte ich mich an zahl-

reichen Schnitten meiner Sagittal- sowie Horizontalserien überzeugen. (Siehe Figur 38 und Figur 5 Tafel VI/VII).

Der Hauptteil des hinteren Längsbündels liegt dabei medial vom Abducenskern, sodass das hängemattenartige Umfassen dieses Kernes in der Weise geschieht, dass diese Hängematte in latero-dorsaler Richtung offen ist.

Auch für den Facialis lassen sich die Beziehungen zum hinteren Längsbündel am besten an den Horizontal- und Sagittalserien studieren.

Die Beziehung findet da statt, wo der proximalwärts streichende Teil des Facialis dem hinteren Längsbündel aufliegt. Es ist dieses der medialste Teil des sogenannten Knies des Facialis. An Sagittalschnitten sieht man diesen medialsten Teil deutlich dorsal am hinteren Längsbündel eine Strecke weit parallel mit dem Bündel ziehen.

An zahlreichen Sagittalschnitten laufen diese beiden Faserzüge ohne jede Beziehung über einander fort. An anderen aber sieht man ebenso wie an den Horizontalschnitten, dass eine doppelte Beziehung besteht. Einmal gelangen vereinzelte aus dem Facialiskern dorsalwärts aufsteigende Fasern und Faserbündelchen, indem sie sich proximalwärts wenden, in das hintere Längsbündel. Weiterhin schwenken auch aus dem hinteren Längsbündel kaudalwärts streichende Fasern in den austretenden Facialis um. So zahlreich, wie es auf den ersten Anblick scheinen möchte, sind diese Fasern indessen nicht. Die meisten der Fasern, welche die nebenbeschriebenen beiden Wege einschlugen, ziehen zur Raphe und kreuzen dort.

Sehr gut lassen sich diese Verhältnisse an Horizontalschnitten übersehen. (Siehe Figur 39 und 40 und Tafel VI VII, Fig. 7 und 8, Tafel IV/V.)

Aus diesen Figuren ergiebt sich auch, wie ich beiläufig bemerken will, dass nahe Beziehungen zwischen Abducenskern und Facialis bestehen.

Dass schliesslich auch noch andere Wege offen stehen, um eine Beziehung zwischen Facialiskern und dem hinteren Längs-

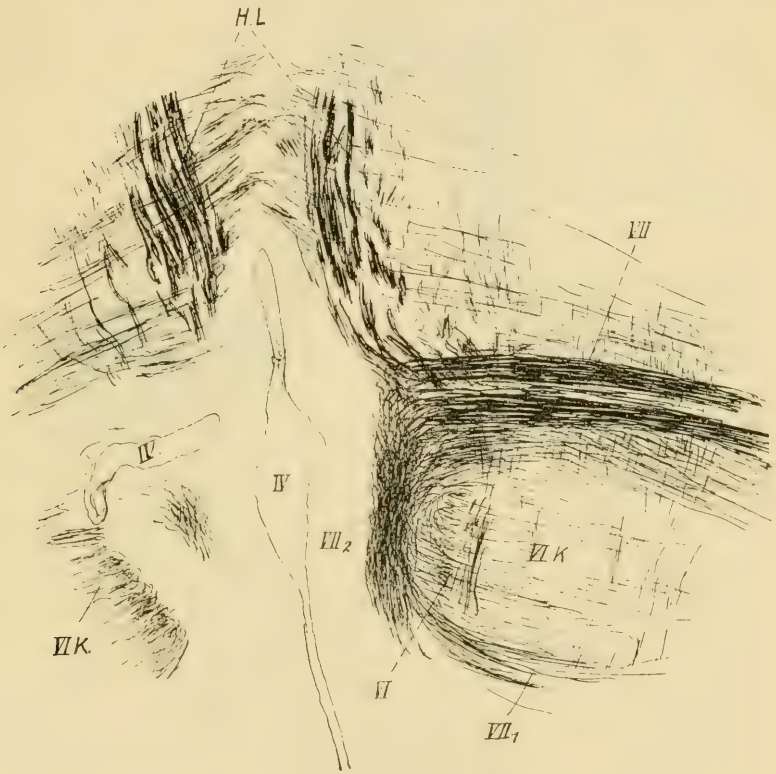

Fig. 39.

Schnitt 56 a der Horizontalserie T.

Bezeichnung wie bei Fig. 38.

IV. 4. Ventrikel. VII. 2. proximalwärts aufsteigender Teil des Kerns des Facialis.

bündel herzustellen, will ich nur beiläufig erwähnen. Ich meine den Weg durch die in der Raphe sich findenden ventro-dorsal ziehenden Fasern. Einen Beweis dafür konnte ich an meinen

Präparaten nicht finden. Ich konnte deutliche Fasern, welche, aus dem Facialiskern entspringend, sich zur Raphe wenden, an meinen Frontalserien nicht auffinden; auch schräg zur Gegend

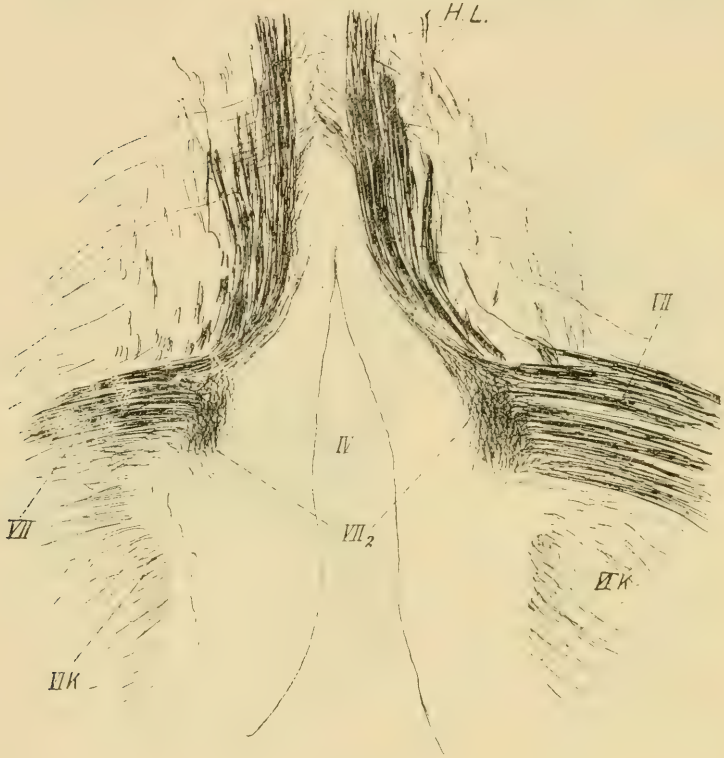

Fig. 40.

Schnitt 26 der Horizontalserie R.
Winkel Ocular I, Obj. I.
Bezeichnung wie bei Figur 38 und 39.

des hinteren Längsbündels dorsalwärts aus diesem Kern aufsteigende Fasern konnte ich nicht auffinden. Das Vorkommen solcher, namentlich kollateraler Bahnen ist damit natürlich nicht ausgeschlossen (Held, van Gehuchten).

Über die Beziehungen des Acusticus resp. seiner Kerne zum hinteren Längsbündel geben meine Präparate keinen sicheren Aufschluss.

Dass aus allen Acusticuskernen, auch aus den ventralen, Fasern nach der Raphe gelangen, ist bekannt. Ebenso, dass ein Teil dieser Fasern dorsal verlaufend in der Gegend des hinteren Längsbündels in die Raphe einstrahlt. Auch die aus dem ventralen Acusticuskern stammenden Fasern nehmen über das Corpus restiforme wegziehend denselben Weg. Dass diese Fasern eine Verbindung mit dem hinteren Längsbündel herstellen, kann ich nach meinen Präparaten weder ausschliessen noch beweisen.

Wie verhält sich nun das hintere Längsbündel in dieser Region. Findet sich eine deutliche Beziehung zwischen dem rechten und linken Bündel? Das Bündel liegt, wie bekannt, in dieser Gegend, d. h. am proximalen Ende der Medulla oblongata, dorsal zu beiden Seiten der Raphe.

Sagittal- und Frontal-Schnitte sind zur Entscheidung der in Rede stehenden Frage ungeeignet, weil die ersteren die eventuell kreuzenden Fasern und die letzteren die des hinteren Längsbündels auf dem Querschnitt zeigen. In Betracht kommen also nur Horizontalserien. Diese zeigen die beiden hinteren Längsbündel in der in Betracht kommenden Gegend, etwas unterhalb des Abducenskerns, nebeneinander parallel laufend. Trotzdem ich alle Schnitte auch mit stärkerer Vergrösserung durchgesehen habe, habe ich eine deutliche Kreuzung und einen markanten Faseraustausch zwischen rechts und links nirgends sehen können. Ich sah wohl vereinzelte Fasern aus dem hinteren Längsbündel nach der Raphe umbiegen, aber das Abschwenken von Faserbündeln liess sich weder an Serie T noch an Serie R feststellen. Am häufigsten fand sich das Abschwenken einzelner Fasern in den Ebenen, wo die hinteren Längsbündel

infolge der sich einschiebenden Längsfurche des IV. Ventrikels mit ihren dorsalsten Teilen auseinander zu weichen beginnen,

Fig. 41.
Schnitt 48 der Horizontalserie T.
Winkel Oc. I. Obj. I.
Bezeichnung wie in Figur 39 und 40.
G. Gefässlücke.

also einige Schnitte tiefer als die, welche den Zeichnungen 39 und 40 zu Grunde liegen. (Siehe Figur 41.)

Der Unterschied in der Kaliberstärke des austretenden Abducens in dieser Figur kommt daher, dass die Schnittebene rechts etwas niedriger liegt als links. Der Boden des 4. Ventrikels ist nur in seinem distalsten Teil gefasst. Ob eine Beziehung des hinteren Längsbündels zu den ventral liegenden Teilen in dieser Gegend besteht, zu der oberen Olive und dem Corpus trapezoides, darüber geben meine Präparate keine Auskunft.

Besonders hervorheben möchte ich aber noch, wie das bereits Mayser nach seinen Untersuchungen bei den Knochenfischen betont hat, dass das hintere Längsbündel in dieser Gegend am mächtigsten entwickelt ist.

Unsere Untersuchungen haben also für die Gegend des Austritts der 5., 6., 7. und 8. Nerven folgendes Ergebnis:

1. Beziehungen zum Nervus abducens und Nervus facialis bezw. ihre Kerne sind sicher vorhanden.

2. Auch zum Nervus cochleae und vestibularis bezw. in ihren Kernen können solche Beziehungen vorhanden sein.

3. Höchst wahrscheinlich bestehen sie auch zum Nervus trigeminus und seinen Kernen.

4. Eine ausgesprochene Beziehung zwischen dem rechten und linken hinteren Längsbündel resp. eine Kreuzung der Fasern der beiden Bündel lässt sich in dieser Gegend nicht erkennen.

5. Dagegen sieht man einzelne Fasern der Fibrae arcuatae nach der Kreuzung in der Raphe dem hinteren Längsbündel sich anschliessen.

Das hintere Längsbündel in der Gegend des Glossopharyngeus-, Vagus- und Hypoglossus-Austritts.

Die Frage, ob eine Beziehung des hinteren Längsbündels zum Glossopharyngeus und Vagus, beziehungsweise zu den Kernen dieser Nerven besteht, muss ich offen lassen. Meine Präparate geben darüber keine sichere Auskunft An einer schrägen Frontalserie eines 10monatlichen Fötus N fällt es auf, dass ein ansehnlicher Teil der ventral unter dem Hypoglossuskern nach der Raphe ziehenden Fasern (z. T. Fibrae afferentes für den Hypoglossuskern nach Edinger) aus dem Vagus- u. Glossopharyngeuskerne kommen. Diese Fasern ziehen z. T. über den dorsalen Rand des hinteren Längsbündels weg; man hat aber auch an einzelnen Schnitten den Eindruck, als ob einzelne dieser Fasern in das hintere Längsbündel umschwenkten; mit einiger Sicherheit liess sich das aber nirgends erkennen.

Horizontal- und Sagittalserien sind zur Entscheidung der Frage gar nicht zu benutzen, weil das hintere Längsbündel und die genannten Kerne nicht von einer Ebene getroffen werden.

Viel sicherer liegen die Verhältnisse, soweit der Hypoglossus und sein Kern in Betracht kommt. Hier geben Sagittalschnitte sicher Auskunft. Sowohl an der Sagittalserie A als an der Sagittalserie C konnte ich aus dem ventral unter dem Hypoglossuskern herstreichenden hinteren Längsbündel einzelne Fasern und Faserfascikelchen sich loslösen und dem Hypoglossuskern sich zuwenden sehen. Diese Verhältnisse zeigen sich an mehreren Schnitten der beiden Serien. (Siehe Figur 42.) Auch an den Schnitten der Horizontalserien, deren Ebene in den untersten Teil des Hypoglossuskerns fällt, sieht man einzelne Fasern nach diesem Kern abschwenken.

Kreuzende Fasern konnte ich für das hintere Längsbündel auch in dieser Gegend nicht mit Sicherheit auffinden.

Es ergiebt sich also für diese Gegend folgendes Resultat:

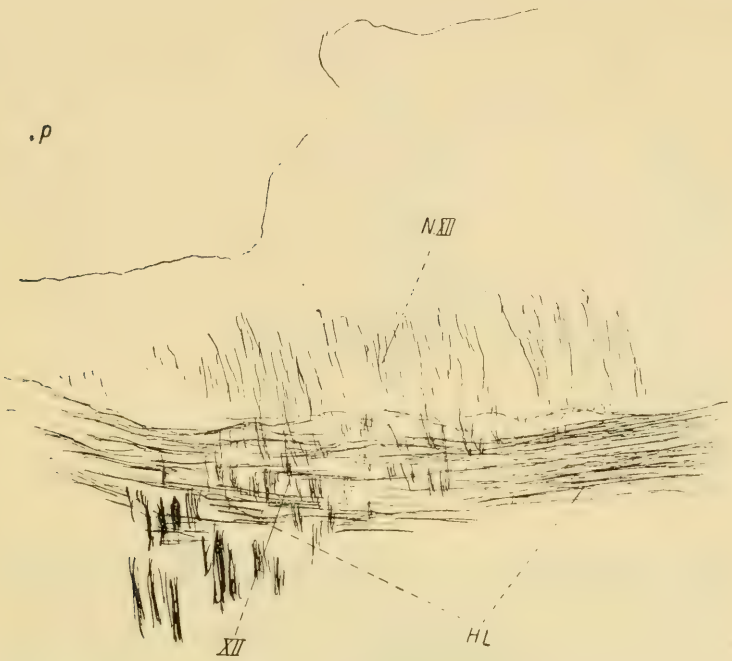

Fig. 42.
Schnitt 109 der Sagittalserie A.

N. XII. Hypoglossus-Kern. XII. Wurzelfasern des Hypoglossus. H. L. Hinteres Längsbündel. p. proximal. d. distal.

1. Eine Beziehung des hinteren Längsbündels zum Nervus vagus und Glossopharyngeus ist zweifelhaft.

2. Eine Beziehung zum Hypoglossus ist sicher.

3. Kreuzende Fasern sind auch in dieser Gegend nicht mit Sicherheit nachzuweisen.

Als gemeinschaftliches Resultat für das Verhältnis des hinteren Längsbündels zu den Hirnnerven wäre nach meinen Befunden hervorzuheben, dass das hintere Längsbündel fast zu allen ausgesprochen rein motorischen Hirnnerven Beziehungen erkennen lässt mit Ausnahme des motorischen Quintus. Also zu den sämtlichen Augenmuskelnervenkernen, zum Facialis und Hypoglossus.

Für den motorischen Quintus ist diese Beziehung wahrscheinlich. Eine ausgesprochene Kreuzung einzelner Fasern des hinteren Längsbündels hat sich im Gebiet des Ursprungs der Hirnnerven nicht auffinden lassen, wohl aber ist eine Beziehung zwischen den beiden Bündeln durch einzelne übertretende Fasern möglich.

Das distale Ende des hinteren Längsbündels.

Das hintere Längsbündel habe ich distalwärts auch bei den neuen Serien, wie im Jahre 1894[1]), bis in die Vorderstrangbündel des R. M. verfolgen können.

Ich habe dem, was ich damals gesagt habe, wenig hinzuzufügen.

Die hinteren Längsbündel senken sich in der Gegend der Pyramidenkreuzung ventralwärts, gelangen dabei durch die sensible Kreuzung hindurch und rücken allmählich in die sich formierenden Vorderstrangbündel und zwar in deren dorsalen Teil ein.

[1]) A. Cramer, l. c.

Ungefähr in der Höhe des distalen Endes der sensiblen Kreuzung sind die hinteren Längsbündel ventralwärts an ihrem

Fig. 43
Schnitt 20 der Serie E. von einem 8monatlichen menschlichen Fötus.
D. V. Dorsaler Teil des Vorderstranggrundbündel. S. sensible Kreuzung.

Bestimmungsorte, in den Vorderstranggrundbündeln angelangt. An dieser Stelle, allerdings nicht immer sehr ausgedehnt, findet entschieden auch ein Faseraustausch zwischen den beiden hin-

teren Längsbündeln statt; es sind die dicken Fasern des hinteren Längsbündels deutlich von den feinen der sensiblen Kreuzung zu unterscheiden. Weiter proximalwärts konnte ich etwas Derartiges nicht finden. (Siehe Figur 43 und Tafel VI/VII Figur 8.)

Ein Fall von sekundärer Degeneration des hinteren Längsbündels.

Das Gehirn, an welchem ich eine sekundäre Degeneration des hinteren Längsbündels auffinden konnte, verdanke ich der Liebenswürdigkeit des Herrn Dr. Bruns-Hannover.

Das Gehirn war aufbewahrt worden (in Formol) mit Rücksicht auf einen ungewöhnlich grossen Tuberkel.

Derselbe hatte die rechtsseitigen Stammganglien vollständig zerstört und senkte sich durch die rechten Hirnschenkel bis in die Brücke hinab, wo er allmählich sich verkleinernd fast bis an das distale Ende der Brücke herabreichte. Die genauere Lage des Tuberkels ergiebt sich aus Figur 44, 45 und Taf. IV/V Figur 9.

Genauer interessieren uns nur die Verhältnisse auf Figur 45, weil sie uns die Schnittebene zeigt, in welcher der Tuberkel das hintere Längsbündel erreicht. Es ist das die Stelle im distalen Teil des Oculomotoriuskerns, also da, wo sich das Bündel über dem roten Kern der Haube bereits etwas nach rechts zu wenden beginnt. Der grösste Teil der Fasern ist an dieser Stelle sicher zerstört, wenn ich auch nicht ausschliessen kann, dass vielleicht einzelne der medialsten Fasern des Bündels erhalten geblieben sind.

Wie Figur 13 auf Tafel IV/V zeigt, ist in der Gegend des Trochleariskerns und dicht unterhalb desselben der Tuberkel schon wieder weit von dem hinteren Längsbündel entfernt, wenn

auch noch ein Rest des ventralwärts sich verschiebenden Tuberkels in der Haubengegend sichtbar ist. Ob das Bündel auf-

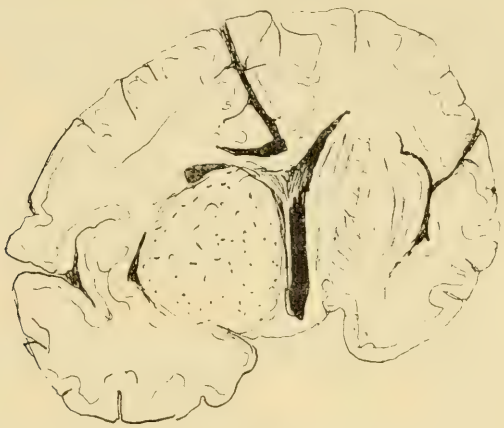

Fig. 44.

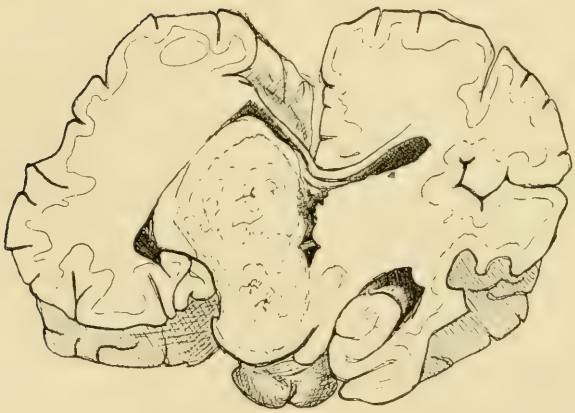

Fig. 45.

steigend degeneriert, konnte ich nicht feststellen, weil die Partien proximalwärts der eben beschriebenen Schnittebene von dem Tuberkel eingenommen waren. Dagegen musste sich eine

etwa vorhandene absteigende Degeneration erkennen lassen, weil von der erwähnten Schnittebene ab die Gegend des hinteren Längsbündels, wie die Haubengegend überhaupt, intakt geblieben war. Obschon das Präparat sehr lange in Formol gelegen hatte, liessen sich durch die ganze Breite der Brücke und den oberen Teil der Medulla oblongata gut gefärbte Pal-Präparate erhalten. In dem unteren Teil der Medulla oblongata liess allerdings die Färbung im Stich. Serien konnten nicht angelegt werden, weil das Gehirn, um den Tuberkel in ganzer Ausdehnung zu Gesicht zu bekommen, in eine Reihe von Frontalschnitten zerlegt worden war.

Betrachten wir die Figuren 10, 11 und 12 auf Tafel IV/V genauer, so zeigt sich, dass in den höheren Ebenen namentlich die medialen und ventralen Teile des hinteren Längsbündels auf der rechten Seite degeneriert sind. Figur 10 und 11 sind Schnitte, welche in die Ebene etwas unterhalb des Trochlearis-kerns fallen. Dass die degenerierten Stellen sich auf den Photographien nicht auf derselben Seite befinden, rührt daher, dass die Schnitte nicht gleichmässig auf dieselbe Seite eingelegt sind. Eine Orientierung über die Seite ist aber durch die Lage des Tumors sofort gegeben. Ich habe sie auf den Photographien durch einen Strich bezeichnet. Diese Degeneration ist nicht etwa als ein Kunstprodukt zu betrachten, denn sie ist auf allen Schnitten durch die Brücke gleichmässig vorhanden. Weiter nach unten zu ändern sich die Verhältnisse etwas, es ist weniger die mediale, als die laterale Seite des hinteren Längsbündels von der sekundären Degeneration befallen. Das tritt sehr deutlich auf Figur 12 Tafel IV/V hervor. Es stammt diese Photographie von einem Schnitte innerhalb des Facialis Knies.

Auch im unteren Teile der Medulla oblongata erscheint das hintere Längsbündel rechts deutlich schwächer.

Ich möchte aber bei der in dieser Gegend nur sehr unvollkommen gelungenen Färbung der Schnitte keine bestimmten Angaben über die Lage des degenerierten Bündels machen.

Vergleichen wir die Lage des degenerierten Bündels im vorliegenden Falle mit den Angaben der anderen Autoren, so kann im grossen und ganzen Übereinstimmung konstatiert werden.

Bei dem verhältnismässig geringen Faserausfall können wir annehmen, dass es nicht allzuviele Fasern sind, welche aus den Regionen proximal dem Oculomotoriuskern weiter hinabsteigen.

Wenn wir die Angaben aus der Litteratur und das Ergebnis unserer Studien zusammenfassen, so müssen wir **rein anatomisch** das hintere Längsbündel folgendermassen auffassen:

Das hintere Längsbündel, welches sehr frühzeitig markhaltig wird, besteht aus langen und kurzen Fasern.

Es entsteht proximal in der Höhe des Meynertschen Bündels hauptsächlich aus zwei Teilen. Der eine, mediale Teil wendet sich ventralwärts und bildet im Höhlengrau am Eingang zum Infundibulum eine Kommissur. Der zweite, mehr lateral gelegene Teil breitet sich radienartig über dem nasal-dorsalen Pol des roten Kerns der Haube aus (Stilling, Forel, v. Koelliker, Schnopfhagen, Cramer). Ein beträchtlicher Teil dieser Fasern hat einen lateral gerichteten Zug und kommt mit grösster Wahrscheinlichkeit durch das Feld H_1 und H_2 (Forel, Cramer), nach dem Thalamus opticus und dem Corpus Luysii. Möglicherweise wachsen auch aus dem Corpus geniculatum externum und dem Tractus opticus Fasern auf dem Weg durch die Linsenkernschlinge und das Corpus Luys. oder richtiger an demselben vorbeistreichend diesem Teile des hinteren Längsbündels zu. Ausschliessen lässt sich auf jeden Fall eine solche Beziehung nicht (Meynert, Wernicke, Mayser, Darkschewitsch, Ramón y Cajal, Cramer).

Vom Meynertschen Bündel bis zum Oculomotoriuskern verläuft das Bündel bereits gut geschlossen. (Siehe die Abbildungen.) Auf dem Wege dahin zieht es mit der Hauptmasse seiner Fasern ventral und medial an dem tiefen Kern der hinteren Kommissur (v. Koelliker, Cramer) vorbei und sendet nur einen geringen Fasern-Anteil in diesen Kern und den mehr ventraleren Teil der hinteren Kommissur.

Nach dem Verlassen der Gegend des Oculomotorius- und Trochleariskerns ist das Bündel erheblich stärker; es zieht nun in bekannter Weise kaudalwärts weiter und gelangt, nachdem es in der Acusticusgegend auch wieder erheblich an Fasern zugenommen hat, in die Vorderstranggrundbündel des Rückenmarks (Stilling, Deiters, Gratiolet, Flechsig, Meynert, Forel, Mayser, Edinger, van Gehuchten, Ramón y Cajal, v. Koelliker, Spitzer, Cramer und andere).

Auf diesem langen Wege tritt das hintere Längsbündel in Beziehung zum vorderen Vierhügel (Spitzka, Held, Bechterew, Spitzer, Cramer) und zu fast sämtlichen Hirnnervenkernen. An den Beziehungen zu den Kernen des Oculomotorius, Trochlearis und Abducens ist nicht zu zweifeln (Deiters, Stieda, Wernicke, Edinger, Forel, Mayser, Köppen, Obersteiner, Held, Bechterew, van Gehuchten, Cramer). Auch eine Beziehung zu dem V. und VIII. Nerven muss nach den Untersuchungen von Köppen, Ramón y Cajal, Mahaim und Spitzer als sicher angesehen werden.

Eine Beziehung zum Facialis und Hypoglossus ist mir nach meinen Befunden nicht zweifelhaft. Dagegen fehlt noch ein genauerer Nachweis der Beziehungen zum Glossopharyngeus und Vagus. Eine Beziehung zum Nervus opticus ist auf dem Wege über die primären optischen Centren möglich.

Weiterhin existieren Beziehungen des hinteren Längsbündels zum Bindearm, zur fontaineartigen Haubenkreuzung Meynerts (Held, Cramer), zum roten Kern der Haube und zum Kleinhirn (Köppen, Cramer). Auch findet ein Einstrahlen einzelner Fasern der Fibrae arcuatae in die hinteren Längsbündel statt (Beziehung zur Formatio reticularis). Die beiden hinteren Längsbündel selbst laufen auf dem grössten Teil ihres Verlaufs parallel nebeneinander her, ohne dass zwischen ihnen ein stärkerer Faseraustausch stattfindet. Ein solcher resp. eine ausgesprochene Beziehung zwischen rechtem und linkem hinteren Längsbündel ist möglich durch die nasale Kommissur des hinteren Längsbündels, durch die hintere Kommissur, in der Oculomotoriuskern-Region, dorsal der Bindearmkreuzung, da wo die medialsten und ventralsten Teile der hinteren Längsbündel dicht zusammenstossen, und distal der Pyramidenkreuzung, wo die hinteren Längsbündel an ihren Platz in den Vorderstranggrundbündeln des Rückenmarks rücken. Ausserdem ist es wahrscheinlich, dass zahlreiche vereinzelte Fasern des einen hinteren Längsbündels nach dem der anderen Seite gelangen.

Das hintere Längsbündel führt auch Kollateralen (von Koelliker, Held, van Gehuchten, Ramón y Cajal und andere), welche zum Teil in der Raphe auf die andere Seite übertreten.

Eine Beziehung zu den Hirnnerven ist durch direkte Beziehung zu den Kernen, durch Kollateralen und auch auf die Weise möglich, dass einzelne Fasern der eintretenden Nervenwurzeln auf das hintere Längsbündel übergehen und mit demselben eine Strecke weit weiterziehen, ich nehme an, um zu anderen Kernen zu gelangen. Was den Facialis betrifft, so zeigen meine Präparate deutlich das Abschwenken einzelner Wurzelfasern in die hinteren Längsbündel.

Bei Tieren, und namentlich bei den niederen Tieren, zieht das hintere Längsbündel in den Vordersträngen weit in das Rückenmark hinab.

Wie die Verhältnisse beim Menschen liegen, ist noch nicht mit Sicherheit entschieden. Spitzers Annahme, dass das hintere Längsbündel kaudalwärts schon im Halsmark endige, bedarf noch sehr der Bestätigung; denn ein Befund nach Marchi lässt noch nicht das Gegenteil ausschliessen.

Physiologisch ist zunächst zu bemerken, dass das hintere Längsbündel aufsteigende und absteigende Fasern führt; das ist durch die Fälle von sekundärer Degeneration[1]) und durch die widersprechenden Ergebnisse der Untersuchungen nach Golgi mit Sicherheit anzunehmen (Held, Ramón y Cajal, van Gehuchten, v. Koelliker, Jacowenko, Rosalimo, Samuel, Spitzer, Cramer und andere).

Da das hintere Längsbündel sehr frühzeitig markhaltig wird und namentlich bei den niederen Tieren ausserordentlich stark entwickelt ist, müssen wir annehmen, dass es niederen Reflexen, d. h. mehr automatischen Funktionen als anatomische Grundlage dient.

In der Medulla oblongata und der Brücke verläuft es dorsal in nächster Nähe sämtlicher Gehirnnervenkerne, viel näher beispielsweise als die Schleife; es gelangt durch keine graue Masse, unterbrochen in die Vorderstränge des Rückenmarks

[1]) Einzelne Autoren haben ihr Erstaunen ausgedrückt, dass das hintere Längsbündel so selten degeneriert und daraus den Schluss gezogen, dass es nur kurze Fasern führt. Obschon in letzter Zeit die Beobachtungen sich mehren, kommt allerdings die sekundäre Degeneration des hinteren Längsbündels selten vor. Das rührt aber daher, dass die Herde, welche das hintere Längsbündel zerstören, wenn sie nicht sehr langsam wachsen, bei der Lage der hinteren Längsbündel in der Regel auch dem Leben des betreffenden Individuums sofort ein Ende machen, sodass es zur Entwickelung einer sekundären Degeneration gar nicht kommen kann.

und zieht beim Tier fast bis an das kaudale Ende des Rückenmarks.

Es ermöglicht also, kurz gesagt, eine Beziehung zwischen den Hirnnervenkernen und dem Rückenmark. Die erwähnten Reflexe und automatischen Funktionen müssen also derart sein, dass eine gemeinschaftliche Aktion von den Hirnnerven und vom Rückenmark innervierter Teile des Körpers geleistet wird.

Seit Duval, Laborde und Spitzka haben zahlreiche Autoren immer aufs neue darauf hingewiesen, dass das hintere Längsbündel die anatomische Grundlage für eine optische und und akustische Reflexbahn sei, dass es die Augenmuskelnervenkerne verknüpft und eine konjugierte Bewegung der Kopfhalter und -dreher mit den Augen ermöglicht (van Gehuchten, Held, Mohaim, Ramón y Cajal, v. Bechterew, Samuel u. a.).

Spitzers Fall macht auch in seinen klinischen Erscheinungen, auf die ich hier nicht genauer eingehen kann, diese Funktion des hinteren Längsbündels noch weiter fast zur Gewissheit.

Alle Verbindungen, welche zu diesen Reflexleistungen notwendig sind, sind durch das hintere Längsbündel gegeben. Die Verbindung der Augenmuskelnervenkerne untereinander und mit denen der Kopfdreher und -halter, die Verbindung dieser mit den Acusticuskernen und auch eine Verbindung des Acusticus mit dem Opticus (Acusticus, hinteres Längsbündel, primäre Opticus-Centren, spec. vorderer Vierhügel, Opticus).

Eine gemeinschaftliche Thätigkeit beider hinterer Längsbündel, d. h. eine Übertragung auf die Kerne der anderen Seite ist möglich durch die nasale Kommissur der hinteren Längsbündel, durch die hintere Kommissur, wahrscheinlich auch durch kreuzende Fasern in der Oculomotoriuskern-Region, durch

den Austausch einzelner Fasern auf dem ganzen Wege, durch eine kommissurartige Kreuzung unterhalb der Pyramidenkreuzung und durch auf die andere Seite übertretende Fasern und Kollateralen.

Da das hintere Längsbündel sich ausserordentlich frühzeitig mit Mark umkleidet, also sicher zur Zeit der Geburt schon gut funktionsfähig ist, wäre in Betracht zu ziehen, ob nicht eine direkt nach der Geburt sehr wichtige Reflexbewegung, welche ebenfalls eine gemeinschaftliche Aktion von Gehirn- und Rückenmarksnerven erfordert, ich meine die Saugbewegungen, von der Intaktheit des hinteren Längsbündels abhängig ist.

Ich kann hier nicht auf die gesamte Litteratur der Physiologie und Anatomie der Saugbewegungen eingehen, und will nur im Anschluss an eine Arbeit von Basch[1]) feststellen, dass bei dem Saugreflex der sensible Ast des Trigeminus und als motorische Nerven der Facialis, Hypoglossus und motorische Trigeminus in Betracht kommen. Die Kerne dieser Nerven liegen über eine verhältnismässig weite Strecke in der Medulla oblongata verteilt, ihre gemeinsame Thätigkeit wird durch das hintere Längsbündel vermittelt, ausserdem kommt aber in Betracht, dass auch die das Schlucken und Atmen und also auch die die betreffenden Muskeln innervierenden Nerven in einer gewissen Beziehung zum Saugreflex stehen. Eine centrale Verbindung dieser in die Medulla oblongata und im Rückenmark entspringenden Nerven ist beim Neugeborenen kaum anders denkbar als durch das bereits vollständig ausgebildete hintere Längsbündel. Damit im Einklang stehen auch der Verlust des Saugreflexes bei einer Läsion am Boden der Rautengrube, denn in erster Linie werden durch eine solche Verletzung immer die direkt unter dem Ependym liegenden hinteren Längsbündel

[1]) Karl Basch, die centrale Innervation der Saugbewegungen. Prag. med. Wochenschr. 1894. Nr. 5 und 6.

getroffen, und erst in zweiter Linie kommen in Betracht die Nervenkerne, welche meist durch eine solche experimentelle Läsion nur zum Teil zerstört werden.

In entsprechenden Fällen wird man klinisch darauf achten müssen, ob nicht der Saugreflex erloschen ist.

Zum Schlusse spreche ich Herrn Kollegen Stamm, welcher mich bei Herstellung der Serien wesentlich unterstützt hat und und die Liebenswürdigkeit hatte, für mich eine grosse Zahl von Photographien anzufertigen, meinen besten Dank aus.

Erklärung der Abbildungen auf den Tafeln IV/VII.

I. Tafel IV/V.

Fig. 1. Schnitt 60 der Serie A. a. nach dem Oculomotoriuskern und dem vorderen Vierhügel umschlagende Fasern.

Fig. 6. Schnitt 18 der Serie k. Trochleariskern.

Fig. 8. Schnitt 26 der Horizontalserie R. VII. Horizontaler Ast des Facialis. HL. Hinteres Längsbündel.

Fig. 9 u. 13. Schnitte durch die Brücke des Falles von sekundärer Degeneration des hinteren Längsbündels. S. Tuberkel.

Fig. 10, 11, 12. Schnitte durch die Brücke und Medulla oblongata des Falles von sekundärer Degeneration des hinteren Längsbündels. Bei A. der degenerierte Teil des Bündels.

II. Tafel VI/VII.

Fig. 2. Schnitt C. IV. 2. der Serie G. M. B. Meynertsches Bündel. H. L. Hinteres Längsbündel.

Fig. 3. Schnitt 106. der Serie k. H. L. Hinteres Längsbündel. K. H. C. Kern der hinteren Kommissur. F. Fasern aus dem Kern der hinteren Kommissur zur hinteren Kommissur.

Fig. 4. Schnitt 100 der Serie k. Bezeichnung wie bei Fig. 3. III. Wurzelfaser des Oculomotorius. K. III. Oculomotoriuskern.

Eig. 5. Schnitt 104 der Sagittalserie A. H. L. Hinteres Längsbündel. VI. Wurzelfasern des Abducens. K. VI. Abducenskern. Faser des hinteren Längsbündels zum Abducenskern.

Fig. 7 wie Fig. 8 der Tafel IV/V.

Fig. 8. Schnitt 20 der Serie E. (8monatlicher Fötus. D. V. Dorsaler Teil des Vorderhirngrundbündels. S. Sensible Kreuzung.

Die Photographien sind sämmtlich mit Winkels Fluoritsystemen hergestellt.

DAS

NEUE ANATOMISCHE INSTITUT

IN

BERN.

VON

H. STRASSER,
BERN.

Hierzu 3 Tafeln VIII/X und 8 Abbildungen im Texte.

Der Beschreibung unserer neuen Anstalt und ihrer Einrichtung möchte ich einige Bemerkungen zur Geschichte der anatomischen Wissenschaft in Bern voraussenden[1]). Bekanntlich hat man nordwärts von den Alpen erst im 16. Jahrhundert ab und zu menschliche Leichname zum Zwecke anatomischer Demonstrationen zergliedert. Strassburg hatte seine erste „Anatomie" 1517, Löwen 1518, Wittenberg 1526, Basel 1531. Ob in Bern im 16. Jahrhundert schon eine „Anatomie" stattfand, habe ich nicht ermitteln können. Von dem Berner Stadtarzte Wilhelm Fabricius Hildanus, dessen Leben und Wirken mein geehrter Kollege Prof. P. Müller in einer Rektoratsrede (Leipzig, J. B. Hirschfeld 1883) in trefflicher Weise geschildert hat, erfahren wir, dass er nach mehrmaligem vorübergehenden Aufenthalt in Lausanne (1596—1698, 1600—1602 und 1611—1614) von 1614 an bis zu seinem Tode (1634) in Bern ansässig war und dass er unermüdlich den Chirurgen die Anatomie als Fundament ihres Studiums empfohlen hat.

Vor wenig Jahren fand man in einem alten, in der Berner Hochschule aufbewahrten Schranke, zu welchem ein Schlüssel nicht aufzutreiben war und welchen endlich der damalige Rektor Prof. Hagen durch den Schlosser öffnen liess, verschiedene

[1]) Bei der Ermittelung der folgenden historischen Daten ist mir der Berner Staatsarchivar Herr Dr. Türler, in zuvorkommendster Weise behülflich gewesen.

Aufschriften, eine solche zum Andenken Vesals und eine andere, welche bezeugte, dass hier ein Skelet verwahrt war, welches Hildanus in Lausanne aus einem menschlichen Körper hergestellt und 1624 in Bern aufgerichtet hat.

In den Akten von 1668 über die Neuorganisation des Inselspitals (das 1354 von der Frau Seiler gestiftet, 1528 in ein aufgehobenes Nonnenkloster verlegt und von nun an nach den „Inselschwestern" genannt war), ist von einer „Anatomeystuben" die Rede. Wahrscheinlich hatten die „Operatoren" am Inselspital Pflicht und Gelegenheit, anatomische Sektionen und Demonstrationen auszuführen, wie 1733 vom Operator Haeberlin ausdrücklich bemerkt wird. Im Jahre 1734 beauftragte der Rat der Stadt Bern das „Inselkollegium" festzustellen, welche Ordnungen und Gepflogenheiten bezüglich der Dissektion von Totenkörpern in der Insel bis dato üblich gewesen. Dies geschah infolge eines vom Inselkollegium unterstützten Gesuches des Herrn Doktor Hallers und des Herrn Operatoren Haeberlins um Zuteilung von Leichnamen[1]).

Dem Gesuche Haeberlins und Hallers wurde am 11. Februar 1734 von den Räten willfahrt. BauwH. = Bauherr Mutach, wurde aufgefordert, zu diesem Zwecke das erforderliche „Logement" im alten oberen Spitalhaus oder anderswo zuzurichten.

1) Im Polizeibuch Nr. 11 dieses Jahres finden wir darüber folgenden „Zedel an M. Hw. HH. des Collegij Insulanij wegen Anathomierung der im Schallenwerk (Zuchthaus) sterbenden Persohnen". Ihre gn. HH. (Räte) habend schon bereits zu verschiedenen Mahlen für gut und nützlich angesehen, wenn zu Erkennung allerhand Krankheit von Zeit zu Zeit Collegia anathomica gehalten und selbige fleissig frequentirt wurden. Derowegen Ihr gn. H. auf dissmaliges Nachwerben H. Doctoren Hallers wie auch H. Operatoren Haeberlins erkannt, dass so lang es M. gn. H. gefallen wird, Ihnen conjunctim oder separatim, jeh nachdehm Sy sich unter einanderen werden vergleichen können, bewilliget syn solle, von denen sterbenden Schallenleuthen Cörper erheben und an dem von M. Hw. Bauw HH. Ihnen, jedoch aussert der Insel (zu) verzeigenden und zu rüstenden Ort zergliedern zu können u. s. w.

Die Konzession ansehend die Demonstrationes anathomicae wurde 1739 auch auf Dr. Ritters Sohn und auf andere Burger, „so harin genugsame Capacitet haben" ausgedehnt.

Als Ort für diese anatomischen Demonstrationen wurde schliesslich die „Hohe Liebe", ein Lazarett oder Seuchenhaus auf der grossen Schanze, an der Stelle, wo jetzt das tellurische Observatorium sich befindet, auserwählt und zur Einrichtung des Lokals wurde am 13. Dezember 1734 ein Kredit von 120 Kronen bewilligt.

So ist die Gründung eines anatomischen Theaters in Bern an den Namen Albrecht von Hallers geknüpft.

Haller war[1]) im Jahre 1728 von Leyden, wo er von Ruysch, Boerhave und Albinus mächtige Anregung empfangen hatte, über London und Paris nach Bern zurückgekehrt, um alsbald darauf, im folgenden Winter in Basel als Vertreter von Mieg gegen 70 anatomische Demonstrationen zu leiten. 1729 ist er dann nach Bern übergesiedelt und 1733 hat er seine Schrift: de musculis diaphragmatis geschrieben. Er eröffnete das neue anatomische Theater am 21. Februar 1735 mit der Rede „De utilitate anatomiae pro relevandis systematibus practicis falsis" (com. litt. Noric. 1735, 107). „Von der Freundlichkeit, mit welcher Haller bei diesem Unterrichte die Schätze seiner Gelehrsamkeit seinen Schülern mitteilte, hat Joh. Jak. Ritter in seiner Autobiographie (Börner I, 122 ff.) rühmendes Zeugnis abgelegt; für die wissenschaftlichen Erfolge von Hallers Thätigkeit aber sprach seine, durch die Sektion einer Missgeburt hervorgerufene Abhandlung „de foetu bicipiti", welche Haller seinem Freunde Altmann zur Veröffentlichung in der neugegründeten Zeitschrift „Tempe Helvetica" (I. 48) übergab, und welche weithin in wissenschaftlichen Kreisen den medizinischen Scharfsinn wie den philosophischen und religiösen Geist des jungen Anatomen verkündete (Zimmermann 120)."

Haller hatte schliesslich (1734), nachdem eine frühere Bewerbung erfolglos gewesen war, die Stelle eines Stadtarztes

[1]) S. dessen Biographie von L. Hirzel.

bekommen, mit einem Gehalte von 100 Kronen. Die anatomischen Lehrstunden musste er unentgeltlich halten. Ins Jahr 1734 fällt seine Berufung nach Göttingen, erst 1753 kehrte er wieder nach Bern zurück, um dort das Amt eines „Rathausammann" anzutreten und bis zu seinem Tode zu bekleiden. Seine frühere anatomische Thätigkeit scheint er in der alten Weise nicht wieder aufgenommen zu haben. Das von ihm gegründete anatomische Theater war schon 1745 wieder eingegangen (Zimmermann 192).

Das Seuchenlazaret zur „Hohen Liebe" wurde in den 60er Jahren niedergerissen. Es scheint aber im Inselspital, das 1734—1742 an der Stelle des jetzigen östlichen Flügels des Bundesrathauses neu und stattlich erbaut worden war, ein Anatomiesaal eingerichtet worden zu sein. Im Jahre 1798, bei der Gründung des „medizinischen Instituts," war dasselbe freilich schon wieder für andere Zwecke (Apotheke des Militärspitals) benutzt und nicht mehr für den ursprünglichen Zweck frei zu bekommen.

In das Ende des 18. Jahrhunderts fallen die ersten Anläufe zur Gründung einer besonderen medizinischen Lehranstalt in Bern. 1788 wurde für Tissot ein medizinischer Lehrstuhl errichtet. Gleich nach dem Einbruch der Franzosen und dem Sturz des alten Regimentes 1798 that sich eine „medizinische Gesellschaft" zusammen und gründete das „medizinische Institut". Der 1798 konstituierte bernische Erziehungsrat und der weitblickende Minister des Innern Stapffer unterstützten diese Bestrebungen soweit möglich. Die Verwaltungskammer erliess unter Genehmigung des Ministers am 30. Juni 1799 genaue Verordnungen in betreff der für den anatomischen Unterricht etc. zu benutzenden Totenkörper (s. Manual der Verwaltungskammer).

Schon im Winter 1798/99 begannen die Vorlesungen am medizinischen Institut und konnte ein Zimmer im kurz zuvor

neu erbauten stattlichen „grossen Spital“ (Burgerspital) zu den anatomischen Demonstrationen benutzt werden; ebenso geschah es in den folgenden Wintern. Über ein Gesuch des Apothekers Morel (Januar 1799) an die Verwaltungskammer, um diese zu veranlassen, für Heizung des anatomischen Theaters zu sorgen, wurde zur Tagesordnung geschritten. Ein erneutes gleichlautendes Gesuch der medizinischen Gesellschaft (Dezember 1799) musste wegen Mangel an Fonds abschlägig beschieden werden. Das medizinische Institut wurde in der Folge der 1802 vom Staate begründeten Akademie einverleibt. Unter den notwendigen Subsidiäranstalten der Akademie wurde von Anfang an eine „Anatomie“ aufgeführt. Im Jahre 1805 stellte die akademische Kuratel das Projekt auf, das Gartenhaus des damaligen Mädchenwaisenhauses an der „Spychergasse“, (siehe Fig. 2) wo jetzt naturhistorisches Museum und städtisches Gymnasium zusammengrenzen, zu anatomischen Zwecken zu benutzen. Der Stadtrat gab am 17. Juni dazu seine Zustimmung. 1806 wurde eine Anatomische Bleiche, „zur Vorbereitung sowohl der chirurgischen als der veterinärischen Präparationen des hiesigen anatomischen Theaters“ eingerichtet. Prof. Grunert junior hatte dazu als eine passende Lokalität die von dem medizinischen Institut bereits zu diesem Zwecke besetzten untersten Gewölbe im sog. Pechturm[1]) (den man noch jetzt von der Eisenbahnbrücke aus unten an der Aare sich erheben sieht) ausfindig gemacht. Der grosse Rat gestattete die Benutzung des Zugangs durch die „Litze“ (d. h. den Wehrgang an der Stadtmauer) und bewilligte 230 Frs. zur Herstellung einer auch im Winter praktikabeln Treppe. Der kleine Rat aber spendete 132 Frs. zur Herstellung der „Schwelle“ und der Weidenpflanzungen am Turm, gegen die Aare hin.

[1]) Über die alten Türme Berns siehe den Aufsatz des Staatsarchivars Dr. Türler im Berner Taschenbuch von 1896.

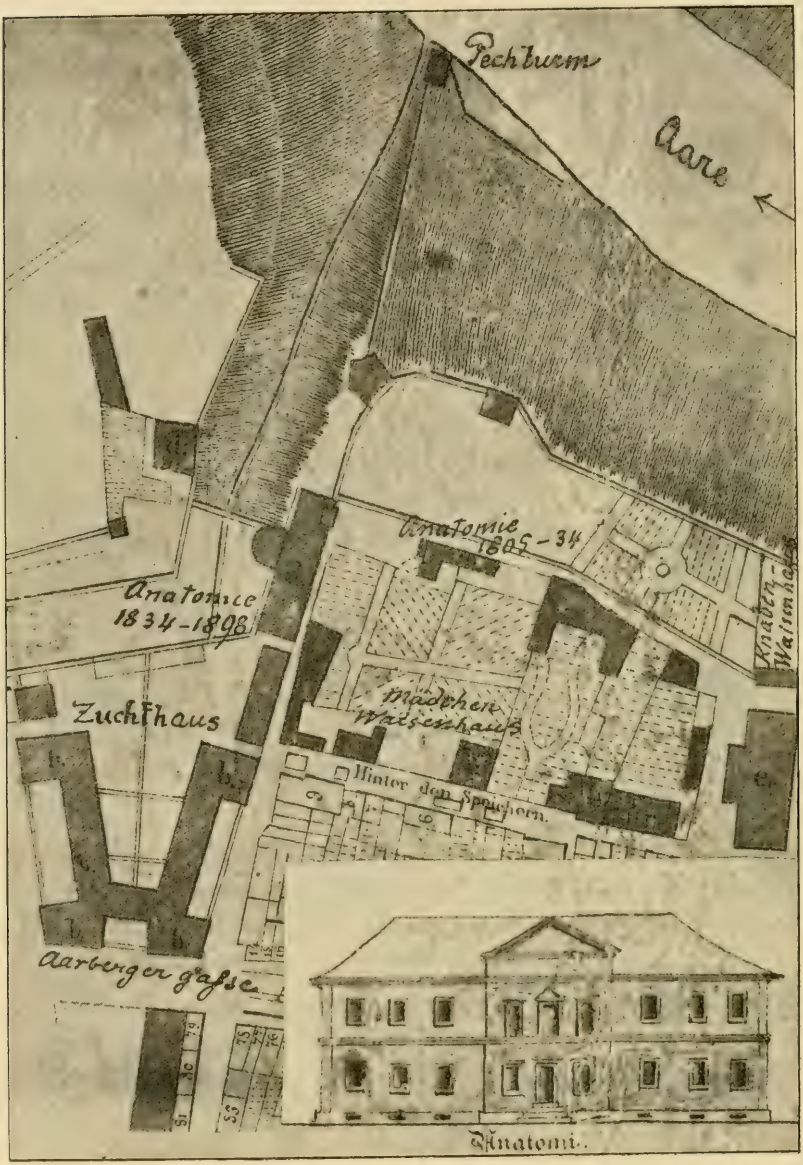

Fig. 2.
Nach dem „Grundriss der Stadt Bern von Oppikofer 1836."

Im Jahre 1818 wird die Verlegung der Anatomie, des Tierspitals und der chemischen Apparate, die in einem zum Mädchenwaisenhaus gehörigen Gebäude untergebracht sind, ernstlicher ins Auge gefasst. 1824 ist die Verlegung des Tierspitals nach der „Enge" perfekt geworden; 1832 erfolgt die förmliche Kündigung der immer noch für die Anatomie benutzten alten Räume seitens der Stadt. Am 10. Februar 1833 schlägt das Baudepartement für die Anatomie einen Platz an der Ringmauer vor, mit Inbegriff eines alten Turms, in welchem Munition und Militärgerätschaften aufbewahrt wurden, und nach Erledigung des Einspruchs der Militärdirektion wird endlich am 12. Juli 1833 vom grossen Rate der Neubau einer Anatomie an dieser Stelle, im Alignement des Zuchthauses, mit einem Kostenaufwand von 24—30 000 Frs. beschlossen. Bericht und Antrag bezüglich der inneren Einrichtung sollen später eingereicht werden.

Der Neubau der Anatomie fiel zusammen mit der Erweiterung der Berner Akademie zu einer Hochschule. Die Universität wurde am 15. November 1834 feierlich eröffnet und ungefähr gleichzeitig damit wurde auch die neue Anatomie bezogen, ein für damalige Zeit und Bedürfnisse recht stattlicher Bau (s. Fig. 2), der von nun an bis Ende 1897 der menschlichen Anatomie, aber auch bis 1895 der Veterinäranatomie und bis 1889 der Physiologie als Heimstätte gedient hat.

Als erster Lehrer der Anatomie wirkte Thiele von 1834 bis 1853. Die Physiologie war durch den schon 1831 berufenen von Mohl bis 1836 und darauf durch Valentin vertreten. Nach dem Tode Thieles lehrte Valentin für einige Jahre auch die Anatomie; 1863 aber wurde der Lehrstuhl für Anatomie und vergleichende Anatomie definitiv wieder abgetrennt und durch Aeby besetzt, nachdem vorübergehend Schiff als Prof. extraord. die vergleichende Anatomie vertreten hatte. Auf Aeby, der nach Prag übersiedelte, folgte Gasser (von 1884 bis 1887), und als dieser nach Marburg berufen war, erhielt der

Schreiber des vorliegenden Berichtes den ehrenvollen Auftrag, das Fach der gesamten Anatomie in seiner Heimat zu vertreten.

Als Prosektor der Anatomie wirkte während vielen Jahren der verdiente Gerber, beiläufig gesagt der erste Erfinder der Daguerrotypie[1]). Die Prosektur bestand eine Zeitlang auch noch unter Aeby, ging aber unter diesem ein. Sie wurde erst Ende 1891 wieder eingerichtet (Bannwarth bis 1894, von da an K. W. Zimmermann). Seit Herbst 1898, nach dem Bezuge der neuen Anatomischen Anstalt, ist die Stelle mit dem Extraordinariat verbunden.

Als Physiologen haben in der alten Anatomie gewirkt und gehaust, wie schon erwähnt, von Mohl bis 1836, und nach ihm Valentin. Letzterer trat 1881 wegen Krankheit zurück. An seine Stelle wurde Grützner aus Breslau berufen, und nach dessen Wegzug nach Tübingen 1884 Kronecker.

In dem 1834 errichteten Anatomiegebäude (Fig. 2) waren also fast die ganze Zeit über drei verschiedene Institute untergebracht: Das Parterre und die schönen Kellerräume waren für die Veterinäranatomie, das physiologische Institut und die Abwartwohnungen in Beschlag genommen. Auf den Hörsaal und die Arbeitszimmer kamen bei der Veterinäranatomie ca. 130, bei der Physiologie kaum 100 qm Grundfläche. Ein kleiner Hof am Nordende des Baues diente zur Unterbringung der physiologischen

[1]) Gerber war schon von 1819 an Prosektor der menschlichen und Veterinäranatomie. Im Jahre 1834 wurde er zum Professor der Tieranatomie ernannt, welche Stelle er bis 1869 inne hatte. Zugleich blieb er Prosektor der menschlichen Anatomie. 1869 wurde die Tiermedizin von der Hochschule abgetrennt, die alten Professoren wurden pensioniert und eine Tierarzneischule wurde gegründet. An dieser wirkten als Lehrer der Anatomie und zugleich der Physiologie Metzdorf von 1869—1876, Bugnion von 1876—1878, Hartmann von 1878—1882, und im Jahre 1883 interimistisch Berdez und Guillebeau. Der physiologische Unterricht wurde in der Folge wieder vom Professor der medizinischen Fakultät erteilt. Das Lehramt der Veterinäranatomie wurde von 1883 an durch Flesch vertreten und von 1889 an bis heute durch O. Rubeli.

Versuchstiere. In einem ebenso kleinen Hofe am Südende befanden sich die Aborte und wurde die Leichenreinigung vorgenommen. Ein vom Parterre aus zugänglicher dunkler Raum im alten Turm wurde als Leichenkeller der menschlichen Anatomie benutzt, während darüber im I. Stock (gegen 60 qm Grundfläche) ein Anatomiehörsaal nicht unzweckmässig eingerichtet war. Der Menschenanatomie diente sodann auch der übrige Teil des ersten Stockes (Sammlungsraum 170 qm, Präpariersaal nach der 1888 erfolgten Einverleibung eines Teiles des Treppenhauses 90 qm, Abräumkammer und Injektionsraum 40 qm, alle übrigen Arbeitsräume für Professor, Assistenten etc. 40 qm!). Mit der Steigerung der Ansprüche an den medizinischen Unterricht und mit der Zunahme der Frequenz, die sich namentlich in den 80er Jahren bemerkbar machte — im Jahre 1889 wurde ein Maximum von 133 Präparanten erreicht — musste die Beengung im Raum und die Mangelhaftigkeit der Einrichtung unerträglich werden. Durch den Vorbau des naturhistorischen Museums hatten sich auch die Beleuchtungsverhältnisse in bedenklicher Weise verschlimmert. Im Herbste 1889 wurde zwar das physiologische Institut in die ehemalige Blindenanstalt jenseits der Aare verlegt; dies führte aber, wegen der weiten Entfernung von den übrigen Instituten zu den grössten Unzuträglichkeiten. Die Notwendigkeit eines Neubaues der Tierarzneischule mit eigenem anatomischen Institut und andererseits die Notwendigkeit der Erstellung neuer Institute für menschliche Anatomie und Physiologie in der Nähe der übrigen medizinischen Anstalten musste schliesslich allgemein anerkannt werden. Im Sommer 1890 durften diesbezügliche Programme und Pläne aufgestellt werden. Am 24. November des gleichen Jahres bewilligte der grosse Rat die notwendigen Kredite für die Institute der Tierarzneischule, im März des folgenden Jahres diejenigen für das physiologische Institut. Die Einigung über den Plan für das anatomische Institut erfolgte technischer Fragen wegen erst

im April 1891. Mittlerweile aber waren die Verhältnisse der Staatsfinanzen ungünstiger geworden, sodass der Neubau der Anatomie verschoben werden musste. Erst dem verdienten Baudirektor Marti gelang es, das Anatomieprojekt so glücklich mit demjenigen der Verlegung des Zuchthauses und des Neubaues eines Untersuchungsgefängnisses und Justizgebäudes zu vereinigen, dass der grosse Rat am 27. Dezember 1895 den für die neue Anatomie erforderlichen Kredit von 450000 Frs. bewilligte[1]). Der Bau wurde im Frühjahre 1896 begonnen und rasch gefördert. Im August 1897 bewilligte der grosse Rat einen weiteren Kredit von 50000 Frs. für das Mobiliar der Anatomie (ohne Instrumente und Lehrmittel) und bereits zu Anfang des Wintersemesters des gleichen Jahres war die Einrichtung soweit gefördert, dass der Präpariersaal und die für die Leichenbesorgung notwendigen Räume am 10. November bezogen werden konnten. In den übrigen Räumen nahmen die Bau- und Einrichtungsarbeiten ruhig ihren Fortgang. Ein vielleicht nicht einmal notwendiger Konflikt entstand nur aus Anlass der Verrechnung der Heizungs- und Beleuchtungskosten zwischen Bau- und Hochschulverwaltung. Ein ähnlicher successiver Bezug der neuen Anstalt ist auch anderwärts, z. B. bei der neuen Anatomie in Würzburg praktiziert worden. Nach Neujahr wurde auch das neue Auditorium in Gebrauch genommen. Im Februar war die alte Anatomie vollständig geräumt und konnte man mit dem Abbruch derselben beginnen.

In der Folge erlitten dann freilich die Einrichtungsarbeiten im neuen Institut eine unliebsame Verzögerung auf deren Gründe ich hier nicht näher eintreten will. Man darf wohl die Hoffnung hegen, dass schliesslich nach so grossen Opfern auch noch die zur Anschaffung von Instrumenten und Lehrmitteln erforder-

1) Nachdem im Interesse der Verminderung der Bausumme um 50000 Frs. eine erhebliche Reduktion der Dimensionen des Projektes hatte stattfinden müssen.

lichen Summen werden bewilligt werden. Dann erst wird der, wie ich glaube in Plan und Ausführung wohlgelungene Bau in vollkommener Weise zur Förderung des anatomischen Studiums und der anatomischen wissenschaftlichen Arbeit ausgenutzt werden können.

Wenn ich es im folgenden unternehme, über die Einrichtung des jüngsten der anatomischen Institute Genaueres zu berichten, so geschieht dies aus einem doppelten Grunde. In erster Linie liegt mir daran zu zeigen, dass hier mit den uns bis jetzt zur Verfügung gestellten Mitteln Brauchbares geschaffen worden ist. Zweitens hoffe ich, dass ein solcher Bericht diesem und jenem Fachkollegen von Interesse und Nutzen sein kann. Die zweckmässige Ausgestaltung und Verbesserung unserer anatomischen Institute ist ja eine Sache, in welcher ein Fortschritt möglich ist, und in welcher der Folgende von seinen Vorgängern lernen kann und soll. Zahlreiche Kollegen haben mich bei den Vorstudien zum Neubau durch Belehrung, Rat und That in freundlichster Weise unterstützt. Mögen sie alle in der ausführlichen Erörterung des Resultates der eigenen Bemühungen ein Zeichen meiner Dankbarkeit erblicken.

Ganz besonders verpflichtet fühle ich mich den Herren Stöhr (damals) in Zürich, Kollmann in Basel, Wiedersheim in Freiburg i. Br., Schwalbe und Pfitzner in Strassburg, von Koelliker in Würzburg, Flemming in Kiel, dem verstorbenen Kollegen von Brunn in Rostock, den Herren Waldeyer, O. Hertwig und Möbius in Berlin, Roux in Innsbruck und Halle, Rabl und Steffal in Prag, Stieda und Zander in Königsberg, von Toldt in Wien, Hochstetter in Innsbruck, sowie Herrn Turner in Edinburgh. Sie alle haben uns einen

genaueren Einblick in ihre Institute ermöglicht, oder Pläne und Angaben über dieselben zugestellt.

Ein Kränzlein der Anerkennung möchte ich bei dieser Gelegenheit dem leitenden Architekten, Herrn Kantonsbaumeister Stempkowski, winden. Er hat den Ideen des Professors Gestalt und Körper gegeben. Die glückliche Verbindung des Vorder- und Hinterbaues der Anatomie durch einen Mittelbau ist sein Verdienst; für die Durchführung des Baues, welche bei Vermeidung allen Prunkes würdig und gediegen ist, gebührt ihm volles Lob.

Die neue Anatomie besteht (s. Taf. VIII/X):

1. aus einem Vorderbau von 55 m Länge und ca. 10 m Tiefe, der an der von NO. nach SW. laufenden Bühlstrasse gelegen ist;

2. aus zwei Seitenflügeln, die sich hinter den Enden des Vorderbaues in einer Breite von je 9—10 m 22 m weit nach rückwärts erstrecken;

3. aus einem Hinterbau, welcher zwischen die hinteren Enden der beiden Seitenflügel eingeschaltet ist, und

4. aus einem mittleren Verbindungsbau in der Achse des Gebäudes, der zwei Höfe voneinander scheidet.

Nur der Vorderbau hat über dem Hauptgeschoss einen ersten Stock und darüber geräumige Estriche.

Die Höhe der Räume beträgt im Vorder- und Hinterbau des Hauptgeschosses 4 m, in den Seitenflügeln 4,90 m, im ersten Stock 4,50 m, in den Lokalitäten des Souterrain 3 m.

Das Obergeschoss des Vorderbaues (Taf. VIII) ist wesentlich für die Sammlung bestimmt. In dem mittleren der drei grossen Sammlungsräume ist die vergleichend-anatomische Trockensammlung, die im wesentlichen aus Skeletten besteht und von Prof. Aeby stammt, untergebracht. Im Nordende des Ober-

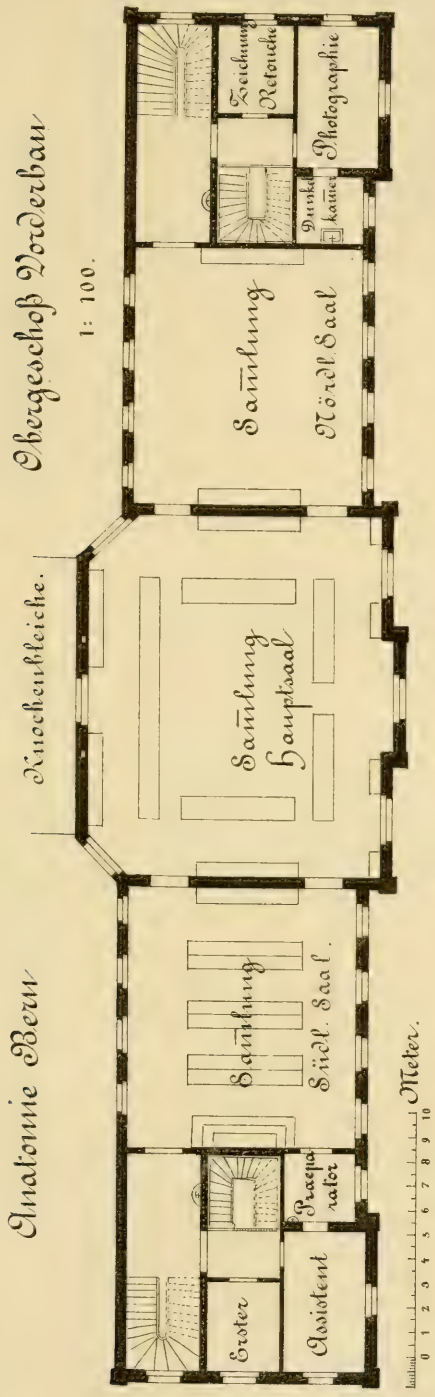

Verlag von J. F. Bergmann, Wiesbaden.

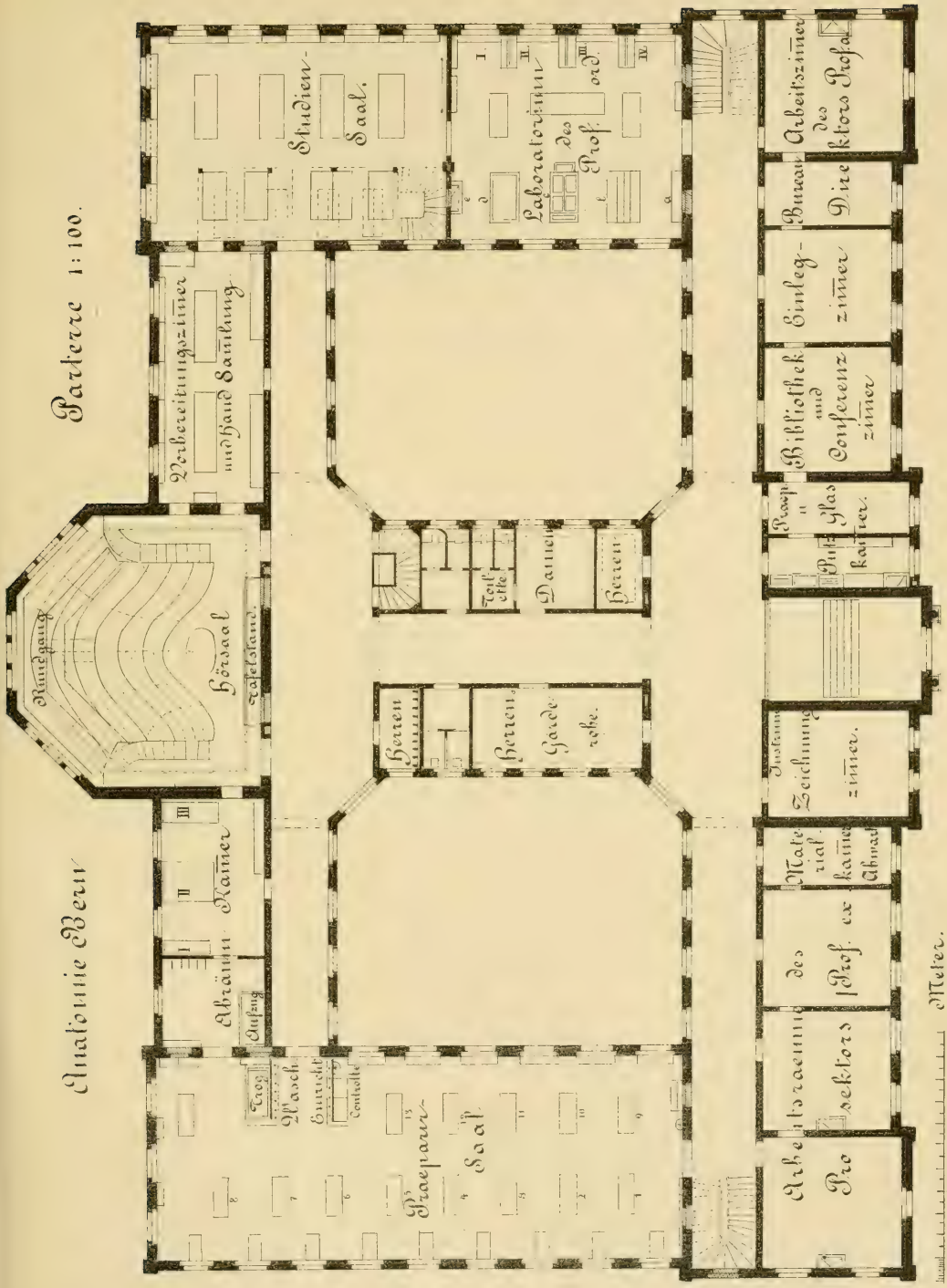

Verlag von J. F. Bergmann, Wiesbaden.

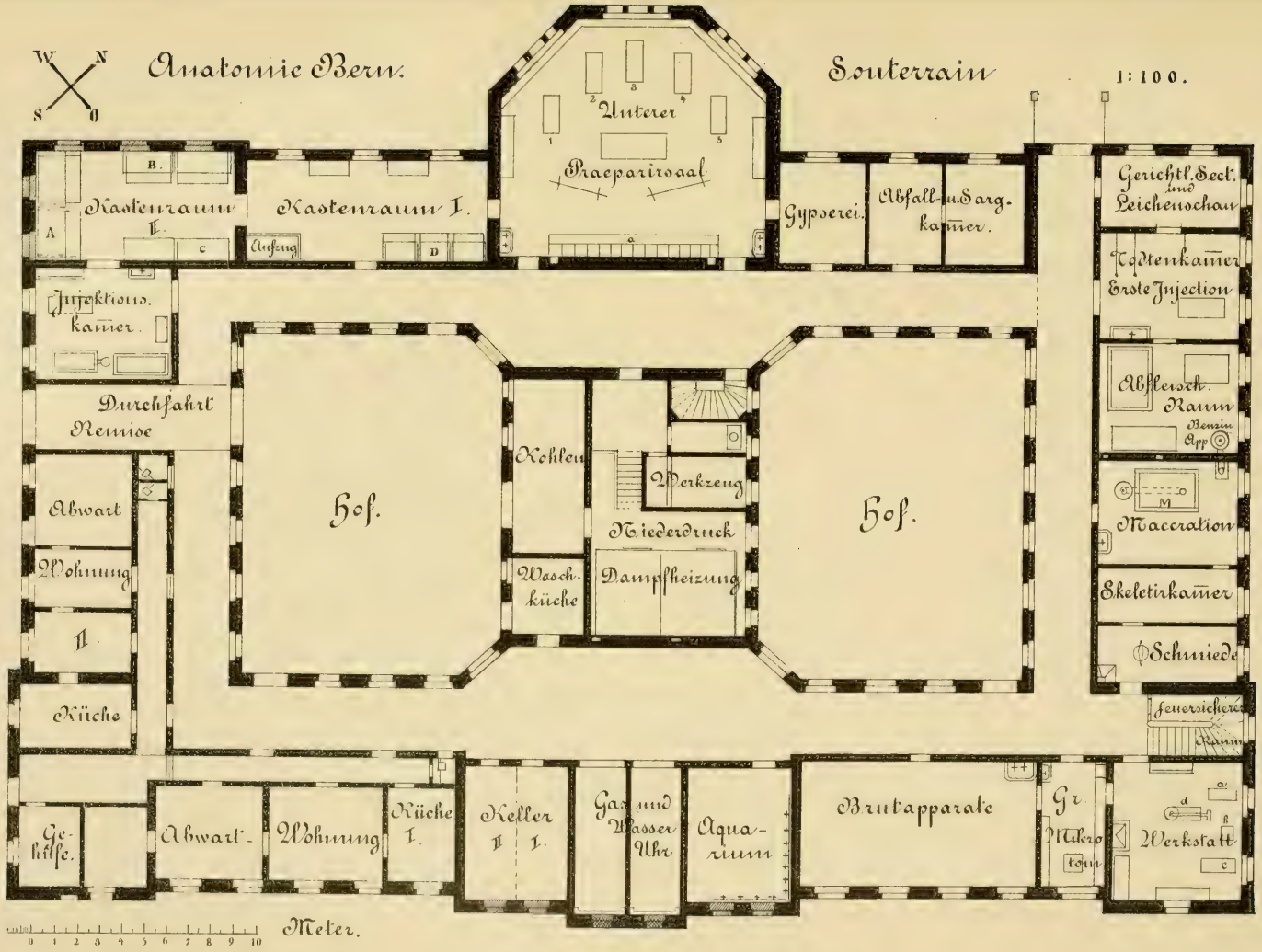

Verlag von J. F. Bergmann, Wiesbaden.

geschosses sind drei kleine Räume für Photographie und Zeichner reserviert. Die entsprechenden kleinen Räume am Südende sind dem Präparator und dem I. Assistenten zugewiesen.

Parterre (Taf. IX).

Der Grundriss des Ganzen ist so gross genommen, dass die von den Studierenden und von dem Lehrpersonal hauptsächlich benutzten Arbeitsräume alle im Hauptgeschoss Platz finden. Durch ein einfach dekoriertes Atrium und über einige Stufen gelangt man in den erweiterten Mittelraum des vorderen Längskorridores, welcher sich beiderseits bis zu den Enden des Vorderbaues erstreckt; daselbst gelangt man je über eine Treppe in den ersten Stock; am Nordende führt eine Treppe auch zum Souterrain. Am Nordende des vorderen Längskorridors ist sodann der Zugang zum Laboratorium des Ordinarius gelegen, am Südende findet sich der vordere Eingang zum Präpariersaal. Strassenwärts vom Längskorridor liegen im Vorderbau vom Haupteingang nach rechts hin: Putz- und Glaskammer (letztere zugleich Präparierkabinet), Bibliothek, Einlegzimmer, Empfangs- und Arbeitszimmer des Direktors; vom Eingang aus nach links hin: Zeichnungszimmer (zugleich für Instrumente) und Materialkammer, sowie die Arbeitsräume des Prosektors (Prof. extraord.).

Durch den Mittelbau führt in der Achse des Gebäudes ein Verbindungsgang zum erweiterten mittleren Teil des hinteren Längskorridors und zum Auditorium. Am Ende des hinteren Korridores links ist der zweite Eingang zum Präpariersaal gelegen; rechts gelangt man zum Studiersaal im nördlichen Seitenflügel. Aus dem hinteren Vestibule führt eine zweite Treppe zum Souterrain (zum unteren Präpariersaal etc.).

Zu beiden Seiten des Mittelganges finden sich in einer relativ isolierten und für die Ventilation sehr günstigen Lage die Garderoben und Aborte. Der Mittelgang hat ein Oberlicht, die Längskorridore und Vestibules erhalten von der Hofseite her reichliches Licht.

Der Präpariersaal nimmt die ganze Länge des südlichen Seitenflügels ein. Getrennt vom Präpariersaal, aber dicht neben demselben, zwischen ihm und dem Auditorium, ist die Abräumkammer eingeschaltet. Hier mündet der hydraulische Aufzug aus den Kastenräumen des Souterrain, und sind die Abräumschränke untergebracht, die noch genauer beschrieben werden sollen. Auf der anderen Seite des Hörsaales, zwischen ihm und dem Studiensaal, liegt das Vorbereitungszimmer; hier und im Studiensaal ist die Vorlesungs- und Lernsammlung untergebracht. Die ganze Sammlung ist, wie man sieht, getrennt in eine Hauptsammlung (im Obergeschoss des Vorderbaues) und in eine sich stark abnützende und mit der Zeit zu erneuernde Handsammlung, welche die wichtigsten Präparate und Modelle enthält, die in den Vorlesungen und im Studiensaal gebraucht werden. Die grösseren, feuchten Präparate, die in den Vorlesungen und zum Repetieren benutzt werden, sind im Souterrain (unterer Präpariersaal und anstossender Kastenraum) in Kasten untergebracht. Die Repetitionen und Demonstrationen an diesen Präparaten finden, soweit möglich, im unteren Präpariersaal statt. Später einmal werden auch die geräumigen Korridore zur Aufstellung von Schaupräparaten benützt werden können. Die grösseren Zeichnungen für die Vorlesungen sind unter den Sitzreihen des Hörsaales an der Innenseite des Rundganges in Schränken an einem Eisenstab aufgehängt.

Der Präparier- und Mikroskopiersaal.

Präpariersaaleinrichtung. Der grosse Saal des südlichen Seitenflügels dient im Winter als Präpariersaal, im Sommer als Mikroskopiersaal. Dies war geboten, da die Operationskurse, die anderwärts im Sommer auf der Anatomie abgehalten werden, hier im pathologischen Institut stattfinden. Der Saal misst 22½ m in der Länge und 9 m in der Breite. In demselben könnten wohl zur Not etwa 80 Präparanten gleichzeitig arbeiten. An zehn

Fenstern der äusseren, nach SW. und nach NW. schauenden Seiten können die im Sommer zum Mikroskopieren dienenden Fenstertische ausgehängt werden. An ihre Stelle treten im Winter kleine transportable Seciertische mit Eisengestell und etwas hohl geschliffener Schieferplatte von 1,10 m Länge und 0,60 m Breite zur Präparation von isolierten Extremitäten und kleineren Präparaten. Diese Tischchen dürften wohl noch etwas grösser sein; auch würde es sich empfehlen die Platte mit einer Ablauföffnung und mit einem Ablaufkästchen zum Unterschieben zu versehen. Sie besitzen verstellbare eiserne Halter oder Gabeln zum Auflegen oder Anbinden der Präparate. Die Längsachse der Tische ist senkrecht gegen das Fenster gerichtet. Meiner Meinung nach muss bei der Präparation von Extremitäten die Möglichkeit vorhanden sein, das Objekt mehr oder weniger in der Längsrichtung vor sich zu haben und es sozusagen unter den Arm zu nehmen; die Einfügung der Bilder in die Vorstellungen von der ganzen (aufrechten) Körpergestalt und der Vergleich mit den Abbildungen ergiebt sich dann viel leichter; auch bewegen sich der Kopf und die Augen, die Hände und die Finger mitsamt dem Messer beim Verfolgen der Muskeln, Gefässe und Nerven leichter in sagittaler Richtung auf und ab im Vergleich zu der seitlichen Hin- und Herbewegung bei quer liegendem Präparat. Endlich halte ich es im allgemeinen für besser, wenn das Licht von der Seite und vom Rücken des Präparanten her auf das Objekt fällt, als wenn das Präparat zwischen dem Arbeitenden und dem Fenster liegt. Das Präparieren an Fensterbänken scheint mir deshalb im allgemeinen nicht zweckmässig zu sein und von Vorteil nur bei solchen kleinen und feinen Objekten, die besonders intensiv und direkt von oben her beleuchtet sein müssen. Um auch diesem Bedürfnisse gerecht zu werden und um die Reihe der Haupttische näher an die Fenster zu bekommen, haben wir an der Hofseite feste Fensterbänke gewählt.

Bei dieser Gelegenheit muss nun erwähnt werden, dass die neue Anatomie eine Centralheizung besitzt und dass die Heizkörper in den grossen Sälen in möglichst viele Fensternischen verteilt sind. An einigen Stellen findet sich aussen in der Mauer eine (zuleitende) Ventilationsöffnung mit verstellbarer Klappe. Gegen den Saal zu sind die Heizkörper durch einen weghebbaren Blechschirm verdeckt. Oben ist in der deckenden Platte ein durchbrochenes Gitter angebracht, sodass die erwärmte Luft entlang dem Fenster aufsteigen kann. Dies erlaubt, sich ganz nahe an die Blechschirme zu setzen, ohne unter der Hitze zu leiden. An möglichst weit abliegenden Stellen der Säle befinden sich die Ventilationskamine, mit unterer und oberer Einströmungsöffnung, von denen die erstere im Winter, die letztere im Sommer geöffnet ist.

Die grossen Seciertische habe ich mit Absicht unter Abweichung vom gewöhnlichen Usus nicht in die Achse der Fenster sondern in diejenige der Fensterpfeiler gestellt, um auf die Seitenflächen des Leichnams mehr Licht zu bekommen. Die Tischbreite ist nur 65 cm genommen, die Länge 170. Dies ist nicht zu wenig, weil am Kopfende des Tisches ein ausziehbarer und nach der Höhe verstellbarer eiserner Kopfhalter angebracht ist, mit breiter Gabel, auf welcher der Nacken aufruht. Es ermöglicht dies zugleich, dass die Hals- und Kopfpräparanten ihrem Operationsfeld gut beikommen. Wenn nötig, wird unter dem Kopf auf den Boden ein flaches Zinkgefäss gestellt zum Auffangen der ablaufenden Flüssigkeit. Auch für die Arme und Beine stehen Halter zur Verfügung. Die Beinhalter werden regelmässig gebraucht, die Armhalter sind weniger notwendig, da der Arm möglichst bald abgelöst wird. Um unsere ganzen Leichen gut auszunutzen, lasse ich so weit möglich zum Voraus, aber unter thunlicher Schonung der Muskeln von Präparanten des zweiten Kurses die Hals- und Nackenregion präparieren, auch wenn die Leichen nachher zur Muskelpräparation verwertet werden.

Das Kopfende der Tische ist natürlich dem Fenster zugewendet. Zwischen den beiden Reihen grosser Seciertische bleibt in der Mitte ein Gang von 1,50–2 m frei. Der Abstand der Tische von den Fensterpfeilern beträgt an der Südseite 1,60 bis 2,00 m, an der Hofseite 1,60 m. Von Tisch zu Tisch beträgt der Zwischenraum 2,00 m. Höhe der Tischfläche am Kopfende 0,87, am Fussende 0,85 m. Alle diese Dimensionen haben sich als gut gewählt erwiesen. Die Abstände sind überall so gross, dass die Präparanten neben sich die kleinen Büchertischchen

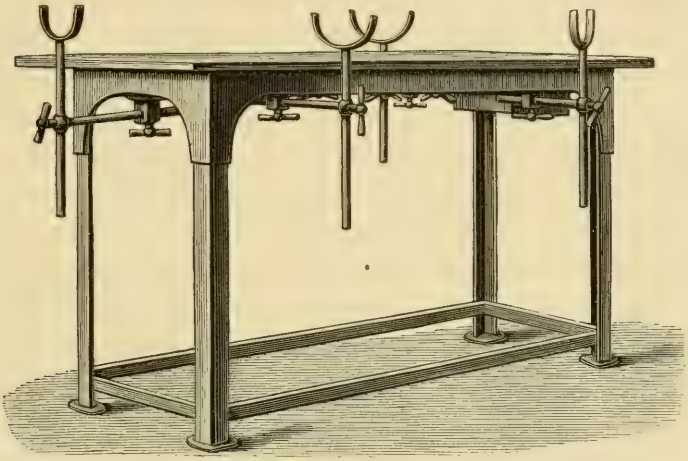

Fig. 3.

stellen können, die fast auf allen Anatomien in Gebrauch sind und dass man bequem cirkulieren kann.

Die Seciertische (Fig. 3) haben ein aus Winkeleisen gefertigtes Gestell (6 vertikale Stücke, ein oberer und unterer Rahmen mit je einer mittleren Traverse). Die Platte besteht aus tadellosem Ragazer Schiefer (Mechanische Schieferbearbeitung, C. Schindler, Ragaz): sie ist abhebbar und passt mit sechs Bohrlöchern der Unterseite auf sechs vorstehende Zapfen des Untergestelles. Die Platte ist im ganzen etwas gegen das Fussende geneigt und an der Oberseite gegen die Mittellinie zu von den

Seitenrändern und in gleich grosser Strecke her auch von den Schmalseiten abschüssig. Am Fussende der seichten Mittelrinne findet sich eine Ablauföffnung, unter welche ein an der Schmalseite des Gestelles in Nut und Feder laufendes Kästchen von galvanisiertem Blech untergeschohen werden kann. Unten um den Rand dieser Öffnung und ringsum unter dem Rand der Tischplatte läuft eine Traufrinne. Der Schiefer wird von Zeit zu Zeit nach der Reinigung mit Terpentin eingerieben, das Material sieht so äusserst schmuck und sauber aus und ist auch für die Berührung durchaus angenehm. Natürlich eignet sich für den genannten Zweck nicht jeder Schiefer; das Material muss hart und homogen sein und darf nirgends, auch an den ausgeschliffenen Stellen nicht Schichtspalten zeigen. Selbst bei dem so vorzüglichen Material der Ragazerbrüche mussen die Platten noch mit besonderer Sorgfalt ausgesucht werden.

Die Tagesbeleuchtung im Saal wird durch 12 äussere und 5 Hoffenster mit 1,50 m breiter und 1,85 m hoher Lichtöffnung gespendet und ist eine recht gute. Doch kann ich nicht umhin, zu bedauern, dass neben der seitlichen Beleuchtung nicht auch noch ein ausgiebiges Oberlicht angebracht worden ist. Meine Bemühungen in dieser Hinsicht waren nicht von Erfolg gekrönt. Als richtig hat sich erwiesen, dass wir den Seciersaal in den südlichen (s.w.) Seitenflügel des Gebäudes gelegt haben; es scheint zwar die Wintersonne am Nachmittag weit in den Saal hinein, aber man ist im Winter über ein bischen Sonnenlicht und Sonnenwärme herzlich froh. Weisse transparente zwischen den Fenstern angebrachte Storen, die dem antiken Vorhang gleich von unten nach oben bis zum Kreuzstock aufsteigen, und federnd zurückfallen, schützen, wo es notwendig ist, vor der Sonne, während durch den oberen Teil der Fenster das Tageslicht immer noch in den Saal dringt.

Im Sommer, wo der Saal als mikroskopischer Kurssaal benutzt wird, scheint die Sonne, die überhaupt erst des Nach-

mittags kommt, nur wenig weit in den Saal hinein. Die mikroskopischen Kurse aber finden am Vormittag statt. Hier wie überall im Hause werden die inneren Fensterflügel im Sommer ausgehängt; inneres und äusseres Oberlichtfenster bleiben verkuppelt. Stellenweise sind auch noch gewöhnliche farbige Rouleaux aus starkem Tuch, mit Führung an Eisenstangen ausserhalb der Fenster angebracht.

Die künstliche Beleuchtung des Präpariersaales geschieht durch Gasglühlampen (bewegliche Wandarme neben den Fenstern und Doppelarme zwischen den grossen Seciertischen, letztere in ziemlicher Höhe; es ist auch hier darauf Bedacht genommen, dass der Leichnam nicht blos oben sondern auch an den Seiten möglichst gut beleuchtet ist).

Der Raum zunächst dem hinteren Eingang ist durch Schieferwände nischenartig eingehegt und als „Waschstätte" eingerichtet. Entlang der Schieferwänden läuft je ein Waschtrog. „Mischelhähne" liefern kaltes und warmes Wasser; das warme entstammt der Heizung, von welcher aus im Winter auch die Waschküche bedient wird. Im übrigen sind im ganzen Hause zahlreiche Einzelwarmwasserapparate (System Fletcher) angebracht.

Eine schwierige Frage war diejenige nach der zweckmäsigsten Bekleidung des Seciersaalbodens. Wir haben schliesslich rauhe Winterthurer Cementplatten gewählt, die sich durch ihre grosse Härte und exakte Herstellung auszeichnen. Ein solcher Boden ist leicht zu reinigen; er hält ziemlich warm und sieht schmuck aus; man kann ihn einölen und später mit Petroleum unterhalten. Eine ganz schwache Senkung des Bodens nach zwei Bodenabläufen hin erleichtert die Reinigung, namentlich wenn sie ausnahmsweise einmal mit ausgiebiger Spülung verbunden ist.

Sommereinrichtung des Seciersaales. Unsere Seciertische sind verstellbar und gerade schwer genug, dass die

Umstellung nicht überflüssigerweise vorgenommen wird. Auf feststehende Ablaufeinrichtungen haben wir gern verzichtet; das Schubkästchen unter der Tischplatte, allenfalls ein Bodengefäss unter dem Kopfende des Leichnams, genügen vollständig zum Aufnehmen der Ablaufflüssigkeit; besondere Spüleinrichtungen sind überflüssig; mit auszuspülenden Eingeweiden geht man zum Brunnentrog hinter der Wascheinrichtung.

So ist nun die Möglichkeit gegeben, den Seciersaal im Sommer als Mikroskopiersaal zu benutzen. Kopf-, Arm- und Beinhalter werden von den Seciertischen entfernt. Die Schieferplatten der grossen Seciertische werden im Frühjahr abgehoben, beiseite gestellt und durch gestemmte Eichenplatten ersetzt, die ebenfalls an ihrer Unterseite Bohrlöcher haben und auf die eisernen Zapfen passen. Es ist dafür gesorgt, dass diesmal die Tischplatte horizontal zu liegen kommt. Bei den kleineren Fenstertischen wird ein an der Unterseite mit zwei Falzen versehenes Eichenblatt über die Schieferplatte einfach hinübergeschoben. An den Fenstern der Südseite werden die Mikroskopiertische eingehängt. Man erhält auf diese Weise gerade die nötige Zahl von Mikroskopier- und Dispensirtischen, für 40 (—60) Kursisten.

Hinter die Fenstertische kommen 1—2 Reihen von verstellbaren Mikroskopiertischen zu stehen.

In der Mitte des Saales werden 2—3 Fenster der äusseren Langseite durch Rahmen mit schwarzem Tuch verhängt um davor drei Gestelle mit schwarzen Tafeln aufzupflanzen. Gegenüber an der Hofseite sind einige Tische im Hufeisen gestellt und für die Vorbereitung und Verteilung der Präparate reserviert. Der Raum zwischen diesem „Buffet“ und den Tafeln ist als Cirkulationsraum frei. Hier versammeln sich die Kursteilnehmer, um ihre Präparate in Empfang zu nehmen und den Auseinandersetzungen des Lehrers zu folgen.

Die Abräumkammer.

Bei reger Präpariersaalthätigkeit ist es den Dienern nicht möglich, alle Präparate herauszusuchen, den Präparanten zu bringen und nach Schluss der Arbeit wieder zu versorgen. Namentlich können nicht alle Präparate jedesmal in der Zwischenzeit in den Keller geschafft werden. Deshalb haben wir dicht neben dem Seciersaal eine besondere Abräumkammer eingerichtet. Hier sollen die kleineren Präparate von den Studierenden selbst untergebracht und wieder herausgeholt werden. Es soll aber auch möglich sein, hier grössere Objekte, ganze Torsos, ja eine beschränkte Zahl ganzer Leichen vorübergehend aufzubewahren. Der Raum muss kühl sein. Die Präparate müssen in feuchter, mit Alkoholdunst geschwängerter Atmosphäre liegen; sie müssen in übersichtlicher Weise deponiert sein, sodass sie gut kontrolliert und jederzeit leicht herausgesucht werden können. Zu diesem Zwecke waren früher Zinkkästen verschiedener Grösse und Konstruktion in Verwendung. Für die Extremitäten haben wir u. a. die, wenn ich nicht irre, von Born eingeführten tiefen Kästen verwendet, in welche man die Präparate an Querstäben mit Haken einhängt. Doch fehlt hier die Übersicht. Ich habe deshalb für das neue Institut eigenartige Abräumschränke aus Schiefer mit Glasfensterdecke und vorderem, über Rollen an Gewichten hängenden, aufziehbarem Schiebfenster bauen lassen und dieselben im Abräumzimmer zwischen die Fenster und an die Seitenwände plaziert. Das in der Höhe der Leichentische und des Leichentransportwagens gelegene Fach ist für Torsos und ganze Leichen reserviert; die übrigen Fächer sind für kleinere Präparate bestimmt. Ich gebe in Fig. 4 einen Durchschnitt durch einen von beiden Seiten zugänglichen, zwischen den Fenstern aufgestellten Schrank dieser Art (Doppelschrank). Die einfachen Schränke haben eine Rückwand aus Schiefer; an allen sind Boden und Schmalwände aus dem gleichen

ausgesuchten Ragazer Material gefertigt, ebenso die Traversen, auf welchen die eingeschobenen Platten aufruhen.

Letztere sowie das Gerüst der Fenster bestehen aus Lerchenholz. Am Boden befindet sich, beim Doppelschrank in der Mitte, beim einfachen nah an der Rückwand ein geräumiges in einen Schieferblock ausgeschliffenes Sammelbecken; der Raum über demselben ist bis zur Decke hinauf frei, sodass alle Fächer mit demselben weit kommunizieren. Im übrigen besteht der Boden aus einer mit Beton unterlegten Schiefer-Platte, welche gegen das Sammelbecken hin abschüssig ist. In gleicher Weise geneigt sind die Scheidewände zwischen den übereinanderliegenden Fächern. Das Sammelbecken hat einen Ablauf mit Stöpsel nach der freien Schmalseite hin; auch ist an letzterer ein Schiebethürchen angebracht, durch welches man von aussen zum Sammelbecken gelangen und dessen Reinigung vornehmen kann. Alle aus Schiefer hergestellten Partien sind mit eisernen Stangen und Schrauben verstrebt und zusammengeschraubt; die Metallteile im Innern sind verzinnt oder geteert.

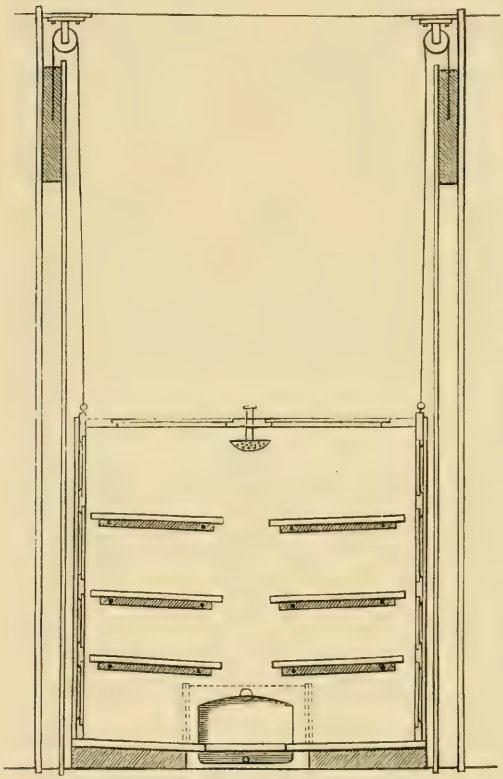

Fig. 4.

Alle Bestandteile wurden in der Werkstätte des Herrn C. Schindler in Ragaz oder durch dessen Vermittelung angefertigt bis an die Gewichte und Rollen. Das grosse vordere Schiebfenster läuft natürlich in Nuten der Schieferwand und schliesst sich, wenn es heruntergelassen ist, oben mit einer vorspringenden Leiste eng auf den Rand der Decke.

Diese Schränke verhalten sich wie feuchte Kammern. Das Sammelbecken am Grund enthält 20—30 % igen Alkohol. Von einer automatischen Sprayvorrichtung, die anfangs geplant war, habe ich abgesehen. Mit Hülfe eines sogenannten Pulverisators mit Schlauch wird Alkohol von obiger Stärke ein oder zweimal im Tage über den Präparaten zerstäubt. Man muss natürlich darauf halten, dass die Schränke immer wieder geschlossen werden.

Trotz des beschränkten Raumes unserer Abräumkammer können wir in unseren Schränken eine ganze Menge von Material bequem unterbringen.

Das Auditorium.

Die Bestuhlung, in amphitheatralischer Ordnung aufsteigend, bietet ca. 90 Sitzplätze. Unter derselben verläuft, der Aussenwand und ihren Fenstern entlang ein Rundgang zur Demonstration von Präparaten nach der Vorlesung. Der innere Schaltwinkel des Rundganges ist zum Aufbewahren der Zeichnungen ausgenutzt. Unten an der Aussenwand befinden sich die Heizröhren. Die an letzteren erwärmte Luft soll an der Aussenwand des Rundganges und durch weite übergitterte Öffnungen in der Decke bis in und über die Sitzreihen emporsteigen und sich, allmählich erkaltend, zum Grunde des Amphitheaters und zu den an der Rückenwand des Auditoriums befindlichen Abzugskanälen hinabsenken.

Die im Rundgang untergebrachten Zeichnungen sind in der Regel mit Kohle oder Kreide auf zähes, aber dünnes und

durchlässiges Papier gezeichnet und durch Bestreichen der Rückseite mit dünner Kolophonium- oder Schellacklösung fixiert. Die fertigen Zeichnungen werden auf Leinwand gezogen (grössere gebrochen, zum Zusammenlegen) und oben mit Holzleisten versehen. Ein grosser Haken in der Ebene der Zeichnung, an der Holzleiste angebracht, dient zum Aufhängen an den im Verschlage des Rundgangs ringsherum laufenden Eisenstab. Sind die Zeichnungen gebrochen, so sind die Holzleisten zwischen kelig; beide Schenkel sind mit aufeinander passenden Haken versehen, und durch Charnier verbunden.

Von dem obersten Podium des Amphitheaters aus führt eine schmale Gallerie an der Rückwand des Auditoriums herum. Unter derselben, zwischen den beiden Eingangsthüren, und mit der Brüstung der Gallerie in gleicher Flucht finden sich zwischen vier Pfosten der Gallerie, jeweilen zu dreien hintereinander neun schwarze Tafeln, von denen jede für sich allein mit Seil und Gewichten über Rollen aufgehängt ist und für sich allein auf und ab bewegt werden kann. Von den Tafeln an bis hinauf zur Gallerie erstreckt sich eine breite, getäfelte Holzwand, hinter welcher die aufgezogenen Tafeln verschwinden und welche als Hintergrund für aufgehängte Zeichnungen dient. Letztere werden von der Gallerie aus in fliegende Klammern, die an Eisenstäben leicht verschieblich sind, eingehängt und vermittelst einfacher Rollenvorrichtung vor die Bretterwand hinabgelassen. Die Garnitur ist über jeden schwarzen Tafel doppelt vorhanden, sodass zwei Reihen von Zeichnungen übereinander aufgehängt werden können; die obere Reihe lässt sich über den Thüren nach beiden Seiten fortsetzen.

Das Auswechseln der Zeichnungen kann leicht und geräuschlos, zur Not auch ohne erhebliche Störung nach Beginn der Vorlesung geschehen. Die neun schwarzen Tafeln sind sorgfältig aus Holz gefertigt (der Rahmen durch Eisen verstärkt, die Füllung von Pappelholz) und infolge dessen von geringerem Gewicht

und leicht verstellbar. Wir streichen sie ein oder zweimal im Semester mit schmirgelhaltiger Masse nach eigenem Rezept und sind mit ihnen wirklich sehr gut versorgt. Gewicht und Rollen sind natürlich verdeckt. Der Tafelstand steht um ca. 60 cm von der Rückwand des Hörsaales ab, sodass hinter den Tafeln oder an Stelle derselben zwischen den Pfosten Modelle, Gestelle mit grösseren Präparaten oder auch Mattglastafeln plaziert werden können.

Bei der Anordnung der Sitzreihen bin ich mit voller Absicht von der üblichen Halbkreis- oder Hufeisenform abgewichen. Die Endschenkel der Sitzreihen sind so auseinander gebogen, dass die hier Sitzenden nicht einander zugekehrt sind, sondern nach den Tafeln schauen. Die schwierige konstruktive Aufgabe ist von dem Architekten und von der ausführenden Firma Blau in vorzüglicher Weise gelöst worden.

Als Vorlesungstisch dient für gewöhnlich ein einfacher leicht wegstellbarer, ovaler Holztisch. Zur Demonstration grösserer Leichenteile oder ganzer Leichen können besondere transportable Gestelle aus der Abräumkammer (Seciersaal) eingeführt werden. Um ganze Leichen in beliebiger, schräger oder aufrechter Stellung demonstrieren zu können, habe ich einen besonderen aufrichtbaren Leichentisch konstruiert, den ich alsbald noch etwas genauer erläutern werde. Zuvor sei über die Einrichtung des Hörsaales noch folgendes bemerkt. Niedrige Fenster über den Sitzreihen und ein grosses Oberlicht geben eine angenehme Tagesbeleuchtung. Die künstliche Beleuchung wird vermittelt durch fünf im Halbkreis in den schrägen Feldern der Decke hoch hängende Lampen mit Auerflammen und für besondere Fälle durch eine von der Mitte herabhängende, durch die ganze Höhe des Raumes verschiebliche elektrische Bogenlampe. Die Dynamomaschine, welche für das physiologische Institut und die Anatomie den Strom liefert, ist im physiologischen Institut aufgestellt mit

samt einer Accumulatorenbatterie. Dynamo und Accumulatoren zusammen schaffen ein vollständig ruhiges und gleichmässiges Bogenlicht. Doch sollen die fünf Deckenlampen für gewöhnlich für sich allein genügen. Es ist vorgesehen, dass die Stromleitung zum Hörsaal auf eine elektrische Projektionslampe umgeschaltet und zur Vorführung von Projektionsbildern im Hörsaal selbst (in den Abendstunden) benutzt werden kann. Ich halte zwar im allgemeinen dafür, dass der Gang gerade der anatomischen Vorlesungen nicht durch die Vorführung von Projektionsbildern unterbrochen und gestört werden soll. Auch haften fester im Gedächtnis nur die Bilder, welche Strich für Strich und Fläche

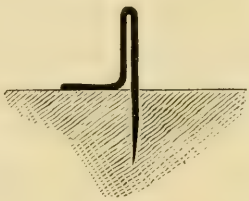

Fig. 5.

für Fläche analysiert worden sind, wie das geschieht, wenn sie vom Zeichner aus ihren wohlverstandenen und wohl charakterisierten Elementen successive aufgebaut werden. Dem Projektionsapparat werden deshalb im allgemeinen besser besondere Stunden gewidmet sein. Doch möchte ich für besondere Fälle die Möglichkeit der Projektion im Hörsaal und während der Verlesung nicht missen.

Zum Aushängen von kostbaren kleineren Abbildungen und Handzeichnungen unter Glas und Rahmen dient ein an der seitlichen Wand des Auditoriums angebrachtes Brett, das mit zwei Systemen sich rechtwinkelig kreuzender Einschnitte versehen ist. Federn von nebenstehender Form (Fig. 5) können mit dem nicht abgebogenen Schenkel in diese Einschnitte eingesteckt und beliebig formierte Blätter können auf diese Weise

befestigt werden. Noch einfacher möchte es sein, wenn man statt der Einschnitte zahlreiche runde Bohrlöcher anbringt und in diese runde Stifte mit Federn einsetzt. Zwei Glastafeln, die oben und unten an den Randleisten des Brettes in einem Falz laufen, lassen sich vor die Bilder schieben. Zuletzt werden

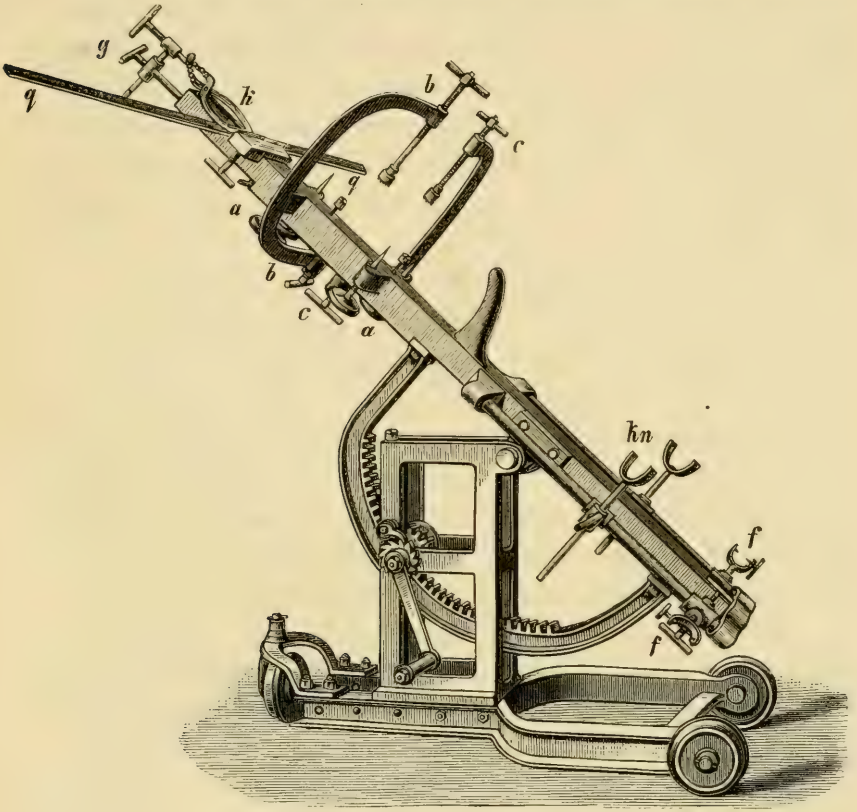

Fig. 6.

die umgelegten seitlichen Randleisten wieder zugeklappt und zugeschlossen.

Was nun den aufrichtbaren Leichentisch betrifft, so gebe ich nebenstehend (Fig. 6) eine Seitenansicht. Der Leichnam kommt mit dem Rumpf auf einen starken, vierkantigen hohlgegossenen Balken zu liegen, der näher dem einen Ende auf

ein krahnenartiges Fussgestell aufgesetzt, und hier um eine horizontale Achse drehbar und bis in die Vertikalstellung aufrichtbar ist; die Drehung geschieht durch Kurbel und Zahnrad. Jede Stellung kann durch Sperrhaken gesichert werden. Ein vorstehender starker Bolzen kommt zwischen den Ansatz der Beine zu liegen und dient bei aufgerichteter Stellung dem Leichnam als Sattel oder Sitz. Am oberen Ende des Balkens ist ein Galgen (g) auszieh- und feststellbar. Der Kopf, durch eine Scherenklammer (k) in den Ohröffnungen gefasst, wird an diesen Galgen angehängt. Vier mächtige Schrauben mit Spitzen (aa) können durch den Balken gegen den Rücken des Leichnams vorgetrieben werden. Unterhalb des Sitzes wird der Hauptbalken von zwei parallelen, am Ende durch einen Querbalken verstrebten runden Stangen begleitet. An diesen Stangen können je zwei Gabeln für die Einspannung der Ferse (f) und des Knies (kn) auf- und abgeschoben und festgestellt werden. Die Fersengabel ist mit einer Schraube und einem Dorn versehen. Die Gabeln lassen sich ausziehen, und nach innen oder aussen hin stellen. In der Schulterhöhe können zwei Querarme (q) in den Hauptbalken eingehängt werden zur Befestigung der vom Rumpf abgehobenen Arme.

Soll der Kopf frei und beweglich bleiben, so kann der Rumpf durch einen starken Bügel (bb), der mit dem einen Ende in einer Schlittenführung des Hauptbalkens verstellbar und am andern Ende eine von vorn auf den Rumpf aufgesetzte Schraube trägt, von vornher festgestellt werden. Die Spitze der Schraube ist mit einem Metallstück versehen, das an der Drehung der Schraube nicht teilzunehmen braucht. Um auch die an der Bügelseite gelegene Rumpffläche demonstrieren zu können, ist der Bügel um die Verbindungslinie seiner Enden und ohne Veränderung der Stellung und Entfernung dieser Enden drehbar gemacht. Wenn nötig, lässt sich noch ein zweiter Bügel (cc) einsetzen.

Das ganze Gestell ist mit Rollen versehen und verschiebbar. Der Leichnam wird im Präpariersaal oder in der Abräumkammer auf dem horizontal gestellten „Tisch“ montiert und erst im Hörsaal nach Belieben aufgerichtet. Wer jemals durch den Augenschein sich überzeugt hat, wieviel schöner und instruktiver das ganze Bild des Körpers und seiner Teile sich bei natürlicher aufrechter Haltung darstellt, wird auf die Verwendung eines solchen Apparates, der ausserdem den Körper möglichst von allen Seiten frei lässt, nicht gern verzichten, insbesondere nicht für die Demonstrationen in der Muskellehre und topographischen Anatomie.

Der Studiensaal.

Der Studiensaal im nördlichen Seitenflügel, 12 m lang und 9 m breit, hat verschiedenen Bedürfnissen zu dienen. An der innern, nur mit zwei Fenstern versehenen Langseite des Saales, unter und auf einer breiten Gallerie, stehen Sammlungsschränke; kleinere finden sich an den Fensterpfeilern der Aussenseite des Saales. Die Fensternischen haben daselbst Mikroskopiertische. Zwischen den Fenstern und der Gallerie bleibt noch genügend Raum für vier grosse freistehende Tische. Es soll der Saal in erster Linie den Studierenden zur nützlichen Verwendung freier Stunden als Schreib- und Lesezimmer, sowie zum Studium ihrer eigenen mikroskopischen Präparate, und von trockenen makroskopischen Präparaten, Modellen und Tafeln der anatomischen Sammlung geöffnet sein. Ferner hat der Saal als Hülfsauditorium z. B. zur Abhaltung mikroskopischer Repetitionskurse (in denen keine Präparate gefertigt werden) zu dienen, ferner für Konferenzen und Examina, eventuell auch einmal als plastisch-anatomischer Zeichnungssaal für Studierende und Künstler. Endlich sollen hier in besonderen Stunden mikroskopische Präparate demonstriert, es sollen besonders auch mikroskopische

Präparate und Diapositive einem grösseren Zuschauerkreis mit dem Projektionsapparat vorgeführt werden. Da der Saal nach Norden liegt, so konnte man äussere Storen als Verdunkelungsstoren einrichten.

Ich habe bei der Aufstellung der Pläne für den Neubau von Anfang an auf die Einrichtung genügender Demonstrationsräume und eines besonderen Studiensaales Gewicht gelegt. Wie Kollege Kollmann vor 20 Jahren in seiner vortrefflichen Baseler Antrittsrede hervorgehoben hat, werden von den Klinikern und von der Praxis von Tag zu Tag höhere Anforderungen an den Mediziner gestellt, bezüglich der Allseitigkeit und Gründlichkeit seiner anatomischen Vorbildung. Andererseits ist die dem anatomischen Studium gewidmete Zeit nicht in entsprechender Weise vermehrt worden. Die propädeutische Vorbildung muss ja auch in der Zoologie und Botanik, in Chemie und Physik, und namentlich in der Physiologie eine sehr viel gründlichere sein als früher. Die Überlastung der klinischen Semester hat leider, wenigstens bei uns dazu geführt, dass das Studium der topographischen Anatomie aus den klinischen Semestern herausgedrängt und in die vorklinische Zeit verlegt wurde.

Bei einer solchen Vermehrung der Ansprüche an die Intensität und Extensität des vorklinischen Studiums ist es unabweisbare Pflicht, die Methoden des anatomischen Unterrichts, so gut sie auch bereits entwickelt sind, noch weiter zu verbessern und kein Mittel unbenutzt zu lassen, welches dem Studierenden seine schwere Aufgabe erleichtern kann. Durch Verbesserung der Lehrbücher und Atlanten ist in dieser Hinsicht bereits viel gewonnen. Die Unterweisung des Einzelnen im Seciersaal ist wohl überall eine intensivere geworden. In Repetitionen am Präparat, in Demonstrationen und Examinatorien wird geleistet, was nur jeweilen mit den vorhandenen Arbeitskräften geleistet werden kann. Überall aber ist man zu der Erkenntnis gekommen, dass ein besonders wirksames Hülfsmittel darin besteht,

dem Studierenden ausser den zu bearbeitenden Präparaten des Seciersaales gute fertige Präparate, Modelle und bildliche Darstellungen zum gründlichen Selbststudium in die Hand zu geben. Es empfiehlt sich, zu diesem Behuf eine eigene „Lernsammlung", wie Hasse sich ausdrückt, und eigene Studien- oder Lernsäle einzurichten, wie solche in England und Schottland schon länger bestehen. Rauber, Rosenberg, Kollmann, His u. a. haben durch Empfehlung und Beispiel die Notwendigkeit und Möglichkeit dieser Einrichtung auch auf dem Kontinent zur Geltung gebracht. — Wir zweifeln nicht daran, dass auch unser Studiensaal, wenn einmal die nötigen Opfer gebracht sind, um ihn gehörig mit Lehrmitteln auszustatten, sich als eine sehr wertvolle Institution erweisen wird.[1])

[1]) Bei dieser Gelegenheit will ich einige Bemerkungen über die Einrichtung des vorklinischen Unterrichtes nicht unterdrücken: Bei uns in der Schweiz hat eine Trennung des früheren propädeutischen Examens in eine naturwissenschaftliche und eine anatomisch-physiologische Prüfung stattgefunden, welche an und für sich zu begrüssen ist. Sie hat aber stellenweise zu einer vollständigen Studientrennung geführt, die wie ich glaube von Übel ist und ursprünglich auch gar nicht beabsichtigt war. Es bleiben bei solcher Studientrennung die Studierenden der Medizin bis nach ihrem ersten Examen der Anatomie und Physiologie gänzlich fern; wenn alles gut geht, so machen sie dieses erste Examen nach zwei Semestern. Haben sie im Herbst begonnen, so können sie in drei weiteren Semestern (Präparieren im 3. und 5. Semester) die anatomisch-physiologische Prüfung absolvieren. Dies ist der günstigste, der ideale Fall. Doch selbst hier lässt sich gegen die vollkommene Studientrennung einiges einwenden.

Während früher das Studium der Anatomie gleich beim Eintritt des Mediziners in die Hochschule begann und erst in den klinischen Semestern mit der topographischen Anatomie seinen Abschluss fand, sollte dasselbe jetzt auf drei Semester zusammengedrängt werden. Dies hat beim Formenstudium, bei welchem die Probe des Vergessens und die Ausfüllung der dabei zu Tage tretenden Lücken fast notwendig sind, damit ein sicher gefügtes Gebäude des Wissens zustande kommt, seine grossen Nachteile. Was aber den physiologischen Unterricht betrifft, so muss der Studierende denselben jetzt ohne irgendwelche anatomischen Vorkenntnisse beginnen, was doch kaum erwünscht ist. Diesen Übelständen kann nicht vollständig abgeholfen werden, selbst wenn man gleich im ersten anatomischen Semester dem Studierenden einen Überblick über das ganze Gebiet der gröberen Anatomie zu verschaffen suchte, um die folgenden Semester zur Repetition und Vertiefung dieser Kenntnisse, für die

Das Laboratorium.

Werfen wir nun zum Schluss noch einen Blick in das Laboratorium im nördlichen Seitenflügel, welches histologisch-embryologischen Spezialuntersuchungen dienen soll. Wir sehen hier den Raum an den vier Fenstern der Nordseite durch Repositorien,

topographische Anatomie und für die Histologie und Embryologie zu benutzen.

Ein Studiengang nach obigem Muster ist nun aber nur möglich, wenn der Eintritt des Mediziners in die Hochschule, und wenn dann wieder der Beginn des anatomischen Studiums im Herbst stattfindet. Ist das eine oder andere nicht der Fall, so entstehen Unzuträglichkeiten. In ganz besonders schlimme Lage gerät derjenige Student, welcher erst im Frühjahr auf die Anatomie kommt, sei es weil er im Frühjahr vom Gymnasium abgegangen ist, sei es weil er sein erstes Examen nicht nach zwei Semestern machen konnte. Für ihn passt der Gang des anatomisch-physiologischen Unterrichts im Sommer nun gar nicht und um so weniger, je mehr der Unterricht dem obigen Musterstudiengang angepasst ist; er kann das anatomisch-physiologische Studium thatsächlich erst im folgenden Winter in gehöriger Weise beginnen. Da er noch zwei Winter präparieren muss, so kommt er günstigen Falles vier Semester nach dem ersten Examen (also nach sechs oder sieben Universitätssemestern) auf die Kliniken bei nur zwei Präparierwintern! So verhält es sich bei rigoroser Studientrennung bei jedem Abweichen vom normalen Studiengang!

Dem gegenüber muss ich dafür eintreten, dass der Mediziner gegebenenfalls schon vor dem ersten Examen, im Wintersemester, präparieren darf und soll. Ich nehme an, dass er sich dabei ausser den Präparierübungen nicht viel mit Anatomie befasst, und das meiste was zur Erläuterung und Vorbereitung nötig ist, im Präpariersaal selbst findet. Solches ist wohl möglich. Die ersten anatomischen Vorlesungen können meiner Meinung nach zur Not einmal auch erst später gehört werden, wenn bereits ein Schatz von anatomischen Vorstellungen durch die Präpariersaalthätigkeit gewonnen ist.

Ich würde es für einen sehr zweckmässigen, ja für den relativ besten Gang des vorklinischen Studiums halten, wenn der junge Mediziner im Frühjahr die Hochschule betreten und zunächst im Sommer nur naturwissenschaftliche Vorlesungen und Kurse (allenfalls noch die Vorlesung über Osteologie) besuchen, im nächsten Winter aber daneben bereits präparieren und einen Teil der systematischen Anatomie hören würde. Im dritten Semester (Sommer) würde er neben anatomischen auch physiologische Vorlesungen ev. den I. Teil des mikroskopischen Kurses und daneben noch naturwissenschaftliche Ergänzungsvorlesungen und Repetitorien besuchen. Das erste Examen würde von ihm nach dem dritten Semester gemacht werden. Im vierten Semester (Winter) könnte er sich mit voller Kraft einzig auf die Anatomie und Physiologie werfen. Besonders fleissige und begabte Schüler könnten, wie solches früher der Fall war, immer noch nach dem vierten Semester mit den vorklinischen Studien abschliessen; die grosse Mehrzahl aber würde ihr

die senkrecht zu den Fensterpfeilern orientiert sind, in vier getrennte, nischenartige Arbeitsplätze umgewandelt. Die übrigen Installationen dienen jede einem besonderen technischen Betriebe und werden von den Laboranten gemeinsam benutzt. Da haben wir entlang der Hofseite einen Droguenschrank (Plan IIa), einen chemischen Laboratoriumstisch (b), einen Wässertisch (c), einen grossen Tisch (d) mit Schieferplatte für Thermostaten und Trockenschrank und endlich eine Kapelle nebst Einrichtung zur Herstellung von Modellierplatten und Plattenmodellen etc. Auch ein Waagentisch und Bücherregal ist vorhanden. Im mittleren Teil des Raumes finden sich noch Tische zum Mikrotomschneiden und zum Färben und Fertigstellen von Schnittserien. Erwähnt sei, dass die erste Gewinnung und Vorbereitung des Materiales im sog. „Einlegzimmer" im Vorderbau, zum Teil auch im Embryologiezimmer des Souterrain vor sich geht, wodurch das Laboratorium in zweckmässiger Weise entlastet ist. Dem Wässertisch möchte ich noch einige Worte widmen. Ich habe denselben ohne Kenntnis irgend einer ähnlichen Einrichtung konstruiert. Er besteht im wesentlichen (Fig. 7) aus einem unteren tieferen und einem oberen seichteren Cementtrog. Jeder Trog ist in vier Unterabteilungen geteilt. Der Ablauf kann tief oder

zweites Examen im Herbst machen; diejenigen endlich, die ganz im Rückstande sind, hätten Gelegenheit, durch Zusetzen eines weiteren Semesters noch einen ganzen Winter zu präparieren; während bei rigoroser Studientrennung drei Präparierwinter erst bei sechs, ja manchmal erst bei acht vorklinischen Semestern möglich sind. — Ein derartiges vorklinisches Studium von in der Regel fünf Semestern, mit Beginn im Frühjahr ist meiner Meinung nach einem fünfsemestrigen Studium mit Beginn im Herbst und mit vollständiger Studientrennung entschieden vorzuziehen; die naturwissenschaftlichen Fächer würden dabei auch nicht schlechter wegkommen. Bei dieser Art des Studienganges hätte man viel grösseren Spielraum in der Einteilung des anatomisch-physiologischen Unterrichtes und Studiums. Immerhin wäre es zu begrüssen, wenn der Abgang zur Hochschule von allen Gymnasien des Landes gleichzeitig und zwar im Frühjahr stattfinden würde. Da diese Frage für die übrigen Fakultäten ziemlich gleichgültig ist, so dürften in derselben wohl die Wünsche der medizinischen Fakultät massgebend sein.

hoch gestellt werden. Eine grosse Zahl von Wasserhähnen steht zur Verfügung. Auf der einen Seite ist ein Waschbecken mit Warmwasserapparat, auf der anderen ein niedriger Schüttstein angebracht (zu letzterem kann warmes Wasser hinübergeleitet werden, zur Erwärmung eines Behälters, auf welchem, bei flüssig

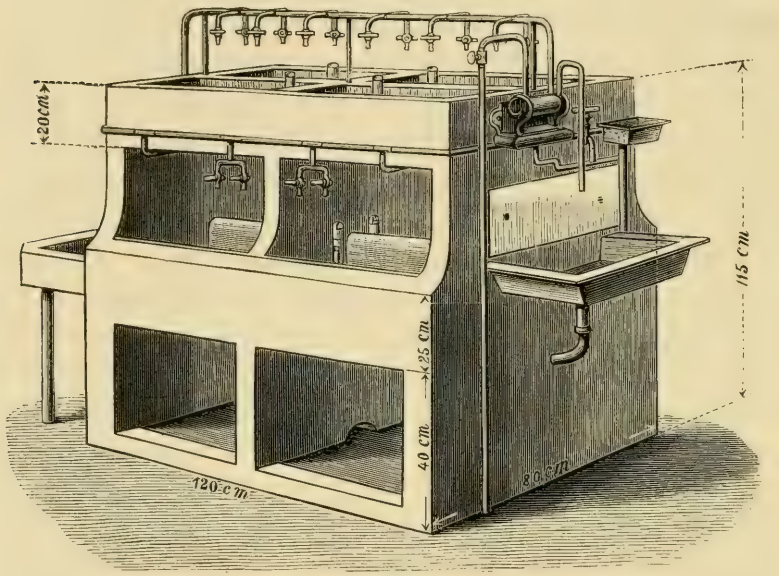

Fig 7.

gehaltenem Paraffin, Objekte in bestimmter Orientierung eingebettet werden sollen, zum Schluss kann das warme Wasser abgestellt und statt dessen kann kaltes Wasser durch den Behälter geleitet werden).

Souterrain.

(Taf. X.)

Der geneigte Leser möge mir nun in das Souterrain folgen Ungleich der Anordnung im Hauptgeschoss sind hier der vordere und hintere Längskorridor nicht durch einen Mittelgang, sondern in beiden Seitenflügeln den Höfen entlang durch einen Seiten-

korridor verbunden. Im Mittelbau ist die Centralheizung (Niederdruckdampfheizung, ausgeführt durch die Gebrüder Sulzer in Winterthur: zwei einzeln oder zusammen zu benutzende Öfen) untergebracht, ferner der dazu gehörige Kohlenraum und die Waschküche. Unter dem Präpariersaal durch führt eine nach aussen und gegen den Hof abschliessbare, gepflasterte Durchfahrt, die für gewöhnlich als Remise dient, zum südlichen Hof, und zum Kohlenraum. Von dieser Durchfahrt bis zur Mitte des Vorderbaues, in der freundlichsten südlichen Ecke des Souterrain sind zwei Abwartswohnungen eingerichtet. Dieselben besitzen einen besonderen Zugang von aussen; sie haben dem Hauptkorridor entlang besondere Korridore. Nur zu der Waschküche und den Kellern muss der Weg durch den Hauptkorridor genommen werden. Auf diese Weise ist die Privatwohnung der Abwarte möglichst aus dem Verkehr des Institutes ausgeschaltet. Unter zweckmässiger Ausnutzung einer natürlichen Bodensenkung konnte mit geringen Abgrabungen an der Strassenseite und Ausfüllungen an der Hinterseite erzielt werden, dass die Räume des Souterrain überall zu ebener Erde liegen, sowohl nach den Höfen als nach der äusseren Umgebung hin, mit einziger Ausnahme der Stelle beim Haupteingang, wo der Strassendamm mit dem Gebäude verbunden ist. Hier finden sich im Vorderbausouterrain die Gas- und Wasseruhren und Haupthähne, die Keller der Abwarte, sowie eine Aquarium- oder Froschkammer. Nördlich anschliessend daran folgt ein grösserer vierfensteriger Raum, für Brutapparate und embryologische Versuche, dann eine kleine Kammer, in welcher mein grosses Schnittaufklebemikrotom und die ganze Einrichtung zur Herstellung und Nachbehandlung der Serienschnitte grosser Objekte untergebracht ist. Der im Ende des Vorderbaues gelegene Raum endlich ist als mechanische Werkstätte eingerichtet; wir haben hier einen kleinen $^3/_4$ pferdigen Elektromotor (Tafel Xb) zur Verfügung, sowie Drehbank (c), Schleifbank (a) u. s. w. Auf der anderen Seite

der benachbarten Treppe aber ist eine kleine Schmiedewerkstätte installiert. Dass solche Einrichtungen in einem neuen anatomischen Institut kein Luxus sind, brauche ich wohl nicht hervorzuheben.

Der ganze Rest des Souterrain, also beiläufig gesagt die nördliche Hälfte desselben, steht in Beziehung zu Arbeiten an Leichenmaterial. An der verstecktesten, nördlichen Ecke des Gebäudes befindet sich die Leichenanfahrt. Zunächst dem dortigen Eingang liegen auf der einen Seite im nördlichen Seitenflügel die Räume für die erste Aufbewahrung und Behandlung der Leichen, nämlich die eigentliche Totenkammer, wo die Leichen aufgebahrt und mit Konservierungsflüssigkeit injiziert werden, ein kleines abgetrenntes Zimmer für Leichenschau und gerichtliche Sektion und ein Raum für grobe Zergliederung. In letzterem befindet sich auch, nahe einem Fenster, der Benzinentfettungsapparat, während die zugehörige Feuerstelle, durch Mauer getrennt im benachbarten Macerationsraum untergebracht ist. An den Macerierraum ist noch eine Skelettierkammer angeschlossen. Auf der anderen Seite des hinteren Einganges, im Hinterbau liegt die Sarg- und Abfallkammer.

Unsere Macerier vorrichtungen (Fig. 8) sind verhältnismässig einfach. Die Knochenbleiche ist auf dem flachen Dach des Mittelbaues eingerichtet, wo auch thönerne Standgefässe Aufstellung finden. Der Hauptapparat im Macerierraum (durch die nebenstehende Skizze erläutert) besteht aus einem grossen, hochgestellten, nach dem System Monnier mit Gittereinlage konstruierten Cementtrog, in welchen oben warmes Wasser einströmt, während das kühlere Wasser am Grund abfliesst. Zu- und Abflussrohr münden in eine kupferne Blase, welche durch Gasflammen erwärmt wird. Ein Rouxscher Regulator sorgt für gleichmässige Temperatur. In diesen Thermostaten werden hohe Thongefässe mit dem zu macerierenden Material hineingestellt; kleinere Gefässe kommen auf ein eingehängtes Gitter

zu stehen; andere können, ohne im Wasser einzutauchen, auf einem aufgesetzten Gitter übergestellt werden. In den vier Ecken des Troges erhebt sich auf vier eisernen Pfosten ein Zinkdach, welches mit weitem Abzug nach dem Kamin versehen ist. Die vier Öffnungen zwischen den Pfosten sind durch Blachen verschliessbar, die oben befestigt sind und unten mit Riemen und Schnallen seitlich angebunden oder aber aufgerollt und nach oben auf Haken gelegt werden können. Dank dieser Einrich-

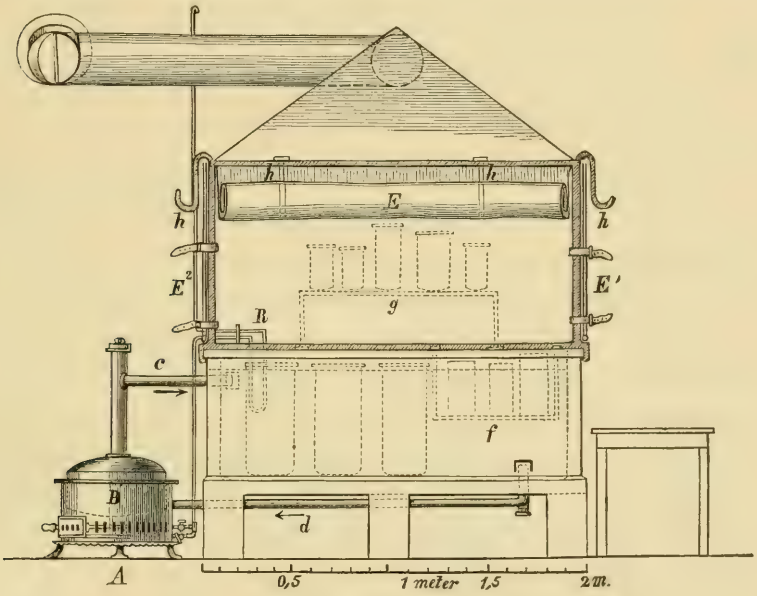

Fig. 8.

tung ist in dem Raum kaum etwas von üblem Geruch zu bemerken. Unter den Boden des Raumes zieht sich eine Cysterne in welcher sich das Regenwasser sammelt. Aus derselben kann vermittelst einer Pumpe der Maceriertrog gespeist werden. Bei dem Entwurf zum Maceriertrog und dessen Ausführung ist uns Herr Ingenieur Lequeux (Maison Wiesnegg, Paris) behülflich gewesen.

Aus der Totenkammer werden die mit Konservierungsflüssigkeit injizierten, und wenn nötig in solcher genügend lange

gebadeten Leichen in die Kastenräume verbracht. Zur ersten Injektion verwendeten wir früher ein Gemisch von verdünntem Sprit und Glycerin, dem Karbolsäure zugefügt war. Mit Formalin habe ich sehr früh Versuche angestellt. Nach wenigen Proben mit blossen wässerigen Formalinlösungen bin ich zu Gemischen von Formalin, Wasser und Glycerin übergegangen. Im Winter 1895/96 verwendete ich folgende Mischung:

Wasser	2000
95% Alkohol, mit Kampfer denaturiert	1500
gelbes Glycerin	1500
Formalin (40% Formaldehyd)	500
Karbolsäure	50

Den Formalingehalt habe ich in den folgenden Jahren noch herabgesetzt. Der Einwand eines Chemikers, dass die Karbolsäure mit Formalin sich zersetze, hat mich aber zu neuen Versuchen veranlasst, die noch nicht abgeschlossen sind.

Im letzten Winter (1898/99) haben wir inzwischen mit gutem Erfolge nachstehende Mischung verwendet:

Wasser	3000	
Alkohol	1500	(95%, mit Kampfer denaturiert)
Glycerin . . .	1500	
Formalin . . .	500	
Chloralhydrat	150—300.	

Die mit Konservierungsflüssigkeit behandelten Leichen werden in gut schliessenden Zinkkästen, deren Boden mit 20 bis 30%gem Alkohol bedeckt ist, aufbewahrt und halten sich hier ein und mehrere Jahre lang fast unverändert. Ein Haupterfordernis ist allerdings, dass die einzelnen Leichname möglichst frei liegen und sich nicht drücken. Deshalb liess ich es mir angelegen sein, im neuen Institut eine möglichst grosse Zahl von Leichenkästen zu bekommen und dieselben in zweck-

mässiger Weise ohne allzugrosse Raumverschwendung unterzubringen. Der eigentliche Zinkkasten wird in einen starken Holzkasten eingebaut, nachdem an letzterem das Beschläg (Rollen und Handgriffe) angebracht ist. Der Rand des Zinkkastens ist zu einer Rinne gestaltet und stützt sich auf die Oberkante des Holzkastens. Der durch Charniere am Zinkkasten befestigte, aussen durch Eisenbänder verstärkte Zinkdeckel greift mit einer Randleiste in die Rinne ein. Die Rinne selbst wird mit Watte, die mit Glycerin getränkt ist, etwas ausgepolstert. Kästen dieser Art sind wohl auch anderwärts im Gebrauch; sie haben vor den Thonkästen den Vorzug, dass sie verhältnismässig leicht und billig sind. Sie sind zwar nicht unverwüstlich, aber für das, was ein Thonkasten kostet, kann ein solcher Zinkkasten mehrere Male repariert nnd ersetzt werden; auch macht die Beschaffung viel geringere Schwierigkeiten.

Man kann übrigens Einiges dazuthun, um die Haltbarkeit der Kästen zu begünstigen. Sehr wichtig ist, dass die Kästen von Zeit zu Zeit gereinigt werden und dass man den Bodensatz entfernt und den Alkohol erneuert. Man hat ferner darauf zu achten, dass dem Boden-Alkohol und der Konservierungsflüssigkeit nicht Säuren und Metallsalze, Sublimat, Chromsalze u. dgl. beigemischt sind. Endlich haben wir uns Mühe gegeben, eine Anstrichmasse zu finden, welche der Einwirkung des verdünnten Alkohols und seinen Dämpfen widersteht. Ich habe die verschiedensten Stoffe daraufhin geprüft. Weitaus die besten Resultate habe ich bis jetzt noch mit dem „Bengalin", einer teerartigen Substanz erhalten. Doch wird auch dieses mit der Zeit etwas aufgeweicht, sodass also ein Anstrich nach unserm Wunsch, der 1—2 Jahre hält, noch nicht gefunden ist.

Ich verwende jetzt nur noch Kästen zu zwei oder höchstens zu vier Leichen mit Ausmassen von 200 : 90 : 40 resp. von 180 : 50 : 30 cm im Lichten. Neu ist die von mir schon auf der

alten Anatomie erprobte Art der Unterbringung von mehreren Kästen übereinander auf einem Eisengestell. (S. Fig. 9). Das Prinzip dieser Aufstellung wird durch nebenstehende Skizze (Fig. 9) genügend erläutert. Jeder Kasten ist mit Rollen versehen und auf eisernen Schienen so weit vorziehbar, dass der Deckel geöffnet und etwas zurückgelehnt werden kann. An der Decke des Raumes sind an Laufschienen verschiebliche Flaschenzüge mit grossen Scherenklammern angebracht. Letztere sind mit beiden oberen Armen angehängt und können den ganzen Leichnam am Rumpf umfassen. Mit Hülfe dieser Klammern lassen sich die Leichen verhältnismässig leicht aus- und einräumen. Breite transportable Holzstege ermöglichen es, auch den höher gelegenen Kästen beizukommen. So sind wir in den Stand gesetzt, in verhältnismässig engem Raum eine grosse Zahl von Leichnamen unterzubringen. Das gleiche System der Aufstellung habe ich nun auch für die mittelgrossen Kästen, welche Extremitäten u. dgl. enthalten, in Anwendung gebracht.

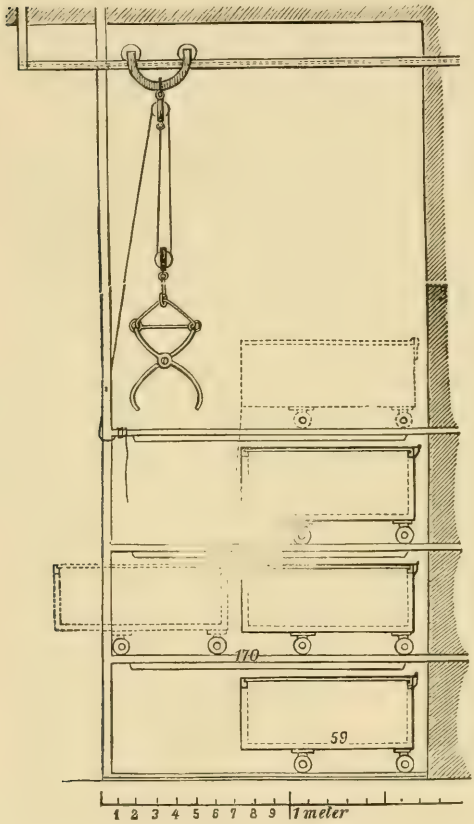

Fig. 9.

So lange unsere Leichen in den Zinkkästen liegen, lässt ihre Konservierung wenig zu wünschen übrig. Wir haben demnach bis jetzt keine Veranlassung gehabt, zu einem anderen System der Konservierung etwa unter Beihülfe von Eisschränken überzugehen, umsomehr, als an unserer Anatomie kein Operationskurs abgehalten wird. Im Winter muss zunächst das ältere Material verwendet werden und wir kommen selten in den Fall, Leichen bald nach ihrem Eingang aufzulegen.

Die Schwierigkeiten der Konservierung beginnen eigentlich erst für uns mit dem Auflegen der Leichen in unsere gut geheizten und sehr trockenen Präparierräume. Da besteht die Gefahr des Austrocknens der Präparate und bei der Verwendung von Formalin zur Konservierung nach längerer Bearbeitung die Gefahr der Schimmelbildung. Beiden Übelständen lässt sich aber bei einiger Aufmerksamkeit mit Erfolg entgegentreten.

Gegen das Austrocknen müssen folgende Hülfsmittel zur Anwendung kommen:

1. Aufstellung von Abdunstgefässen mit Wasser über den Heizkörpern.

2. Einwickelung der Extremitäten, eventuell auch von Kopf und Hals, so lange die Präparation dieser Teile nicht in Angriff genommen ist, mit Vaselinbinden, über welche noch Kappen und Ärmel von Öltuch gezogen werden können.

3. Zudecken der Leichen mit Decken von Öltuch, sobald nicht daran gearbeitet wird.

4. Bestreichen der Präparate, sobald sie anfangen, trocken zu werden, mit Bestreichflüssigkeit. Wir haben folgende Bestreichflüssigkeit als zweckmässig erprobt:

Alkohol (95%, mit Kampfer denaturiert) .	300
Kampfer	10
Glycerin	60
Wasser	600
Chloralhydrat	30

Gefässe mit dieser Flüssigkeit und einem grossen Malerpinsel sollen überall im Präpariersaal zur Verfügung stehen. Es müssen auch diejenigen Stellen der Oberfläche der Präparate, an denen nicht gearbeitet wird, wenigstens einmal am Tage gründlich bestrichen werden. Dadurch wird nicht bloss das Trockenwerden, sondern auch die Schimmelbildung hintangehalten.

5. Unterbringung der in Arbeit stehenden Präparate während der Zwischenzeit in Kammern, Kasten oder Schränken, deren Atmosphäre feucht und mit Alkoholdampf geschwängert ist, in einer kühl gehaltenen, zweckmässig eingerichteten, dicht neben dem Präpariersaale befindlichen Abräumkammer. Präparate, die schon lange in Arbeit sind und — etwa gegen den Schluss des Semesters — von den Präparanten etwas vernachlässigt werden, sollen über den Sonntag in den Kastenraum gebracht und ganz in Bestreichflüssigkeit eingelegt werden.

Über die Einrichtung unserer Abräumkammer habe ich bereits oben berichtet.

Neben dem Raume, der die grossen Leichenkasten enthält und verbunden mit ihm, am südlichen Ende des hinteren Längskorridors liegt die Injektionskammer. Hier werden die erstarrenden Injektionen (in der Regel mit Teichmannscher Masse) gemacht. Hier soll auch ein Exsiccator aufgestellt werden. Ein Cementtrog mit Badeofen ist für besondere Fälle da; ferner ein Thermostat, ähnlich dem Macerirtrog, nur aus Kesseleisen statt aus Cement und kleiner, für besondere, hier nicht näher zu erläuternde Zwecke.

Zum Schluss haben wir noch den Raum unter dem Auditorium zu besichtigen. Derselbe ist als Hülfspräpariersaal („unterer Präpariersaal") eingerichtet und ist als solcher namentlich im Sommer, wo der Hauptpräparierraum zum Mikroskopiersaal umgewandelt ist, gar nicht zu entbehren. Er dient da zu allen gröberen präparatorischen Arbeiten und wird von mir namentlich auch zur topographisch-anatomischen Demonstration benutzt. Da der Raum niedrig und in seinem hinteren inneren Teil dunkel ist, so ist er natürlich nur für eine beschränkte Zahl von Präparanten berechnet. Den Fenstern entlang läuft eine Arbeitsbank; weiter nach innen sind 4—5 grosse Seciertische aufgestellt. Nach der Mitte folgen Holztisch und schwarze Tafeln. Der hintere Teil des Raumes ist als Durchgang freigelassen; ganz an der Rückwand aber, zwischen den beiden Eingangsthüren sind auf einem Eisengestell in mehreren Etagen übereinander kleine, zum Teil in Holz gefasste Zinkkästen mit topographisch-anatomischen Präparaten aufbewahrt.

Bei den Demonstrationen sitzen die Studierenden vom Demonstrator aus nach den Fenstern zu, diesen mit dem Rücken zugekehrt. Durch einen zwischen eingeschobenen Tisch wird ein Fenster ganz freigehalten. Der Demonstrator steht oder sitzt am inneren Ende des Tisches, ebenfalls mit dem Rücken gegen das Fenster; das Demonstrationsobjekt aber ist aufrecht auf besonderem Gestell vor ihm möglichst hoch aufgestellt. Diese Art der Demonstration topographisch-anatomischer Präparate bietet manchen Vorteil gegenüber einer Demonstration, bei welcher die Präparate im Grund eines amphitheatralisch sich aufbauenden Kranzes von Zuschauern zwischen letzteren und dem Demonstrator auf dem Tische liegen, und wobei viele der Zuschauer das Objekt quer vor sich haben. Im vorliegenden Falle aber wusste ich mir überhaupt nicht anders zu helfen, um den Saal zur Demonstration nutzbar zu machen.

An den unteren Seciersaal schliesst sich einerseits eine kleine Kammer an, die für die Herstellung von Gipsabgüssen u. dgl. bestimmt ist, auf der anderen Seite folgen die Kastenräume, denen sich die Injektionskammer anschliesst.

Getrennt vom Hauptbau, in einem besonderen kleinen Gebäude, das auf der Grenze zwischen dem Terrain der Anatomie und des physiologischen Instituts errichtet ist, nah der nördlichen Ecke der Anatomie sind die Tierställe der beiden Institute untergebracht. Für dieses Stallgebäude ist ein besonderer Kredit bewilligt worden.

(Aus dem Laboratorium des Instituts für vergleichende Anatomie, Mikroskopie und Embryologie zu Würzburg.)

BEITRÄGE

ZUR

KENNTNIS DER MUSKELSPINDELN.

VON

DR. MED. JULIUS BAUM,
PRAKT. ARZT.

Hierzu die Tafeln XI/XII, XIII/XIV.

Die Muskelspindeln sind bekannt seit dem Jahre 1862. In diesem Jahre entdeckte sie von Koelliker (33) im Brusthautmuskel des Frosches als ein eigentümliches Bündel feiner Muskelfasern, an die an einer verbreiterten Stelle eine mächtige Nervenfaser mit dicker Scheide sich ansetzt. Er nannte dieses System von Fasern Muskelknospe, von der Ansicht ausgehend, dass es durch Längspaltung sich teilende Muskelfasern seien. Lange Zeit waren sie nur den Anatomen bekannt, und obgleich v. Koelliker der Beschreibung dieser interessanten Bildungen in seinem Handbuch der Gewebelehre (34) zum Zeichen ihrer Wichtigkeit sechs Seiten widmet, sind sie gleichwohl auch heute noch nicht Gemeingut des anatomischen Wissens geworden, und fast alle Lehrbücher der Histiologie gehen über ihre Existenz hinweg, woran wohl ihre lange Zeit unbekannte Bedeutung schuld war.

Ob Arthur Hill Hassall die kleinen Fasern schon gesehen hat, wie Trinchese (59) annimmt, erscheint mir sehr unwahrscheinlich. Jener schreibt in seinem Lehrbuch der mikroskopischen Anatomie im Jahre 1851: „Man kann konstant kleine Muskelfasern wahrnehmen, die neben den grösseren liegen und nur aus wenigen Fibrillen bestehen.“ Es ist fraglich, ob er hiermit die Muskelspindeln gesehen hat; denn die oben beschriebenen Fasern können ebenso gut auch gewöhnliche Muskelfasern dünnen Kalibers gewesen sein, da wir wissen, wie gross die Kaliberschwankungen in den Fasern der quergestreiften Muskeln sind.

Ebenso unbegründet erscheint mir die Annahme von Batten (5), dass Miescher (41) unter den von ihm im Jahre 1843 beschriebenen Schläuchen, die auch Siebold bei Ratten fand, Muskelspindeln gesehen hat.

Sicherlich hat sie Weismann (62) schon im Jahre 1861 gesehen, wenn er schreibt: „Nicht selten sind Gruppen feiner Fasern in der Mitte ihrer Länge in einer mehr oder minder langen Strecke zu einem Strang verbunden und zwar erscheinen sie mir oft wie eingehüllt von einer matten körnigen Substanz, durch welche hindurch man undeutlich die einzelnen Fasern verfolgen kann. Nicht selten liegen an solchen Stellen kleine Kerne in dichtgedrängten Gruppen innerhalb der Fasern".

v. Koelliker erkannte bald dass diese Fasern den von ihm beschriebenen Muskelknospen angehören und nannte sie „Weismannsche Fasern".

In den nächsten Jahren erschienen ausführliche Beschreibungen der Muskelknospen von Kühne (36), in denen er die groben morphologischen Verhältnisse der Weismannschen Fasern und der zugehörigen Nerven in vielen Details schilderte. Er wies ihr Vorhandensein in den Muskeln vom Kaninchen, von der Maus, der Eidechse und der Natter nach und nannte sie ihrer Gestalt wegen Muskelspindeln. Dieser Name hat den von v. Koelliker gegebenen Namen fast ganz verdrängt.

Seit dieser Zeit haben sich ausserordentlich viele Histiologen mit diesen eigenartigen Gebilden befasst. Es würde mich daher zu weit führen, wenn ich alle Autoren anführen wollte, die Neues darüber geschrieben haben. Ich kann hier nur die Hauptetappen in der Geschichte der Muskelspindeln angeben und verweise auf die von Batten (5) gegebene Geschichte derselben, sowie auf das Litteraturverzeichnis am Schlusse dieser Mitteilungen.

Meist wurden die Muskelspindeln in Zupfpräparaten untersucht, wozu sich besonders die von v. Koelliker angewandte konzentrierte Kalilauge eignet. Querschnittsbilder derselben

wurden von Fränkel (23) beschrieben, welcher sie für pathologische Gebilde hielt, ferner von Roth (46), der sie neuromuskuläre Stämmchen nennt, ohne ihnen eine bestimmte Bedeutung zuzuschreiben. Die Identität dieser Formen mit den Muskelspindeln wurde von Kerschner (29) und Felix (20) nachgewiesen.

Einen weiteren Fortschritt nahm die Kenntnis derselben durch das Studium ihrer Nervenendverästelung in Arbeiten von Ruffini (47, 48), Kerschner (32) u. a. Kerschner stellte zugleich die Behauptung auf, dass die dicken Nerven, die zur Spindel herantreten, nicht motorisch, sondern sensibel sind, dass neben ihnen aber auch motorische vorkommen (30); er trat energisch für die Deutung derselben als Sinnesorgan im Muskel ein. Die letztere Ansicht hat seitdem immer mehr Platz gegriffen gegenüber allen anderen Deutungen und fand vor allem ihre Stütze in Experimentaluntersuchungen von Sherrington (54) und Cipollone (15), auf die wir bei der Besprechung der Bedeutung unseres Organs näher eingehen werden.

Veranlassung zu den nachfolgenden Untersuchungen, die im Laboratorium des Instituts für vergleichende Anatomie, Mikroskopie und Embryologie zu Würzburg gemacht wurden, gab die von der medizinischen Fakultät der Universität Würzburg im Jahre 98/99 gestellte Preisaufgabe.

Da sich bei der Bearbeitung des Themas und der Lektüre der vorhandenen Litteratur zeigte, dass ein grosser Teil der gestellten Aufgabe teils inzwischen unzweideutig gelöst war, teils in der festgesetzten Zeit überhaupt nicht zu lösen war, habe ich das bei dem Versuch der Bearbeitung des Themas verwandte Material auf Anraten des Herrn Dr. Sobotta für die nachfolgende Mitteilung verwandt. Ich nehme an dieser Stelle die Gelegenheit wahr, Herrn Geheimrat Prof. v. Koelliker für das Interesse, das er der ursprünglichen Arbeit entgegen brachte, für die gütige Erlaubnis, dieselbe in dem von ihm geleiteten

Institut anzufertigen, für die gütigen Ratschläge, die mir auch bei dieser Arbeit zu gute kamen, für die Überweisung der Litteratur und die Benützung seiner Privatbibliothek meinen Dank auszusprechen.

Insbesondere fühle ich mich verpflichtet, Herrn Dr. Sobotta hier meinen Dank zu sagen für die mir bei Abfassung der Arbeit jederzeit in liebenswürdigster Weise geleistete Hülfe.

In dem Folgenden gebe ich eine Beschreibung der Muskelspindeln wobei ich mich besonders bezüglich der Nervenendverästelungen auf die vorhandene Litteratur stütze. Ich habe vor allem die Morphologie der Muskelspindeln untersucht, z. B. den Zusammenhang der Spindeln mit den übrigen Muskelfasern, die Verhältnisse der Scheide und der Kerne der Äquatorialgegend, ferner die Lagebeziehungen der Spindel im Muskel und das Vorhandensein derselben in verschiedenen Muskeln und bei verschiedenen Tieren. Mit der Untersuchung der Nervenendverästelungen in der Muskelspindel habe ich mich weniger befasst, da gerade diese so vielfach in neuerer Zeit von anderen Autoren untersucht wurden, wobei die Resultate ziemlich übereinstimmend waren. Auf Grund der von mir und anderen gewonnenen Befunde gebe ich im zweiten Teil der Arbeit eine Besprechung der mutmasslichen Bedeutung der Muskelspindeln.

Material und Methode.

Als Material benutzte ich Muskeln des Menschen und verschiedener Säugetiere teils im embryonalen, teils neugeborenen, teils erwachsenen Stadium, besonders vom Igel, Meerschweinchen, Hund, Katze, Kaninchen, Schaf, Schwein, Maulwurf, ferner von einem Selachier (Pristiurus melanostomus), einem Teleostier (Syngnathus phlegon) und Petromyzon, und besonders vom Frosch

Teils wurden die Muskeln frisch untersucht. Zur Isolierung durch Zerzupfen habe ich die konzentrierte Kalilauge angewandt, welche sich dazu sehr gut eignet, da sie Zellen, Kerne und Muskelfasern fast gar nicht beeinflusst, das Bindegewebe jedoch auflöst, sodass nach $^1/_4$ stündiger Einwirkung das Zerzupfen leicht gelingt. Man muss sich bei der Anwendung der Kalilauge besonders vor zu starkem Druck des Deckglases auf die Muskelfasern hüten. Auch die Essigsäure macht den Muskel zum Zerzupfen recht geeignet, da sie die Nervenfasern deutlich hervortreten lässt und dadurch das Aufsuchen der Muskelspindeln erleichtert. Zum Zweck der Darstellung der Nervenendverästelung bediente ich mich der Goldfärbung und zwar meist der Loewitschen Methode. Doch war ich bei meinen Goldfärbungen wenig vom Glück begünstigt.

Zur Konservierung der Muskeln benützte ich zumeist Müllersche Flüssigkeit, seltener Sublimat. Bei Embryonen und kleinen Tieren habe ich zum Zweck von Serienschnitten durch Extremitäten den Knochen mit Pikrinsäure oder Salzsäure entkalkt. Eingebettet wurden die Präparate teils in Celloidin, teils in Paraffin. Ich wandte vorzugsweise Hämatoxylin-Eosinfärbung an, wobei mir der Umstand zu statten kam, dass das von mir angewandte Böhmersche Hämatoxylin bei intensiverer Einwirkung merkwürdigerweise auch die Markscheide der Nerven färbte. Teils wande ich Stück-, teils Schnittfärbung an.

Die konservierten Muskeln habe ich fast ausschliesslich zu Serienschnitten mit einer Schnittdicke von 10—15—20 μ verarbeitet.

I. Morphologie der Muskelspindeln.

Die Muskelspindeln sind bisher bei der ganzen Tierreihe von den Amphibien aufwärts, also bei diesen, den Reptilien, Vögeln und Säugetieren gefunden worden. Über das Vorkommen bei den niederen Klassen der Wirbeltiere ist nichts bekannt.

Nur Kerschner schreibt in einer seiner ersten Arbeiten (29), dass er bei Fischen dünne Fasern beobachtet habe, ohne ihre Identität mit den Muskelspindeln behaupten zu können. In seinen späteren Arbeiten erwähnt er gar nichts darüber. Ich habe bei einem Selachier, dem Pristiurus melanostomus und bei Petromyzon vergebens danach gesucht. Ebenso habe ich bei einem Teleostier, dem Sygnathus phlegon die Brustflossen, in denen nach den Erfahrungen bei anderen Tieren am ehesten Muskelspindeln zu erwarten gewesen wären, in einer Querschnittsserie durchmustert, ohne etwas gesehen zu haben, was einer Muskelspindel ähnlich gewesen wäre. Es scheint also, dass dieses Organ nur den höheren Tieren eigen ist.

In den wesentlichen Punkten sind die Muskelspindeln bei allen bisher beobachteten Tieren gleich; es ist deshalb kaum nötig, dieselben bei den einzelnen Tieren und Tierklassen für sich zu beschreiben, da es leicht möglich ist, bei der Beschreibung der einzelnen Teile der Spindel auf einige Besonderheiten einzugehen.

Bei den Säugetieren werden die Spindeln stets gefunden von der zweiten Hälfte der Embryonalentwickelung bis ins höchste Alter. Beim Menschen sind sie schon im 4. Embryonalmonat von Felix (20) und Christomanos und Strössner (12) beobachtet. Sie kommen nicht in allen Muskeln gleichmässig vor, sondern in gewissen Muskeln gar nicht, in anderen reichlich, worauf wir später eingehend noch zu sprechen kommen. Sie verlaufen parallel der Längsrichtung der Muskelfasern entweder in Einschnitten von Sekundärmuskelbündeln oder nach Art eines solchen Bündels im Perimysium internum, manchmal liegen sie mit einer Fläche der oberflächlichen Sehne des Muskels an. Stets sind sie von den übrigen Muskelfasern durch das Bindegewebe des Muskels getrennt. Häufig findet man sie an der Eintrittsstelle der Nerven in den Muskel, wie es Mays (39) beschreibt.

Fig. 1

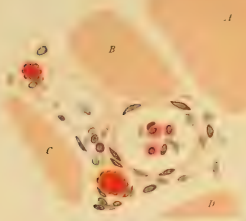

Fig. 2

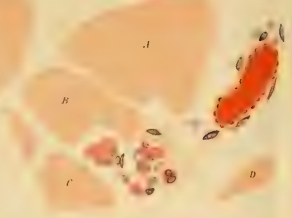

Fig. 3.



Fig. 4.

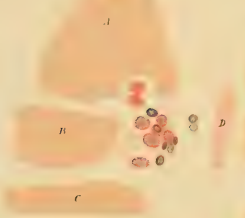

Fig. 5.

Fig. 6.

Fig. 7

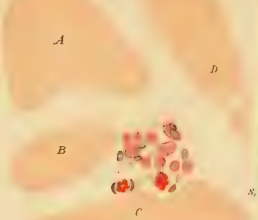

Fig. 8



Fig. 9

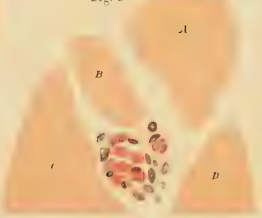

Fig. 10.

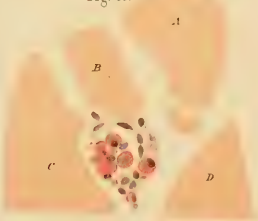

Fig. 11.

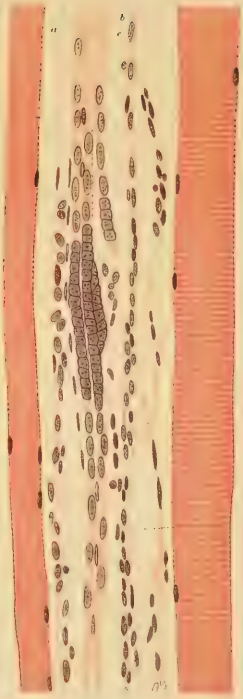

Kgl. Univers.-Druckerei v. H. Stürtz, Würzburg

Verlag von J. F. Bergmann, Wiesbaden

Die Häufigkeit der Muskelspindeln in den Muskeln ist, wie wie schon angedeutet, sehr verschieden. Kühne (36) nahm an, dass auf 100 gewöhnliche Fasern bei der Maus ein Muskelspindel kommt. Diese Annahme scheint mir übertrieben, und ich kann mich des Gedankens nicht erwehren, dass Kühne Mieschersche Schläuche für Muskelspindeln gehalten hat. Ich habe den Unterschenkel einer Maus untersucht und war überrascht von dem zahlreichen Vorkommen dieser Schläuche. Ich hielt sie ursprünglich für Muskelspindeln; denn es ist auf Querschnitten oft schwer, diese Organe bei der Maus zu finden wegen der Dünnheit der Scheide. Besonders dann kann man sich täuschen, wenn der Mieschersche Schlauch im Innern der Faser sich retrahiert hat, sodass der Scheidenhohlraum der Muskelspindel vorgetäuscht wird.

Im einzelnen Muskel ist die Zahl der Muskelspindeln annähernd konstant; vor allem ist dieselbe unabhängig vom Ernährungszustand des Muskels, im hypertrophischen Muskel sind nicht mehr wie im atrophischen. Selbstverständlich müssen sie dann im gleichen Volumen des letzteren häufiger sein, wie es auch vielfach beobachtet worden ist.

Die Muskelspindel hat, wie der Name sagt, eine spindelförmige Gestalt, welche hauptsächlich auf das Verhalten der Scheide zurückzuführen ist. Die Grösse variiert bedeutend, sowohl bei verschiedenen Tieren, als bei verschiedenen Muskeln desselben Tieres, und bei demselben Muskel, wenn die Fasern desselben nicht kurz sind, sodass sie von Sehne zu Sehne ziehen. Beim Menschen im erwachsenen Zustand sind sie 2—10 mm lang, 0,08—0,25 mm breit; es werden jedoch auch solche mit einer Breite von 0,4 mm beobachtet; bei der Maus fand ich sie durchschnittlich 1.7 mm lang, beim Igel 1,5 mm. Sie sind daher mit blossem Auge sichtbar.

Neben einfachen Spindeln findet man häufig Doppelspindeln, seltener dreifache Spindeln, und von Kerschner (30) sind auch

vierfache Spindeln beobachtet worden. Das sind Spindeln, welche dicht neben einander an der Sehne entspringen. Solche Doppelspindeln verlaufen, wie ich auf Serienschnitten beobachten konnte, einander parallel, sind stets von einander getrennt bis zu ihrem entgegengesetzten Ende, welches bei beiden ungefähr in gleicher Höhe liegt. Sie werden gewöhnlich von demselben Nerven- und Gefässstamm versorgt. Von diesen Doppelspindeln wohl zu unterscheiden sind einfache Spindeln, welche durch Auftreten eines mittleren Septums zwischen den Weismann-schen Fasern den Anschein einer Doppelspindel erwecken könnten.

Wir gehen nun zur genaueren Schilderung der einzelnen Teile der Muskelspindel über.

Die Scheide

besteht aus fibrillärem Bindegewebe mit lamellärer Struktur. Die konzentrische Schichtung des Bindegewebes hat, wie viele Autoren, z. B. Golgi (25) und Pilliet (44) erwähnen, Ähnlichkeit mit der Umhüllung der Pacinischen Körperchen. Sie enthält zahlreiche Kerne besonders beim Embryo; dieselben sind länglich und dem Verlauf der Spindel parallel gerichtet. Am dicksten ist die Scheide in der Äquatorialgegend der Muskelspindel, nach den beiden Polen hin wird sie immer dünner, indem die Lamellen derselben mit einander verschmelzen. Dieser Umstand bewirkt natürlich auf Querschnitten ganz verschiedene Bilder. Die Dicke der Scheide variiert bei verschiedenen Tieren innerhalb weiter Grenzen. Sehr gering ist sie bei der Maus, etwas dicker bei den Vögeln (Taube, Meise, Storch), sowie beim Siebenschläfer und dem Kaninchen, wie Kerschner (29) angiebt, „während der Hund und die Katze bereits den Übergang zu Bildungen machen, welche dem Menschen nahe kommen, das sind die Spindeln des Schweins, des Rindes und Affen".

Auch bei demselben Individuum ist die Scheide verschieden dick. Denn wenn eine Spindel der Sehne anlag, fand ich deren Scheide gewöhnlich dicker als an den übrigen Muskelspindeln.

Beim Anfertigen von Zupfpräparaten sieht man, dass die Scheide die in ihr gelegenen Gebilde durchscheinen lässt; letztere erscheinen wie mit einem Schleier überzogen. Gegenüber mechanischen Eingriffen erweist sie sich ziemlich resistent; daher gelingt es nicht schwer, die Muskelspindel als Ganzes zu isolieren.

Nach manchen Autoren, wie Sherrington (54) und Cipollone (14), enthält die Scheide elastische Fasern, von anderen, wie von Huber-de Witt (28), wird dies bestritten. Und zwar sollen die elastischen Fasern nach Angabe der ersteren speziell nach den Polen der Spindel häufiger sein, während sie im Äquator fehlen. Ich habe nie mit Sicherheit elastische Fasern gesehen, will jedoch ihre Existenz nicht absolut bestreiten. Denn wenn sie auch vorhanden wären, würden sie in den durch Terpentin und Lack aufgehellten Präparaten nur schwer sichtbar sein. Beim Frosch wandte ich jedoch Orceinfärbung an zur Darstellung der elastischen Fasern, aber ohne Resultat. Das schliesst nicht aus, dass bei höheren Tieren, die mehr Bindegewebe und elastische Fasern haben, als der Frosch, letztere vorkommen.

Durch die Scheide treten Nerven und Blutgefässe. Letztere verlaufen häufig cirkulär in derselben. Aus vielfachen Beobachtungen — auch ich habe dieselben häufig gemacht — geht hervor, dass die Scheide sich direkt in die Henlesche Scheide der starken zur Spindel tretenden Nervenfasern fortsetzt.

Die Scheide umschliesst einen spindelförmigen Raum, den Scheidenhohlraum. Derselbe ist im Querschnitt oft nahezu kreisrund, wenn man bei der Präparation dafür sorgt, dass der Muskel nicht gedrückt wird. Besonders weit ist er, wie von Koelliker (34) beobachtete, beim Kaninchen. Beim Frosch beträgt er etwa 60—95 μ, beim Menschen 80—250 μ. Die grösste

Weite hat er am Äquator, d. h. an der Stelle der grössten Kernanhäufung der Weismannschen Fasern. Die letzteren nehmen hier nur etwa $^1/_3$ des Scheidenhohlraumes ein — beim Menschen, bei manchen Tieren bis zu $^3/_4$ desselben.

Beim Fötus von 24 cm Länge ist, wie Christomanos und Strössner (12) beschreiben, der Scheidenhohlraum noch nicht entwickelt, sodass die Weismannschen Fasern der Scheide eng anliegen.

Nach den Polen hin wird der Scheidenhohlraum immer kleiner und verschwindet schliesslich ganz. Daraus resultiert die spindelförmige Gestalt dieses Raumes. Von manchen Autoren ist die Behauptung aufgestellt worden, dass der Scheidenhohlraum um die Muskelfasern geschlossen ist, d. h. dass das Ende der Scheide in das Sarkolemm der Weismannschen Fasern übergeht. Dies ist nicht der Fall, sondern die Scheide geht kontinuierlich in das Perimysium internum über. Ich habe diese Verhältnisse in einer Schnitt-Serie Taf. XIII/XIV 1—8 vom Muskel eines Igels zum Teil dargestellt. Man sieht in Fig. 1 die Scheide der Muskelspindel A noch annähernd vollständig. In den folgenden Zeichnungen zeigt sich die Scheide, je enger sie wird, um so mehr aufgelockert. Und sie verschmilzt allmählich mit dem Perimysium, in dem an dieser Stelle mehrere Nervenfaserquerschnitte gelegen sind. Der Raum ist also in diesem Sinn nicht als geschlossen zu betrachten. Es ist auch nicht recht einzusehen, wie die bindegewebige Scheide mit dem Sarkolemm, das doch ein Produkt der Muskelfaser ist, verschmelzen sollte. Über einen Zusammenhang des Hohlraumes mit dem Lymphgefässsystem ist nichts bekannt. Doch ist derselbe zu postulieren, da es Sherrington gelang, denselben von den Lymphgefässen aus zu injizieren.

Im Innern des Spindelraumes liegen mehr oder weniger central die Weismannschen Fasern. Sie stehen mit der inneren Wand der Scheide durch feine Bindegewebszüge, die mit Kernen

versehen sind, in Verbindung. Ausserdem finden sich innerhalb der Spindelscheide die Verästelungen von Nerven und Arterien, ferner Eiweissniederschläge und Leukocyten; letztere bildet besonders Golgi in grosser Zahl ab. Ausser den feinen Bindegewebszügen, die den Spindelraum durchziehen, finden sich auch stellenweise in Spindeln mit vielen Weismannschen Fasern derbere Faserbündel, welche im Bau der Scheide ähnlich sind und sich von ihr abzweigen. Sie teilen den Spindelraum der Länge nach zwischen den Fasern und haben wohl den Zweck, den letzteren grösseren Halt zu geben.

Die Weismannschen Fasern,

die den Hauptinhalt des Scheidenhohlraums bilden, ziehen als dünne Fasern einander parallel durch die Länge der Muskelspindel. Man hat an denselben einen intrafusalen und einen extrafusalen Verlauf, d. h. innerhalb und ausserhalb der Spindel zu unterscheiden. Eine besondere Stelle im intrafusaleu Verlauf nimmt der Äquator, d. h. der Ort der Kernanhäufung ein.

Die Dicke der Fasern ist bei den verschiedenen Tieren etwas verschieden, schwankt aber im Verhältnis zu den starken Differenzen in der Dicke der anderen Muskelfasern nur innerhalb enger Grenzen. So sind die Weismannschen Fasern beim Frosch trotz der viel bedeutenderen Dicke seiner Muskelfasern kaum dicker als bei Säugetieren; auch bei den verschiedenen Säugetieren sind sie ungefähr gleich dick. Sie sind beim Frosch durchschnittlich 15 μ, beim Menschen 12—15 μ dick.

Nach dem Äquator der Spindel nimmt die Dicke der Fasern zu, indem sie spindelförmig anschwellen. Bei Amphibien, Reptilien, Vögeln und manchen Säugetieren, z. B. auch beim Maulwurf, wie Tafel XI/XII Fig. 2 zeigt, ist die Dickenzunahme deutlich ausgeprägt, bei den meisten Säugetieren weniger. Hier am Äquator sind die Fasern rund, während sie nach den Polen hin nach

Art der anderen Muskelfasern rundlich-polygonale Form annehmen.

Die Zahl der Fasern ist bei verschiedenen Tieren sehr verschieden. Während die Muskelspindel nach den übereinstimmenden Angaben von Kühne (36), Mays (40), Sihler (56), Kerschner (29) u. a. bei den Reptilien nur aus einer Faser besteht, finden sich z. B. beim Menschen 3—20 Fasern, bei der Katze 5—12, bei der Maus und beim Igel 4—5.

Die Weismannschen Fasern sind nach Kerschner als rote aufzufassen (sarkoplasmaarme). Bei Embryonen färben sie sich häufig intensiver als die umgebenden Fasern. Dieser Eindruck wird noch dadurch erhöhlt, dass dieselben sehr nahe beisammen stehen und dadurch leicht ins Auge fallen. Die Beobachtung von Christomanos und Strössner, dass die Weismannschen Fasern bei Embryonen manchmal Kernfärbung annehmen, kann ich nicht bestätigen. Es handelt sich hierbei wahrscheinlich um Querschnittsbilder durch eine kernreiche Stelle des Äquators; man sieht da oft vor lauter Kernen der Muskelfasern nichts von der fibrillären Substanz.

Ausserhalb der Äquatorialzone zeichnen sich die Fasern durch eine meist auffallend deutliche Querstreifung aus, was dadurch bedingt ist, dass die einzelnen Querstreifen weiter von einander entfernt sind, als bei gewöhnlichen Muskelfasern (cf. Fig. II., Taf. XI/XII). Sie sind vom Sarkolemm umgeben. Sherrington behauptet zwar, er habe Fasern ohne Sarkolemm gesehen. Weder irgend ein anderer nach ihm, noch ich haben diese Beobachtung bestätigen können.

Am Äquator weicht das Bild der Spindelfaser von normalen Fasern noch weit mehr ab, sie hat hier fast alle ihre Charakteristica verloren. Am besten kann man sich darüber auf einem Längsschnitt orientieren. Ich verweise daher zur Veranschaulichung dieser Verhältnisse auf Taf. XI/XII, Fig. 11, einen Längsschnitt durch die Muskelspindel des Maulwurfs. Man sieht

hier den ganzen Inhalt der Muskelfaser angefüllt mit grossen, klaren und glänzenden Kernen, die einander so dicht anliegen, dass sie polygonale Gestalt mit abgerundeten Ecken angenommen haben. Von den Fibrillen der Muskelfaser ist im Bereich der äquatorialen Kernanhäufung nichts vorhanden, daher fehlt auch die Querstreifung vollständig. Die Kerne sind eingebettet in eine granulierte Substanz, die jedenfalls als Sarkoplasma zu deuten ist. Sonst existiert von den normalen Bestandteilen der Muskelfaser an dieser Stelle ausser dem Sarkolemm nichts; denn auch die typischen länglichen Muskelkerne fehlen hier vollständig. Das Bild erinnert an das Aussehen einer Gallenblase, die prall mit Steinen gefüllt ist, die sich durch gegenseitigen Druck abgeplattet haben und daher polygonal geworden sind. Ähnlich ist die Kernanhäufung beim Menschen und höheren Säugetieren wie Hund, Affe; nur sind bei diesen noch mehr Kerne im Querschnitt zu sehen.

Etwas weniger typisch ist der Äquator der Weismannschen Fasern bei Amphibien. Hier liegen die Kerne nicht so eng aneinander, zwischen den einzelnen Kernen ist die granulierte Substanz in grösserer Menge vorhanden. Daher haben die Kerne keine polygonale Form angenommen, sondern sind rund. Um diese granulierte Substanz mit den runden Kernen ist noch ein dünner Mantel fibrillärer Muskelsubstanz mit den gewöhnlichen länglichen Kernen erhalten. Gleichwohl lässt sich selten eine Querstreifung erkennen. Diese Kerne im Äquator fand ich bei allen untersuchten Tieren ungefähr gleich gross (4—6 μ).

Das Typische und allen Tieren Gemeinsame ist also die Anhäufung von rundlichen bezw. polygonalen Kernen, welche in frischem Zustand stark glänzen und die gewöhnlichen Kernfärbungen annehmen. Man könnte glauben, dass man eine in Entwickelung begriffene Muskelfaser vor sich sieht. Dafür spräche, dass die Faser wie alle embryonalen Fasern nur in

der Peripherie Fibrillen hat und innen ausgefüllt ist mit Kernen, die anscheinend in lebhaftester Vermehrung begriffen sind.

Bisher habe ich die Spindel so dargestellt, als ob in derselben nur eine äquatoriale Zone vorhanden wäre. Dies ist die Regel bei einem Teil der Muskelspindeln, und zwar, wie ich glaube, bei solchen mit wenig Fasern, und besonders wenn die letzteren in gleichem Niveau beginnen, wie dies z. B. bei den Amphibien stets der Fall ist, aber auch bei Säugetieren in Muskeln mit kurzem Verlauf, in welchen Fasern von Sehne zu Sehne verlaufen. Bei Spindeln mit zahlreichen Fasern und besonders solchen, die sich in Muskeln finden, deren Fasern nicht von Sehne zu Sehne verlaufen, werden innerhalb des Spindelraumes nicht nur 2, sondern auch 3 und 4 äquatoriale Zonen beobachtet. Dies hat schon v. Koelliker beschrieben und andere haben es vielfach abgebildet. Ich glaube, dass es sich bei diesen mehrfachen Kernanhäufungen nicht um verschiedene Äquatoren einer und derselben Muskelfaser handelt, sondern dass es verschiedene Fasern sind, die ihren Äquator nicht im gleichen Querschnittsniveau haben, weil sie nicht in gleicher Höhe entspringen. Ich kann dies nicht mit aller Sicherheit behaupten, da es schwer, ja meist unmöglich ist, in Querschnittsbildern die Muskelfasern in der Nähe des Äquators von einander zu unterscheiden. Ich habe darüber nirgends eine Notiz gefunden. Solche Spindeln mit mehreren Äquatoren innerhalb der Spindel nennt man gegenüber den einfachen „zusammengesetzte".

Vom Äquator nach den Polen hin nimmt die Zahl der Kerne allmählich ab, sie werden immer länger und schmäler, wie man auf Taf. XI/XII, Fig. 11 sieht, und nehmen schliesslich die Form der gewöhnlichen Muskelkerne an, von denen sie sich nur durch ihre centrale Lage unterscheiden. Allmählich nehmen die Fibrillen in der Randzone der Faser zu, und damit erscheinen wieder die Querstreifung und die Kerne der Randzone bei den Säugetieren.

Schliesslich unterscheiden sie sich von anderen dünnen Muskelfasern fast nur noch durch ihre central gelegenen Kerne, welche im ganzen Verlauf der Faser neben den Kernen der Randzone von Strecke zu Strecke vorkommen.

Die Weismannschen Fasern liegen am Äquator dicht beisammen. Die ersten Beobachter der Muskelspindeln nahmen an, dass zwischen den einzelnen Fasern der Spindel kein Bindegewebe sei. Das ist nicht der Fall. Bei Embryonen und Neugeborenen ist dasselbe deutlich zu erkennen, es fehlt jedoch auch bei Erwachsenen nie ganz. Es ist eine Fortsetzung des vom Innern der Scheide nach dem Hohlraum sich ausspannenden feinen Bindegewebes. Es umgiebt die einzelnen Fasern nicht als solide Scheide, sondern in unregelmässigen Zügen, die speziell am Äquator der Fasern zwischen denselben sehr spärlich sind. Dafür tritt hier am Äquator eine die Faser gemeinsam umhüllende Scheide auf, wie aus Taf. XI XII, Fig. 11 ersichtlich. Diese Scheide ist wohl identisch mit der von Sherrington beschriebenen axialen Scheide. Es erscheint mir wahrscheinlich, dass diese axiale Scheide mit den langen Bindegewebskernen aus der Schwannschen Scheide der hier sich um die Muskelfasern herumschlingenden Nervenfasern hervorgeht.

Nach dem Ende der Scheide zu nimmt das Bindegewebe zwischen den einzelnen Fasern immer mehr zu und umgiebt schliesslich dieselben nach ihrem Austritt aus der Scheide nach Art der Sekundärbündel.

Was den peripherischen Verlauf der Weismannschen Fasern betrifft, so herrscht darüber nicht vollständige Klarheit. Bei dem Zählen derselben findet man, dass bei den höheren Säugetieren und beim Menschen nach den Polen hin oft weniger Fasern vorhanden sind als in der Nähe des Äquators. Man glaubte daher, dass man es mit Teilungsvorgängen zu thun habe, indem man annahm, dass Fasern in der Peripherie mit einander verschmelzen bezw. dass eine Faser nach dem Äquator hin sich

gabelt, um möglicherweise am anderen Pol wieder zu einer Faser zu werden. Keiner der Autoren, die einer solchen Ansicht huldigen, wie Kerschner und Cipollone, und diese Teilung als Oberflächenvergrösserung der Muskelfasern zum Zweck einer grösseren Kontaktfläche mit den Nerven auffassen (was übrigens nach der von Cipollone angenommenen Mechanik der Muskelspindel nicht einmal sehr wahrscheinlich ist), hat auf Längs- oder Querschnitten eine solche Gabelung gezeichnet oder deutlich beschrieben. Es ist mir daher fraglich, ob jemand eine wirkliche Verschmelzung zweier Weismannschen Fasern gesehen hat. Ich habe danach oft gesucht an den Stellen in Serienschnitten, an welche ein Wechsel in der Faserzahl auftrat und habe dabei nie dergleichen gesehen. Sondern stets endete die Faser für sich und zwar legte sie sich oft der Scheide an, wie ich Faser b der Spindel A dargestellt habe, (Tafel XIII/XIV, Fig. 1—8. Man sieht hier an einer Querschnittsserie vom Igel, dass die Weismannsche Faser b der Spindel A allmählich an Dicke abnimmt, und in Fig. 7 an der Scheide endigt. In Fig. 8 ist diese Faser nicht mehr vorhanden), während die übrigen Fasern an Volum und Gestalt unverändert weiterziehen.

Auch eine Verschmelzung von Weismannschen Fasern mit gewöhnlichen Muskelfasern auf ihren extrafusalen Verlauf konnte ich nicht beobachten. Die Weismannschen Fasern sind bis ans Ende von den angrenzenden Fasern durch Lage und Form zu unterscheiden, sei es, dass sie an der Endsehne, oder an der Oberflächenfascie oder im Perimysium internum endigen.

Wenn eine Muskelspindel im Einschnitt eines sekundären Muskelbündels liegt, so sieht man manchmal, dass die Scheide speziell in der Äquatorialgegend da, wo sie am dicksten ist, Fasern der Umgebung zwischen sich fasst. Einmal konnte ich den Eintritt eines ganzen Muskelbündels in die Scheide beobachten beim neugeborenen Kind. Ein Bündel von sieben gewöhnlichen

Muskelfasern verläuft längs der Spindel. Nach dem Äquator hin werden sie von der Scheide derselben allmählich umhüllt. Man sieht dann neben den eigentlichen Spindelfasern, welche ihre eigene Scheide noch haben, und von diesen scharf getrennt, aber in der gemeinsamen konzentrisch geschichteten Scheide diese sieben Fasern. Nach weiterem Verlauf verliert sich diese gemeinsame Umhüllung und man sieht wieder, wie ursprünglich, die Muskelspindel mit ihrer Scheide, ohne dass ein Fasertausch zwischen beiden Systemen stattgefunden hat.

Bei dem Verfolgen der Spindelfasern durch eine Serie des Omohyoideus des Neugeborenen fand ich einmal ein bisher noch nicht beobachtetes Verhalten derselben. Während für gewöhnlich ein Bündel von Muskelfasern nur eine einzige Muskelspindel bildet, fand ich hier, wie ein System von Fasern dreimal zur Muskelspindel wurde. Das Verhalten dieses Bündels ist in gewissen Beziehungen so interessant, dass ich es genauer beschreiben möchte. Man sieht an der Oberflächensehne des Ursprungs des oberen Bauches drei Muskelfasern entspringen, welche in ihrem Verlauf eine typische Muskelspindel bilden. Diese verläuft mit einem Bestand von drei Fasern an der Innenfläche der Fascie und ist 0,7 mm lang. Wenn man die Fasern in ihrem extrafusalen Verlauf nach der Peripherie zu verfolgt, sieht man, wie aus diesen Fasern nach einer Strecke von 1,5 mm, nachdem sich ihre Zahl vermehrt hat, wieder eine typische Muskelspindel wird (Fig. 1—10, Taf. XI XII). Diese hat 6—8 Fasern und ist 1,950 mm lang. Nach dem Austritt aus der Scheide verlaufen sie nun in ungefähr gleicher Zahl eine Strecke von 2,50 mm, um dann zum drittenmal zur Spindel zu werden, welche 2,2 mm lang. Dann enden die Fasern nach längerem Verlauf, wobei sie immer dünner werden, im Perimysium. Zur Veranschaulichung dieser Verhältnisse habe ich, den Übergang der ersten Spindel zur zweiten durch einige Schnitte aus der Serie dargestellt. Man sieht in Taf. XI XII, Fig. 1 die Spindel mit drei Fasern, mit Scheidenhohl-

raum und deutlicher Scheide, umgeben von den vier Sekundärmuskelbündeln A B C D, die uns weiter zur Orientierung dienen. In den folgenden Schnitten Fig. 2—4 verschwindet die Scheide allmählich, in Fig. 5 fehlt sie ganz, in den folgenden Schnitten kommt die Scheide wieder zum Vorschein, nachdem die Weismannschen Fasern an Zahl zugenommen haben. Dass es aber immer dasselbe System von Fasern war, das zweimal bezw. dreimal eine Muskelspindel bildete, geht aus der Lage zu den umgebenden Sekundärmuskelbündeln hervor.

Ich glaube, dass das Verhalten dieser Fasern keine Ausnahme ist, und wenn man dieses bisher nicht beobachtet hat, so mag das wohl daran liegen, dass es sicherlich schwer sein wird ein solches Gebilde zu isolieren, und zur Beobachtung in Schnittpräparaten lange Serien nötig sind. Es sind an diesem Faserbündel verschiedene Thatsachen ersichtlich. Erstens, dass auch in demselben Muskel die Länge der Muskelspindeln nicht gleich ist, dann dass die Faserzahl variiert, und zwar so, dass Länge wie Faserzahl nach der Mitte des Muskels zunehmen. Dieses Spindelsystem ist jedenfalls als eine höhere Modifikation der zusammengesetzten Spindeln anzusehen.

Die Spindelnerven.

Schon der erste Beobachter der Muskelspindel, v. Koelliker, beschreibt, dass zur Spindel ein Bündel markhaltiger Fasern mit mächtiger Henlescher Scheide herantritt, dass die Henlesche Scheide in die Scheide der Spindel übergeht, während sich die Nervenfasern selbst nach wiederholter Teilung auf und zwischen den Fasern dem Blicke entziehen. Das Studium der Nerven der Spindel ist gerade in den letzten 10 Jahren ein sehr reges geworden. Es sind die dabei in Betracht kommenden Verhältnisse, speziell auch was die Nervenendverästlung betrifft, von den meisten Autoren übereinstimmend beschrieben worden,

sodass dieses Kapitel so ziemlich als abgeschlossen zu betrachten ist. Was die Nervenendverästlung betrifft, so hat vor allem Ruffini darin Aufklärung gebracht; doch war er nicht der erste, der sie beschrieb; vor ihm haben schon v. Koelliker und Kerschner darüber berichtet. Ich habe speziell auf dem letzteren Gebiet nichts Besonderes beobachtet, und schliesse mich ganz den übereinstimmenden Angaben der Autoren (Kerschner, Sihler, Dogiel, Ruffini, Sherrington, Cipollone, Huber—de Witt u. a.) an, die ich der Vollständigkeit halber genauer wiedergeben muss.

Man hat bei den Spindelnerven prinzipiell zwei Arten zu unterscheiden, 1. solche, welche den gewöhnlichen motorischen Nerven der Muskeln identisch sind; 2. solche, welche wir als sensibel zu betrachten haben.

Von den älteren Autoren ist fast ausschliesslich nur die zweite Fasergattung beschrieben worden, die auch mächtig dominiert gegenüber der ersteren. Bremer hat zuerst auf den Unterschied in der Dicke dieser Fasern aufmerksam gemacht, ohne ihren verschiedenen Wert zu kennen.

Man sieht bei der Untersuchung des frischen Muskels mit verdünnter Essigsäure, welche die Nerven deutlich hervortreten lässt, ein Bündel von Nervenfasern, welche bedeutend dicker sind als die motorischen Fasern und sich vor allem durch eine sehr dicke Henlesche Scheide auszeichnen, an die Spindel herantreten. Diese Fasern sind nach Angabe v. Koelliker beim Kaninchen 17—19 μ, beim Menschen nach Sherrington 7—18 μ dick; die Dicke scheint also innerhalb enger Grenzen bei den verschiedenen höheren Tierarten bezw. dem Menschen zu schwanken. Dieses Bündel fällt sofort auf bei der Betrachtung eines mit Säuren behandelten Muskels, und „man kann sich," wie Kühne sagt, „bei der Aufsuchung der Muskelspindeln von diesen Fasern leiten lassen. Zu diesem Zweck wird ein

schmaler Muskelstreifen bei schwacher Vergrösserung untersucht, und wenn sich einige oder mehrere ungewöhnlich breite Fasern in einem Nervenstämmchen darbieten, so braucht man diese nur bis an die Peripherie zu verfolgen, um schliesslich auf die Muskelspindel zu gelangen, die dann aus den Bündeln isoliert werden kann."

Die Zahl der dicken Nervenfasern einer Spindel entspricht ungefähr der Zahl der Weismannschen Fasern, oder bleibt unter der Zahl der letzteren. Bei den einfaserigen Muskelspindeln der Reptilien ist gewöhnlich 1, manchmal auch 2 dicke Nerven vorhanden, beim Frosch sind es gewöhnlich 1—3, bei den Vögeln, die mindestens 3—4 Fasern haben, sind es auch gewöhnlich 2—3 Nerven, während bei den Säugetieren mit zusammengesetzten Spindeln bis zu 8 Nerven gefunden werden. Wenn gleichwohl behauptet wird, dass die Zahl der Nervenfasern die der Weismannschen Fasern überwiegt, so sind nicht die Nervenfasern, sondern schon deren Teilstücke gezählt.

Den Verlauf der sensiblen Fasern kann man nur durch Isolierung der Spindeln gut beobachten. Man sieht sie zu einem oder mehreren Bündeln vereinigt unter spitzem, oder auch nahezu rechtem Winkel zur Achse der Spindel an die Scheide herantreten. Dann durchsetzen sie die Scheide, wobei ich mich besonders auf Schnittpräparaten von der bekannten Thatsache überzeugen konnte, dass die Scheide der Nerven in die der Spindel kontinuierlich übergeht. Vor oder nach dem Durchtritt durch die Spindelscheide findet eine reichliche Teilung der Nervenfasern statt. Zugleich tritt auch in der äusseren Form der Nerven eine Veränderung ein, die Sherrington folgendermassen beschreibt: „Während die Abstände der Ranvierschen Einschnürungen der Spinalganglienfasern 600—900 μ betragen, wird dieser Abstand in verschiedener Entfernung von der Spindel kürzer, 80—130 μ. Zu gleicher Zeit werden die dichotomischen Teilungen häufiger, die Markscheide wird dünner,

der Durchmesser des Achsencylinders wird bedeutend grösser, z. B. 14 μ statt 9 μ."

Nach Durchbrechung der Scheide treten die Nerven in unregelmässigem Verlauf an die Weismannschen Fasern heran, ziehen oft eine Strecke denselben entlang, besonders wenn sie nicht am Äquator der Spindel eingetreten sind, biegen sich oft spitzwinklig um und verlaufen rückläufig, bis sie sich den Weismannschen Fasern enger anlegen.

Sherrington behauptet, dass die Nerven der Spindel meist vom proximalen Pol, d. h. von dem Ursprung des Muskels herkommen. Diese Beobachtung fand ich häufig bestätigt, habe jedoch auch oft das Gegenteil gesehen.

Wenn die Nerven nun die Markscheide verloren haben und zwischen axiale Scheide und Weismannsche Faser getreten sind, findet die Endverästelung derselben nach den Untersuchungen von Ruffini an der Katze in folgender Weise statt: Die marklosen Nervenfasern platten sich ab, werden bandförmig und legen sich in Windungen um die kernreichste Zone der Muskelfaser, die wir oben als Äquator beschrieben haben. Diese Windungen erscheinen entweder kreisförmig oder spiralig, nastri annulo-spirali Ruffinis. Es sind dies, nicht zwei verschiedene Arten; sie sind identisch nach Kerschner, erscheinen jedoch verschieden, je nachdem man eine solche Windung mehr von der Fläche oder Seite sieht. Als 2. Form der Nervenendigung in der Spindel bezeichnet Ruffini die terminazioni a fiorami; d. h. die Endverästlung zeigt von Art zu Art Verdickungen, welche keulenförmig, blattförmig oder rund erscheinen. Ihm gegenüber glaubt Kerschner, dass diese blütenartigen Endigungen nur die letzten Endigungen der ringförmigen Nervenfasern seien, indem er andeutet, dass diese, nachdem sie sich in 7—9 Windungen um die Weismannschen Fasern herumgeschlungen haben, entweder frei oder eben in den terminazioni a fiorami Ruffinis endigen.

Übrigens erscheint es mir nicht unwahrscheinlich, dass schon Karl Sachs (50) im Jahre 1874 diese Endigungen gesehen und sie auch als Endigungen sensibler Nerven gedeutet hat.

Er schreibt in seinen Untersuchungen über den Muskelsinn und die sensiblen Nerven des Muskels: Eine blasse Nervenfaser läuft neben dem Muskelbündel hin, umwickelt dasselbe in Spiraltouren und umstrickt es ähnlich den Ranken der Weinrebe oder des Epheus mit feinen terminalen Fibrillen.

Nur bei der Katze und der Maus sind bisher die Endverästelungen der dicken Nervenfasern in typischer spiraliger Bandform gefunden. Kerschner schreibt in seiner Mitteilung aus dem Jahr 1893: „Beim Menschen, beim Kaninchen und bei der Ratte, wo die Bandform dieser marklosen Äste weniger deutlich oder gar nicht vorhanden und einem knorrigen oder knotigen Aussehen Platz macht, wird die spiralige Anordnung der marklosen Ranken verwischt; dasselbe ist übrigens auch an den dünneren Muskelfasern von Maus und Katze und an den Enden der typisch ausgebildeten Spiralen der Fall. Noch weniger deutlich ist die spiralige Anordnung der Endverästelung der Nerven bei den Vögeln, Reptilien und Amphibien. Bei diesen ist der um die Muskelfaser gewundene Teil ganz kurz oder gar nicht vorhanden und macht einem gestreckten Verlauf Platz, wobei diese Endfasern auch nach oben beschriebener Weise blumenförmig verschiedenartig kurze Endästchen abgeben."

Diese Beobachtungen Kerschners sind durch alle nachfolgenden durchaus bestätigt worden, so auch von Huber-de Witt, die mit der Methylenblaumethode arbeiteten. Letztere beschreiben und zeichnen diese Endverästelungen epilemmal im Gegensatz zu den motorischen Endplatten, welche sie als hypolemmal betrachten.

Wir wenden uns nun den dünnen Nervenfasern der Muskelspindel zu. Sie zeigen im Verhältnis zu der Kompliziertheit der eben beschriebenen Nervenfasern ein bedeutend einfacheres

Fig. 1.

Fig. 2.

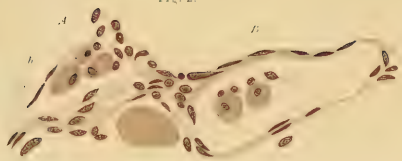

Fig. 3.

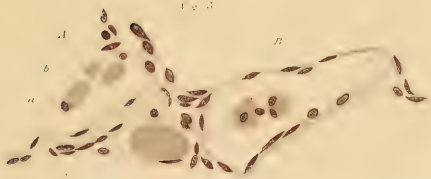

Fig. 4.

Fig. 5.

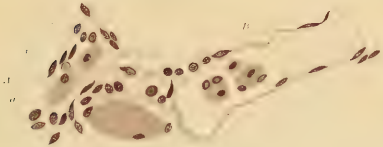

Fig. 6.

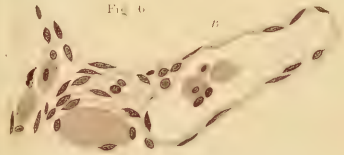

Fig. 7.

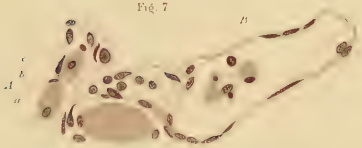

Fig. 8.

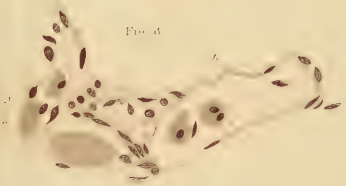

Fig. 9.

Lith. Univers. Druckerei v. Hofstetter, Würzburg

Verlag von J. F. Bergmann Wiesbaden

Verhalten; sie zeigen, kurz gesagt, die Eigenschaften der gewöhnlichen motorischen Nerven, als welche sie aufzufassen sind. Sie wurden auch von Kerschner, Trinchese, Sihler, Huber-de Witt, Weiss und Dutil als solche betrachtet, bevor es Cipollone auf dem Weg des Experimentes gelang, dies zu beweisen. Sie treten entweder zusammen mit dem Bündel der sensiblen Fasern oder auch getrennt von diesen in die Spindel ein. Sie haben keine Henlesche Scheide. Bei den Reptilien treten sie, wie Sihler, Kerschner, Cipollone u. a. beobachtet haben, überhaupt nicht in den Hohlraum der Scheide, sondern treten an die Muskelfaser in ihrem extrafusalen Verlauf. Wenn sie mit den sensiblen Fasern zusammen in die Spindel eintreten, so trennen sie sich doch bald von diesen, und während diese dem Äquator zustreben, endigen sie an dem extraäquatorialen Teil der Spindel in typischen motorischen Endplatten.

Die Blutgefässe der Muskelspindel.

Wie die Muskelspindel eine eigentümliche Nervenversorgung hat, so bieten auch ihre Blutgefässe einige charakteristische Eigenschaften, die ich speziell an Serienschnitten eines Kaninchenmuskels mit injizierten Gefässen gut zu beobachten Gelegenheit hatte. Die Ansicht Kühnes, dass in der Spindel niemals Blutgefässe seien, ist längst widerlegt; sie sind im Gegenteil konstant und auf jedem Schnitt zu finden. Stets verläuft ein grösseres Gefäss in der Nähe der Spindel, sei es, dass diese frei im Perimysium oder in dem Einschnitt eines Sekundärbündels liegt. Diese Konstanz fand ich besonders auffällig in dem extrafusalen Verlauf der Weismannschen Fasern. Dieses Verhalten gab mir beim Verfolgen der Weismannschen Fasern ausserhalb der Scheide häufig die Richtschnur ab, wie es in einem mit Säure behandelten Muskel die Nerven sind. Die

Gefässe verlaufen längs der Spindel, und senden ihre Äste quer zu derselben; letztere treten in die Scheide ein, verlaufen eine Strecke weit zwischen den Lamellen derselben cirkulär, um sich dann im Hohlraum der Scheide weiter zu verästeln und in Kapillaren sich aufzulösen, die auf den Fasern verlaufen.

Von einem Spezialgefässsystem kann man bei der Spindel nicht sprechen, da von denselben Gefässen, welche die Spindel versorgen, auch Kapillaren zu anderen Muskelfasern geben.

Ich schliesse hiermit die Beschreibung der Morphologie der Muskelspindel und gehe auf den zweiten Teil meiner Arbeit über. Derselbe handelt von der

II. Bedeutung der Muskelspindel.

Es giebt wenig Teile des tierischen Körpers, deren Bedeutung so viel umstritten und trotzdem so unbekannt ist, wie die Muskelspindel, obgleich sie der Untersuchung doch leicht zugänglich ist. Nicht weniger als vier grundsätzlich von einander verschiedene Theorien wurden über die Bedeutung der Spindeln aufgestellt, abgesehen davon, dass viele Autoren sich einer Deutung derselben enthielten.

Nach der zuerst aufgestellten Theorie ist die Muskelspindel ein Wachstumscentrum; diese Ansicht wurde vertreten von v. Koelliker, Bremer, Felix, v. Franqué, Trinchese, Thanhoffer, Volkmann u. a.

Golgi glaubte, dass die Muskelspindel in ihrer Bedeutung mit dem Lymphsystem in Beziehung stehe.

Nach einer dritten Ansicht sah man in der Muskelspindel in Rückbildung begriffene Muskelfasern, sei es im normalen Muskel, wie es Mayer und Babinski, und Kraske annahmen,

sei es im pathologischen Muskel, wie es Fränkel, Eisenlohr, Millbacher und Eichhorst glaubten.

Endlich wurde als vierte Ansicht aufgestellt, dass die Muskelspindel ein sensibles Endorgan im Muskel ist. Diese letztere Ansicht hat immer mehr Platz gegriffen und ist auch sicherlich die einzig richtige.

Zunächst zu Golgis Theorie!

Golgi schreibt im Jahre 1880: „Die einzige Thatsache, welche nach meiner Ansicht eine Stütze für eine hinlänglich wahrscheinliche Hypothese geben kann, ist die Gegenwart von zahlreichen Leukocyten in dem von der Scheide umgrenzten Raum. Diese Thatsache lässt daran denken, dass der beschriebene Hohlraum dem Lymphsystem angehört, d. h. dass es ein perifascialer Lymphraum (spazio linfatico perifascicolare) ist.“ Doch hat Golgi selbst Bedenken gegen die Beweiskraft seiner Theorie, indem er sagt, es würde die Bedeutung anderer beschriebener Eigentümlichkeiten immer unklar bleiben. — Golgis Ansicht steht ganz vereinzelt da und es hat kein anderer sie zu stützen vermocht. Denn auch nur gerade das, was Golgi anführt, könnte seine Ansicht annehmbar machen. Direkt dagegen spricht zunächst schon, dass die Scheide nicht mit dem Lymphgefässsystem zusammenhängt, wie man es erwarten sollte, sondern in die Henlesche Scheide der Nervenfasern direkt übergeht.

Die zweite Hypothese, die auch nicht schwer zu widerlegen ist, war die, welche annahm, dass die Muskelspindel in Rückbildung begriffene Muskelbündel seien. Diese Theorie entstand nur aus der Betrachtung von einzeln herausgegriffenen Querschnitten und konnte nur so lange bestehen, als man nicht wusste, dass die Querschnittsbilder dasselbe Gebilde repräsentieren, das man aus Zupfpräparaten schon längst kannte, und nur eben in den charakteristischen Eigentümlichkeiten seines Querschnittes nicht verstand. Vor allem war die Hypothese

dadurch verursacht, dass man von dem Studium von Muskeln in abnormen Zuständen ausging.

Zuerst als pathologische Gebilde gedeutet wurden sie von Fränkel, der sie im Jahre 1878 besonders reichlich bei Phthisikern fand und umschnürte Bündel nannte. Er hielt die Scheide für das Produkt einer chronischen Entzündung, das Ganze für die Folge einer entzündlichen Entartung. — Es erinnert ja auch ein solches Querschnittsbild ausserordentlich an Analoga in der pathologischen Anatomie, wie z. B. an die Bindegewebsentwickelung um die Glomeruli bei interstitieller chronischer Nephritis.

In Fränkels Fussstapfen trat Millbacher. Er studierte die Muskeln gleichfalls an kranken Individuen, und da er nun bei diesen die Bildungen fand, glaubte auch er etwas Pathologisches vor sich zu haben; zumal sie gerade bei atrophischer Muskulatur besonders ins Auge fallen müssen. Denn da die Menge der in einem Muskel vorkommenden Muskelspindeln annähernd konstant ist, so ist es klar, dass auf dem Querschnitt eines atrophischen Muskels in demselben Gesichtsfeld eine grössere Zahl von Muskelspindeln sichtbar sein muss; aus dieser scheinbar grösseren Häufigkeit in atrophischen Muskeln hat man auch auf den pathologischen Charakter der Spindel geschlossen. Millbacher ist soweit gegangen, die verschiedenen Stadien der entzündlichen Degeneration zu schildern, wobei er ganz richtige Querschnittsbilder in verschiedener Höhe seiner Deutung anpasst. Er unterscheidet drei Formen dieses Prozesses:

1. unvollständig umschnürte Bündel,

2. vollständig umschnürte Bündel, die Muskelfasern einschliessen, welche deutlich sichtbar sind,

3. vollständig umschnürte Bündel, welche stark atrophische Muskelfasern einschliessen.

Bei diesen verschiedenen Stadien des entzündlichen Prozesses sei die Kapsel hervorgerufen durch Proliferation im Peri-

mysium internum oder von der Adventitia der anliegenden Blutgefässe.

Ähnlich denkt darüber Eichhorst (17), der die Muskelspindeln im Jahr 1888 in den Muskeln bei Alkoholneuritis fand und als Neuritis fascians beschrieb. Er hält gleichfalls die Scheide für ein entzündliche Neubildung und bringt sie in Zusammenhang mit der starken Neurilemmwucherung des erkrankten Nerven.

Auch Babinski hat die Muskelspindeln anfangs als pathologisch in dem obigen Sinn beschrieben; da er aber fand, dass sie auch im normalen Muskel vorhanden sind, kam er zu der Ansicht, dass es keine pathologischen Produkte sein können, sondern die Prozesse einer physiologischen Atrophie. Er nahm an, dass im normalen Muskel beständig Muskelfasern unter den anatomischen Veränderungen, wie er sie aus den Querschnittsbildern schloss, zu Grunde gingen. Dies war auch Kraskes Ansicht. Seitdem Kerschner und Felix nachgewiesen haben, dass die umschnürten Bündel Millbachers etc. nichts anderes als die Muskelspindeln sind, ist die Hypothese von der pathologischen Atrophie von der Bildfläche verschwunden, und es ist auch nicht der Mühe wert, dies eingehender zu begründen.

Im Anschluss an diese Beobachtungen möchte ich der Forschungen Roths (46) gedenken, da sie auch von Untersuchungen von Querschnitten ausgingen. Ihm fiel, was den obigen Autoren entging, das Vorhandensein von starken Nervenstämmchen auf, welche zu den kleinen Muskelbündeln gingen und nicht als gewöhnliche motorische Nerven imponierten. Er nannte sie neuromuskuläre Stämmchen, war über ihre Bedeutung nicht im klaren; glaubte jedoch, dass es physiologische Bildungen mit irgend einer Beziehung zum Nervensystem seien. Auch sie wurden von Kerschner als mit den Muskelspindeln identisch nachgewiesen.

Wir kommen nun zur Besprechung der Frage, ob die Muskelspindeln mit dem Wachstum der Muskulatur in Zu-

sammenhang stehen, d. h. ob sie Bildungsstätten neuer Muskelfasern sind. Dabei muss ich kurz erwähnen, dass Santesson dieselben bei Dystrophia musculorum progressiva besonders häufig fand und sie als Regenerationsversuche des Organismus im erkrankten Muskel betrachtete, — ähnlich urteilte Erb, der sie bei Dystrophia muscularis progressiva beschreibt —, während die anderen Autoren, die die Spindeln als Bildungsstätten neuer Muskelfasern betrachten, sie für die physiologische Regeneration beanspruchen.

Letztere Deutung hat den Muskelspindeln ihr Entdecker v. Koelliker gegeben. Diese Ansicht musste auch, solange man nicht den Nervenapparat genau kannte, als höchst wahrscheinlich gelten. v. Koellikers Ansicht wurde geteilt von Bremer, Felix, v. Franqué, Trinchese, Thanhoffer und Volkmann. Veranlassung zu der Hypothese gaben vor allem das geringe Kaliber der Fasern und deren Kernreichtum.

v. Koelliker nahm an, dass die Weismannschen Fasern durch Längsteilung einer stärkeren Muskelfaser entstehen. Er glaubte, dass gewisse kernreiche Muskelfasern, wie er sie beim Frosch 1856 fand, in ihrem Kernreichtum noch zunehmen, sich verbreiten und abplatten, und dann durch Längsspaltung nach und nach die feinen Fasern der Muskelknospen entstehen lassen, welche schon Weismann sah, ohne deren Nerven zu kennen. Diese Längsspaltung sollte in der ganzen Länge der Fasern oder an deren Enden zuerst, in der Gegend des Nervenzutrittes zuletzt auftreten. Die Nerven erschienen ihm als Wucherungen der Nervenfasern der ursprünglichen Muskelfasern, welche gleichzeitig mit der Teilung derselben sich anschicken, auch allen Teilfasern ihre Nervenendigungen zukommen zu lassen.

v. Koelliker stützte sich dabei vor allem auf Beobachtungen, wie er und Weismann sie gemacht hatten. Letzterer beschreibt nnd zeichnet in seiner Abhandlung aus dem Jahr 1861 Randabspaltungen an den kernreichen Fasern, die wir als

Spindelfasern zu betrachten haben. Auf diesen Randabspaltungen sollte offenbar die Bildung neuer Fasern beruhen. Ähnliche Beobachtungen machte v. Koelliker.

Es ist jedoch höchst wahrscheinlich, dass diese Beobachter Kunstprodukte gesehen haben. Dies sprach vor allem Aeby aus, der unter 30000 Fasern nicht eine einzige vom Typus der von Weismann dargestellten Fasern sah. Der gleichen Ansicht ist Waldeyer. Er macht darauf aufmerksam, dass die einzigen, welche derartige Spaltungsvorgänge beobachteten, beide mit derselben Methode arbeiteten, nämlich mit der konzentrierten Kalilauge. Diese müsse solange als die Ursache der Spaltbildungen betrachtet werden, solange solche nicht an frischen Präparaten beobachtet werden. Born gelang es experimentell Spaltungen im Weismann-Koellikerschen Sinn hervorzubringen. Legte er mit Kalilauge behandelte Muskelfasern unter das Deckglas, so konnte er durch Druck mit demselben Spaltungen hervorrufen, die vorher nicht sichtbar waren, in Fasern sowohl mit als ohne Kernreihen.

v. Koelliker nahm an, dass die Teilung der Fasern in der Peripherie der Spindeln beginne, und dass die sich teilenden Fasern am längsten am Äquator, d. i. der Stelle des Nervenzutritts zusammenhalten. Wäre dies der Fall, so müsste man nach den Polen hin auf dem Querschnitt mehr Fasern finden als in der Nähe des Äquators. Dem entsprechen nicht die nachfolgenden Beobachtungen. Denn, wenn überhaupt eine Differenz in der Zahl der Muskelfasern während des Verlaufes der Muskelspindel auftritt, dann ist am Äquator bei den Tieren mit mehr als einer Faser die Zahl der Fasern grösser als in der Peripherie.

Auch ist nicht anzunehmen, dass die grössere Faserzahl am Äquator auf Teilung bezw. Abspaltung der Weismannschen Fasern in der Äquatorialgegend beruht, wie es v. Franqué nach Untersuchungen an Reptilien annahm. Letzterer hat an den

Muskelspindeln von Reptilien am Äquator Abspaltungen feiner Fasern beobachtet. Auch diese Beobachtungen sind mit Kalilaugepräparaten gewonnen, und was dies bedeutet, darauf habe ich schon hingewiesen. Kerschner erklärte überdies diese Abspaltungen v. Franqués für Teile der Spindelnerven. Was bedeutete jedoch diese zwei Beobachtungen v. Franqués gegenüber den hundertfachen Beobachtungen von Kerschner, Sihler Cipollone u. a., welche bei den Reptilien stets nur eine einfache Faser gefunden haben.

Auch bei mehrfaserigen Muskelspindeln sind solche Abspaltungen am Äquator nie beobachtet worden. Speziell bei Spindeln mit wenig Muskelfasern hätte diese Thatsache auffallen müssen.

Wenn man ferner die Muskelspindeln als die Bildungsstätten neuer Muskelfasern ansieht, müsste man bei verschiedener Entwickelung der Muskulatur eine Vermehrung bezw. Verminderung in der Zahl der Spindeln oder der Spindelfasern voraussetzen, d. h. an hypertrophischen Muskeln dieselben zahlreicher finden. Dies ist jedoch nicht der Fall. Diese Frage ist überüberhaupt hinfällig geworden, wenn man, wie es neuerdings durch Zählungen nachgewiesen ist, annimmt, dass postembryonal nicht nur keine Vermehrung von Muskelfasern stattfindet, sondern eher eine Abnahme, dass also das neugeborene Kind mehr Muskelfasern besitzt als der Erwachsene.

Die Kenntnis, dass bei Hypertrophie der Muskel nicht die Zahl der Muskelfasern, sondern nur ihr Kaliber zunimmt, verdanken wir besonders den experimentellen Untersuchungen Morpurgos. Derselbe untersuchte an einem Hund den Sartorius rechts und links, indem er den einen bei normaler Entwickelung, den anderen nach einer durch methodische Laufübungen hervorgebrachte Aktivitätshypertrophie exstirpierte. Hierbei fand er, dass die Zahl der Muskelspindeln an beiden Muskeln gleich gross (in jedem sieben) war, und die Zahl und Dicke der Weismann-

schen Fasern in hypertrophischen Muskeln nicht zugenommen hatte. Morpurgo kommt daher zu dem Ergebnis, dass die Muskelspindeln bei der Aktivitätshypertrophie zur Vergrösserung der Muskeln nicht beitragen und die Weismannschen Fasern an diesem Prozess gar keinen Anteil nehmen.

Besonders berücksichtigenswert erscheint mir, dass aus dieser Arbeit die grundsätzliche Verschiedenheit der Spindelfasern von den gewöhnlichen dünnen Fasern des Muskels hervorgeht. Denn während letztere sich bei der Hypertrophie in dicke Fasern umwandeln, bleiben erstere unverändert. Es fehlen also die Übergänge zwischen beiden Systemen.

Es sind auch sonst nie wirkliche Übergänge von Spindel- in gewöhnliche Fasern beobachtet worden. Scheinbare Übergänge erklären sich entweder daraus, dass man wie Felix aus einem räumlichen Nebeneinander auch auf ein zeitliches Nebeneinander schloss, (Felix nahm nämlich an, dass der extrafusale Teil der Fasern aus dem intrafusalen hervorgeht und ersterer wiederum den Übergang zu den gewöhnlichen Fasern bildet), oder daraus, dass man vielleicht den extrafusalen Teil einer Spindel, ohne seine Zugehörigkeit zu derselben zu kennen, als Übergangsstufe betrachtet, wie ich es anfänglich that, wenn ich einen Strang dünner Fasern sah. Doch stets fand ich bei Verfolgung desselben in der Schnittserie, dass es sich dabei um den extrafusalen Teil einer wirklichen Spindel handelte.

Aus den Untersuchungen von Felix geht hervor, dass schon in sehr früher Embryonalzeit im vierten Monat ein deutlicher Unterschied zwischen den Fasern, die sich zur Spindeln entwickeln, und den übrigen besteht. In dieser Arbeit finden wir auch anschauliche Schilderungen über die Entwickelung der Spindelfasern. Er schreibt: „In der ersten Stufe der Entwickelung ist die Faser der Spindel gegen die in der Umgebung liegenden Fasern leicht verbreitert, etwas intensiver gefärbt, trägt die oben beschriebene Veränderung in der Querstreifung

— dieselbe verliert sich am Ort der grössten Wachstumsenergie — und zeigt an verschiedenen Stellen eine geringe Kernvermehrung. Die Kerne sind zum Teil auffallend gross, tragen aber alle Charaktere von Muskelkernen. Während die Kernvermehrung eben erst im Gang ist, sich höchstens bis zu acht Kernen hintereinander in einer Reihe finden, ist bereits eine ziemlich mächtige Scheide ausgebildet. Dieselbe grenzt sich gegen das übrige Bindegewebe, das zwischen den einzelnen Nachbarfasern liegt, nicht scharf ab; daraus dass die Scheide eine bereits mit einem Sarkolemm versehene Faser umhüllt, geht wohl am besten hervor, dass sie mit dem Sarkolemm nichts zu thun hat".

„Hier möchte ich nur hervorheben", heisst es weiter, „dass um eine Muskelfaser sich eine solche Scheide vorfindet. Eine Stelle derselben ist bereits stark verdickt, kernreicher und gefässreicher. Sie entspricht der bereits oben erwähnten Verdickung entsprechend dem Ort der stärksten Wachstumsenergie. Es ist hier also bereits durch den Bau der Scheide — zu einer Zeit, wo von irgend welcher regerer Kernvermehrung kaum die Rede sein kann — der Ort der späteren stärksten Kernvermehrung im voraus gegeben".

Nachdem sich nun mehrere Kernreihen gebildet haben, gehen aus der einen Faser, der Mutterfaser, durch Spaltung die Tochterfasern hervor. Diese Tochterfasern entwickeln sich nun verschieden stark und einzelne derselben bekommen wieder Kernreihen.

Soweit die Untersuchungen von Felix über die embryonale Entwickelung der Muskelspindel. Ich habe dieselben an dieser Stelle eingeschoben, um damit zu zeigen, dass von Anfang an eine genaue Differenzierung der Muskelspindel gegenüber den anderen Fasern vorhanden ist. Wir haben es bei den von Felix beschriebenen Prozessen um die Bildung der Muskelspindel zu thun. Haben sich die Fasern derselben einmal ge-

gebildet, was schon im 4. Monat der Fall ist, dann steht auch die Entwickelung derselben so ziemlich still und bleibt fast stets auf derselben Stufe und die Spindelfasern behalten daher manche Zeichen des embryonalen Charakters. Sie nehmen in späterem Alter nur wenig an Dicke zu. Wie aus den Messungen von Christomanus und Strössner ersichtlich, haben die Fasern der Spindel des Embryos und neugeborenen Kindern eine Durchschnittsdicke von 9,0 μ, beim 9jährigen Kind 12,37 μ, beim Erwachsenen 13,5 μ.

Dieselbe Stabilität, die gegen Wachstumsprozesse spricht, zeigen auch die Kerne des Äquators. Der Kernreichtum des Aquators hat mit Vermehrung, d. h. Neubildung von Fasern nichts zu thun. In denselben ist niemals eine Karyokinese beobachtet worden. Ich habe manche solcher Kernreihen auf diesen Punkt mit negativem Resultat untersucht. Mitosen wären aber vorauszusetzen, wenn die Kerne sich teilen und vermehren würden.

Was schliesslich die Scheide mit ihrem Hohlraum bedeuten soll, wenn die Spindel ein Regenerationsherd wäre, ist von vornherein unerklärlich. Denn dieselbe würde höchstens eine Schranke für die Entwickelung sich abspaltender Fasern sein.

Ich glaube, dass nach all dem Gesagten die Hypothese, dass die Spindel die Bildungsstätte junger Muskelfasern ist, nicht mehr aufrecht erhalten werden kann. Es wird nur wenige geben, die noch dieser Ansicht sind; auch v. Koelliker hat diese seine ursprüngliche Hypothese fallen lassen.

Dagegen erscheint es nunmehr ganz sicher zu sein, dass die Muskelspindel ein sensibles Endorgan des Muskels ist.

Das Verdienst, als erster energisch für diese Ansicht in die Schranken getreten zu sein, gebührt Kerschner. Doch lange vor ihm wurde dieser Gedanke schon in irgend einer Form, aber unter starker Reserve ausgesprochen. Dass die Muskelspindel mit dem Centralnervensystem in Beziehung stehen

könne, wurde schon von Kühne ausgesprochen, indem er die Frage aufwirft, ob dieselben „Apparate mit einer noch unbekannten physiologischen, für den Zuckungsvorgang des Gesamtmuskels wichtigen Funktion" sind. Mayr spricht in seiner ersten Abhandlung von der Möglichkeit, dass es sensible Endorgane seien, in seiner zweiten hält er es für noch nicht so ganz sicher. Pilliet kommt infolge der Ähnlichkeit der Spindeln mit Pacinischen Körperchen zu der Vermutung, dass es Endapparate centripetaler Nerven seien. Christomanos und Strössner bekennen sich per exclusionem zu dieser Ansicht.

Diese Analogie, die Pilliet veranlasste, zu glauben, dass die Spindel ein sensibles Organ sei, wurde vorher schon von Golgi erwähnt, und in der That ist eine solche vorhanden. Beide haben konzentrisch geschichtete Scheiden, die auf die Scheide des Nerven übergehen. Bedeutend weiter noch geht die Analogie mit der Sehnenspindel, einem von Golgi entdeckten sensiblen Endorgan in der Sehne. Nach Ruffini werden die Sehnenspindeln aus zwei verschiedenen Gewebsmassen gebildet; die innere ist kompakt sehnig, die äussere weich bindegewebig, zu cirkulären Bündeln angeordnet. Letztere bildet um erstere eine Scheide, von deren innerer Oberfläche Septa abgehen und die Sehnenspindel in zwei oder mehrere Abteilungen teilen. Von Ciaccio sind auch spiralig und ringförmige Endigungen der Sehnenspindelnerven beschrieben. Eine weitergehende Analogie zwischen beiden Spindeln — der Golgischen Sehnenspindel und dem Koellikerschen Organ, wie Kerschner die mehrfaserigen Muskelspindel nennt — ist kaum denkbar. (Die einfaserigen Muskelspindel der Reptilien nennt Kerschner nach ihrem Entdecker Kühnes Organe.) Wenn wir statt der kompakten Sehnenmasse die Weismannschen Fasern setzen, so kann alles übrige auch für das Koellikersche Organ gelten.

Ausser dieser Analogie wurde von verschiedenen Autoren die Häufigkeit von Beziehungen der Nerven beider Organe zu

einander festgestellt. Man kann häufig von einem gemeinschaftlichen Nervenbündel einen Teil der Fasern zum Koelliker-schen, den anderen zum Golgischen Organ gehen sehen. Ein noch innigerer Konnex wurde von Weiss und Dutil festgestellt; diese beobachteten einmal, dass eine Nervenfaser durch Teilung Endäste sowohl zu einer Muskel-, als auch einer Sehnenspindel gab. Die sensible Natur der Sehnenspindel und ihrer Nerven ist nicht zu bezweifeln; so muss daraus geschlossen werden, dass die Muskelspindel auch von sensiblen Nerven versorgt wird, dass also auch sie ein sensibles Organ ist.

Für diese Bedeutung muss vor allem auch geltend gemacht werden, dass die Muskelspindel in einigen Muskelgruppen konstant vorkommt, wie wir sehen werden, in anderen dagegen nie beobachtet wird. Wäre die Spindel ein Regenerationsorgan für neue Fasern, so wäre ein solches Verhalten nicht erklärlich.

Kerschner machte nun zuerst die Beobachtung, dass die Nerven der Spindel nicht einheitlicher Natur sind. Er fand den Unterschied in der Bedeutung der beiden Arten; indem er die dünnen Nervenfasern mit motorischen Endplatten auf den Weismannschen Fasern enden sah. Da die dicken Nervenfasern der Spindel sich grundsätzlich anders verhalten, nahm er an, dass sie nicht motorische Nerven sind, wofür man sie vorher stets gehalten hatte, sondern sensible. Die doppelte Nervenversorgung fand Kerschner auch an den einfaserigen Reptilienspindeln. Fernerhin wurde z. B. von Cipollone beobachtet, dass ein Bündel motorischer Nerven seine Äste gleichzeitig zur Muskelspindel und zu gewöhnlichen Muskelfasern abgiebt.

Ramon y Cajal hat die motorischen Endplatten der Muskelspindeln schon lange gesehen, er behauptet, wie mir Herr von Koelliker sagte, als erster dieselben beobachtet zu haben, doch habe ich darüber nirgends eine Erwähnung gefunden, was wohl

in der schweren Zugänglichkeit der spanischen Litteratur seinen Grund hat.

An diese Beobachtungen schloss nun Sherrington seine Untersuchungen; er brachte den experimentellen Beweis der sensiblen Natur der dicken Spindelnerven. Er ging hierbei von folgendem Gedankengang aus: Sind die Spindelnerven motorisch, dann müssen sie bei Durchschneidung der vorderen Wurzeln degenerieren nach dem von Waller erkannten Prinzip, dass eine Nervenfaser, die von ihrer Ganglienzelle getrennt ist, der Degeneration anheimfällt. Bleiben sie erhalten, dann ist es bewiesen, dass diese Nerven nicht motorisch sind. Sherrington durchschnitt beim Affen und der Katze die vorderen Wurzeln der 6—7 Nerven, welche die hintere Extremität versorgen; nach Ablauf einer Zeit von 3—8 Wochen untersuchte er die Nervenstämme, die zum Musc. tibialis posticus und zum äusseren Kopf des Gastrocnemius verlaufen. Er fand hierbei viele Fasern unversehrt, wodurch zunächst die Existenz von nicht motorischen Nervenfasern im Muskel überhaupt bewiesen war. Es waren zwei Möglichkeiten gegeben, entweder stammten diese gesund gebliebenen Nerven vom Sympathicus oder von den Spinalganglien. Er durchschnitt, um dies zu entscheiden, den ganzen N. ischiadicus, und fand darauf alle Nerven degeneriert. Also war die Herkunft dieser Fasern vom Sympathicus ausgeschlossen.

Als er nun die nach der Durchschneidung der vorderen Wurzeln intakt gebliebenen Nerven auf ihren Bahnen weiter verfolgte, fand er, dass zwei Drittel derselben in den Muskelspindeln endigte. Und zwar fand er stets die oben erwähnten dicken Nerven von 7—18 μ Durchmesser unversehrt. Damit war der strikte Beweis erbracht, dass die dicken Nervenfasern der Muskelspindel sensibler Natur sind.

Von anderen Nervenfasern, die Degenerationszeichen aufgewiesen hätten, wie man es erwarten könnte nach Durchschneidung der motorischen Wurzeln, falls die Muskelspindel auch

von letzteren versorgt wird, fand er nichts. Er nahm daher an, dass es nicht bewiesen sei, dass die dünnen Nervenfasern motorisch sind, und dass dieselben entweder auch sensibel sind oder gar nicht zur Spindel verlaufen. Trotzdem leugnete er nicht, dass solche motorische Fasern in der Spindel vorkommen könnten. Die Muskelfasern derselben fand Sherrington nach Ablauf von 5 Monaten nach der Durchschneidung der Nerven noch unverändert, nur im Scheidenraum fand er Fett entweder frei oder in Zellen, was er normal nie sah. Aus diesem Verhalten war also der Einfluss der Durchschneidung des motorischen Nerven nicht zu erkennen; Sherrington nahm an, dass der Wachstumsreiz und der trophische Reiz, der auf die Spindel einwirkt, nicht von motorischen Nerven beeinflusst sei, sondern mechanischer Natur sei.

Die Resultate Sherringtons wurden korrigiert, bezw. ergänzt durch den experimentellen Nachweis Cipollones, dass die dünnen Nervenfasern der Muskelspindeln wirklich motorisch sind und damit wurde die Kette der Beweise für die verschiedene Natur der Spindelnerven geschlossen.

Cipollone fand, dass Sherrington deswegen keine Degeneration der motorischen Nerven gefunden hatte, weil er zu lange Zeit nach der Durchschneidung der motorischen Nerven verstreichen liess, bis er danach suchte, da die Endigungen der letzteren sehr schnell degenerieren. In 5—7 Tagen nach der Durchschneidung muss man danach suchen, während Sherrington 3—8 Wochen wartete. Schon nach 10 Tagen ist es schwer möglich, sich nur von der Existenz dieser degenerierten motorischen Endigungen zu überzeugen, nach 3—8 Wochen nicht mehr. Cipollone gelang es, mit Sicherheit die Degeneration der motorischen Endplatten nachzuweisen.

Auch aus der Pathologie suchte man Thatsachen für die Erklärung der Muskelspindel zu gewinnen. Dabei hat sich wenig ergeben, was nicht schon aus dem physiologischen Experiment

hervorging. Die Untersuchungen von pathologisch veränderten Muskeln in Bezug auf die Muskelspindeln sind nicht sehr reichlich, und selbst diese sind ziemlich mangelhaft und oft nur geeignet, falsche Vorstellungen hervorzurufen. Abgesehen von der mangelnden Einheitlichkeit der Nomenklatur fehlt vor allem bei den meisten die Angabe über Zeitdauer der Erkrankung; dies ist wesentlich für den Zustand, in welchem man die Muskelspindel antrifft. Man erwartete bei verschiedenen Muskelerkrankungen Mitbeteiligung der Spindeln. Die Veränderungen, die man aber bisher fand, beziehen sich nur auf das Verhalten des Scheidenhohlraumes; von einer Atrophie der Weismannschen Fasern ist nichts beobachtet worden. Dazu haben vielleicht die verschiedenen krankhaften Prozesse nicht lange genug bestanden. Aus den Untersuchungen von Salvioli wissen wir, dass, je grösser in einem Organ des Stoffwechsel ist, desto schneller eine Atrophie oder Hypertrophie eintritt. Dieser Stoffwechsel ist bei den gewöhnlichen, Arbeit leistenden Muskelfasern bekanntlich sehr bedeutend, besonders bei der Aktivitätshypertrophie. Da die Spindelfasern nicht hypertrophieren können, selbst nicht bei Hypertrophie der übrigen Muskelfasern, müssen wir bei ihnen einen langsamen Stoffwechsel voraussetzen. Es braucht uns dann auch nicht zu wundern, wenn die Weismannschen Fasern keine Zeichen der Atrophie zeigen, während die übrigen Muskelfaser stark atrophiert sind.

Horsley fand bei hochgradiger Atrophie der Muskeln infolge Durchschneidung — ich will diese Beobachtungen denen an kranken Muskeln zurechnen — die Weismannschen Fasern normal, doch den Scheidenhohlraum geschrumpft. Diese Schrumpfung soll schon vom 70. Tag an auftreten.

Forster fand bei einem Fall von Myelitis, in welchem die Lähmung schon ein Jahr dauerte, die Muskelspindeln ganz normal.

Langhans beobachtete bei Kretinen an den Muskelspindeln drei Veränderungen: 1. hochgradige Aufblätterung der Scheide, sodass der centrale Lymphraum ganz in den Spalten zwischen den Lamellen aufgeht; 2. körnige Ausscheidungen von Mucin, besonders an der Innenfläche des Perineuriums; 3. starke Zunahme des Bindegewebes zwischen Muskel und Nerven. Spiller fand bei Dystrophia muscularis keine Veränderung an den Muskelspindeln. Auch Santesson fand bei dieser Krankheit nichts Abnormes an denselben.

Grünbaum beschreibt dieselben bei „Pseudohypertrophic Paralysis" folgendermassen: Die Muskelspindeln waren meist unverändert, aber in wenigen war eine Abnahme in der Faserdicke einer Weismannschen Faser, daherum eine Ablagerung von hyalinem Material. Die Nerven waren offenbar gesund. Inwieweit man auf diese Abnahme der Faserdicke bauen kann, weiss ich nicht. Grünbaum giebt in seiner Arbeit keine Zahlen, noch giebt er die Methode an, nach welcher er die Resultate gewonnen hat.

Batten fand bei infantiler Paralyse, Myopathia, und bei einer nicht hochgradigen peripheren Neuritis keine Veränderung, ebensowenig bei progressiver Muskelatrophie; bei einem Fall von Tabes fand er keine Veränderung der Weismannschen Fasern, dagegen der sensiblen Nervenendverästelung im Muskel, während diese sensible Faser im übrigen Verlauf normal schien.

Wie hat man sich nun nach dem Stand unserer anatomischen Kenntnisse den Mechanismus der Spindel vorzustellen? Sherrington nimmt an, dass ein mechanischer Reiz in der Form eines Druckes der umgebenden Muskelfasern auf die Scheide zur Erregung der Spindelnerven nötig sei. Ähnlich denkt sich Langhans den Mechanismus. Nach seiner Annahme sind die wechselnden Druckverhältnisse der Lymphe der Reiz für die in ihr enthaltenen Muskelfasern und deren sensible Nerven; dieser Wechsel sei bedingt durch die verschieden starke Kon-

traktion des Muskels, bei welcher sich auch die Spindel verkürzen und der Kugelgestalt zustreben würde.

Zur Stütze dieser Ansicht von der mechanischen Erregbarkeit der Muskelspindeln durch Druckschwankungen in derselben führt Sherrington folgendes Experiment an: Wenn er einen Muskel von seinem Ansatz an der Sehne lospräparierte, ihn mit seinem Nerven in Zusammenhang liess, und nun einen Druck oder Zug auf den Muskel ausübte, so traten centripetale Impulse im Sinn einer Kontraktion der Antagonisten ein. Er nahm an, dass mit der Abtrennung der Sehne von dem Muskel die Sehnen-Spindeln ausgeschaltet seien und also nur auf die Muskelspindeln diese centripetale Erregung ausgeübt werde. Dieses Experiment ist schon deshalb nicht überzeugend genug, da, worauf Cipollone hinweist, mit der Wegnahme der Endsehne die Sehnenspindeln durchaus nicht entfernt sind; denn diese kommen auch in den Zwischensehnen vor. Diese Hypothese hatte viel Wahrscheinlichkeit für sich, solange man von dem Vorhandensein der motorischen Endigungen in der Spindel nichts wusste oder deren Vorhandensein zum mindesten bezweifelte. Cipollone nimmt nicht eine Erregung der Muskelspindel durch den Druck von seiten der umgebenden Muskelfasern an, sondern dadurch, dass die Weismannsche Faser vermöge ihrer motorischen Innervation sich kontrahiert und den sensiblen Apparat dadurch in Gang setzt. Wenn er dies auch für den normalen Modus hält, giebt er doch zu dass bei Zug oder Druck auf den Muskel der von Sherrington beschriebene Modus möglich sei. Ich glaube, dass dies nicht richtig ist. Diese Ansicht geht von der Annahme aus, dass durch die Scheide bei Druck oder Zug ein gleichmässiger Druck sich durch den flüssigen Inhalt der Scheide fortpflanze; sondern ich glaube im Gegenteil, dass die Scheide nur dazu da ist, um den Nervenapparat möglichst unabhängig zu machen von dem Einfluss der Umgebung. Dafür spricht mir, dass ich die Scheide, wenn sie einer Sehne anliegt, dicker fand

wie gewöhnlich. Es wäre auch unwahrscheinlich, wie der Nervenapparat der Spindel immer in gleicher Weise funktionieren könnte, wenn der Druck von aussen die erregende Ursache ist, da dieses Organ bald im Perimysium, bald in einem Muskelbündeleinschnitt, bald unter der Sehne liegt. Die Scheide ist also nicht dazu da, den Druck von aussen zu übermitteln, sondern denselben abzuwehren, sie ist nötig, wenn das Organ an beliebiger Stelle gleich wirken soll.

In letzter Instanz ist die Erregung der sensiblen Spindelnerven doch eine mechanische, bedingt durch den Druck der sich bei der Kontraktion höchst wahrscheinlich verdickenden Weismannschen Faser auf den herumgeschlungenen Nerven.

Dass die Weismannschen Fasern sich wirklich verkürzen bei der Muskelkontraktion, glaube ich daraus schliessen zu können, dass dieselben bei kontrahiertem Muskel, d. h. einem Muskel, den man in zuckungsfähigen Zustand in die Konservierungsflüssigkeit wirft, ohne für die Erhaltung seiner Länge zu sorgen, — denselben Verlauf im Verhältnis zu den anderen Fasern nehmen.

Betreffs der Erregung der sensiblen Nerven der Muskelspindel war ich anfangs anderer Ansicht und ich möchte diesen Gedanken, da er mir nicht so fern zu liegen scheint, nicht verschweigen. Bei Erwägung des komplizierten Endapparates der sensiblen Nerven kam ich auf die Idee, ob der Reiz, welcher die sensiblen Fasern in Thätigkeit setzt, nicht elektrischer Art sei. Dazu drängt mich die überraschende Ähnlichkeit der Spindel mit dem Induktionsapparat. Wir haben erstens einen primären Strom, der von der motorischen Faser ausgeht bei der Kontraktion des Muskels und sich auf die Weismannsche Faser fortpflanzt. Um den Träger des primären Stromes, d. h. die Muskelfaser, ist das spiralige Ende des sensiblen Nerven mit seinen Windungen herumgeschlungen, wie die sekundäre Spirale. Kurz ich glaubte, dass die Muskelspindel einen kleinen Induktions-

apparat darstelle, der die geringsten Stromschwankungen anzeigt. Ich halte diese Annahme, obgleich sie denkbar wäre, für zu gewagt, da unsere physiologischen Kenntnisse in diesem Punkt nicht ausreichen, um diese Annahme nicht aufrecht zu halten, und möchte als wahrscheinlichere Mechanik dieses Sinnesorgans die vorher besprochene gelten lassen.

Welches ist nun eigentlich die Aufgabe unseres sensiblen Organes, was für ein Gefühl wird durch die Muskelspindeln dem Centralorgan zugetragen?

Es ist zunächst von vornherein möglich zu behaupten, dass die Muskelspindel das Organ eines Gefühles ist, welches im Muskel seinen Ursprung nimmt. Aber welche von den verschiedenen Sinnesleistungen, die wir unter Muskelgefühl zusammenfassen, ist die Domäne der Muskelspindeln? Kerschner machte es sich leicht, indem er behauptete, dass die Muskelspindeln „dem" Muskelsinn dienen.

Nach der Einteilung Ruffinis (49) möchte auch ich folgende drei Unterarten des Muskelsinnes annehmen: 1. das Gefühl der Stärke der Muskelkontraktion = Kraftsinn; 2. das Gefühl, in welcher Lage sich die Muskeln befinden = Koordinationssinn; 3. das Gefühl der Belastung eines Muskels, d. h. des Druckes, der auf denselben ausgeübt wird = Drucksinn.

Welche Organe stehen aber dem Muskel zur Verfügung für diese Sinne?

Das sind, wie Ruffini sagt, auch drei: 1. die Pacinischen Körperchen; 2. die Muskelspindeln; 3. die Sehnenspindeln. Es liegt daher nahe, mit Ruffini anzunehmen, dass zu jedem der drei Sinne eine der drei verschiedenen sensiblen Terminalorgane gehört.

Bisher sind über die spezielle Bedeutung der Muskelspindeln vier verschiedene Ansichten geäussert worden.

Sherrington behauptet, dass die Muskelspindeln wichtig seien für das Zustandekommen der Muskel-Sehnenreflexe. Dies

begründet er folgendermassen. Er nimmt an, dass die Muskelspindeln speziell in der Nähe der Aponeurosen und Fascien häufig sind, so z. B. auch in der Nähe der Aponeurose des Vastus medialis. Entfernte er diese Aponeurose, so war der Patellarsehnenreflex unwiderruflich verloren. Durch die Wegnahme der Aponeurose würden eben die Muskelspindeln mit entfernt; dadurch sei die Möglichkeit des Reflexes aufgehoben.

Weiss und Dutil (62), welche die früher schon erwähnte Beobachtung gemacht haben, dass eine Nervenfaser sich zu einer Muskel- und einer Sehnenspindel verzweigte, nahmen daraus die Gleichwertigkeit beider Organe an, welche dem Muskelsinn dienen würden.

Cipollone (14), der die dritte Hypothese aufstellte, nimmt an, dass die Muskelspindeln uns in den Stand setzen, den Grad der Muskelkontraktion zu messen; während das Golgische Organ die harmonische Funktion der Antagonisten regle. Diese Bedeutung der Muskelspindeln schloss er aus dem konstanten Fehlen derselben in den mimischen Gesichtsmuskeln, in den Muskeln, welche den Augapfel bewegen, in denen des Kehlkopfes und des Zwerchfells, also in den Muskeln, bei denen wir nicht das Gefühl des Grades der Kontraktion haben, wenn sie in Thätigkeit treten. Dagegen hält er für die Bedeutung der Sehnenspindeln, der Koordination zu dienen, weil gerade in denjenigen Muskeln, in denen die Koordination sehr fein ist, nämlich in den Augenmuskeln, Sehnenspindeln gefunden werden und Muskelspindeln fehlen.

Es scheint, dass diese Arbeit Cipollones (15), welche im Mai 1898 erschien, Ruffini, der im Dezember 1898 seine diesbezügliche (49) Arbeit erscheinen liess, unbekannt blieb.

Ruffini (49) nimmt an, dass die Pacinischen Körperchen dem Drucksinn dienen; bezüglich der Muskel- und Sehnenspindel äussert er gerade das Gegenteil von Cipollones Ansicht. Was der eine der Muskelspindel zuschreibt, hält der andere für eine

Funktion der Sehnenspindel und umgekehrt. Ruffini stützt sich bei seiner Deutung der zwei Spindeln auf die Lokalisation derselben in den Muskeln, indem er nach Ciaccios (13) Untersuchungen annimmt, dass das Koellikersche Organ in den Muskeln, die ausgiebige Arbeit leisten, selten sind, während gerade in den letzteren das Golgische Organ häufig sei.

Zunächst muss ich nun sagen, dass Ruffinis Deutung der Pacinischen Körperchen wahrscheinlich ist. Ich habe auf dieselben meine Aufmerksamkeit nicht gerichtet, fand sie jedoch manchmal zufällig in Serienschnitten in der Nähe des Knochens, manchmal in doppelter Anzahl beisammen, am Unterschenkel der Maus. Ich glaube auch, dass sie dem Drucksinn dienen, da sie auch an anderen Stellen des Körpers vorkommen und uns wahrscheinlich auch hier den auf der betreffenden Körperstelle lastenden Druck anzeigen. Dazu ist das Pacinische Körperchen durch seine Lage im Muskel in der Nähe des Knochens besonders geeignet, indem es eben gegen den Knochen als feste Unterlage gedrückt wird.

Was bedeuten jedoch die beiden anderen Organe?

Sherrington gründet, wie wir sehen, seine Ansicht auf die Lagebeziehung der Muskelspindeln zu den oberflächlichen Sehnen und Fascien. Seine Angaben stimmen in dieser Behauptung, dass die Muskelspindeln besonders häufig in der Nähe der Sehnen und Fascien vorkommen, überein mit denjenigen anderer, welche sich vorzugsweise mit den Nervenendigungen in der Sehne beschäftigt haben, wie Golgi (25), Cattaneo (11), Weiss und Dutil (63) und hier die Muskelspindeln häufig trafen. Dies ist jedoch durchaus nicht eine besonders bevorzugte Stelle. Ich fand in meinen zahlreichen Schnittpräparaten, dass die Muskelspindeln sehr häufig im Innern des Muskelbauches sind, wie auch Ruffini (49) und Batten (5) erwähnen. Wenn man von der Zahl der in einem Muskel vorkommenden Muskelspindeln eine schnelle Übersicht gewinnen will, so muss

man vor allem durch die dickste Stelle des Muskelbauches einen Querschnitt legen. Es scheint auf eine gewisse Zahl von Muskelfasern in diesen Muskeln eine Muskelspindel zu treffen; je grösser der Querschnitt, desto grösser die Zahl der Spindeln.

Sherringtons Experiment ist daher für seine Ansicht durchaus nicht beweisend. Es erscheint viel wahrscheinlicher, dass er durch seine Operation die Thätigkeit der Sehnenspindel grösstenteils ausgeschaltet hat.

Auch die Ansicht von Weiss und Dutil ist mir unwahrscheinlich. Soweit unsere Kenntnis über sensible Endorgane reicht, müssen wir wohl annehmen, dass jedes derselben eine genau von der anderen zu unterscheidende Funktion hat. Wir werden daher bei einem so hoch entwickelten und komplizierten Sinnesorgan, wie es die Muskelspindel ist, nicht annehmen, dass es dieselbe Funktion hat, wie die Sehnenspindel, trotz der weitgehenden Analogie ihrer Konstruktion. Die Beobachtung dieser Autoren steht ganz vereinzelt da; es dürfte daher nicht angebracht sein, darauf eine Hypothese aufzubauen. Denn angenommen, dass die Beobachtung zu Recht besteht, so könnte es eine Anomalie sein, da es sonst noch nicht beobachtet ist. Ferner wäre es nicht ausgeschlossen, dass beide Teilstücke in der gemeinsamen Faser trotzdem getrennte Leitungen haben. Hierüber ist in der Physiologie nichts bekannt. Der schwerste Grund gegen diese Hypothese liegt aber in der verschiedenartigen Lokalisation der beiden Organe, was wir noch eingehend besprechen müssen. Die Lokalisation ist allein entscheidend für die Bedeutung derselben.

Durch verschiedene Beobachter ist mit der Zeit festgestellt worden, dass die Muskelspindeln nicht in allen Muskeln vorkommen, dass sie in gewissen Muskelgruppen konstant fehlen. Letzteres fand man in den mimischen Muskeln des Gesichts, in den Augenmuskeln, in der Zunge, im Larynx und im Zwerchfell. Dagegen hatte man diese Spindeln in anderen Muskeln

wieder besonders häufig gefunden, wie in den Lumbricales und Interossei.

Diese Verhältnisse habe ich etwas genauer berücksichtigt. Ich zerlegte zu diesem Zweck die Muskeln, die ich in diesem Sinn untersuchte, in Serienschnitte, von denen ich jeden halben Millimeter einen aufbewahrte. Da die Muskelspindeln des Menschen mindestens 1 mm, gewöhnlich jedoch 2—10 mm lang sind, konnte mir auf diese Weise keine entgehen. Beim Frosch, von dem ich fast sämtliche Muskeln der hinteren Extremität und sehr viele Muskeln der übrigen Körperteile auf diese Weise untersuchte, indem ich jeden Viertel-Millimeter einen Schnitt einlegte, ist diese Methode, da die Länge der Spindeln etwa $^1/_3$ mm beträgt, nicht absolut gewissenhaft, wenn es sich um ein negatives Resultat, d. h. das Fehlen von Muskelspindeln in Präparaten handelt; immerhin müssen sie gefunden werden, wenn sie irgendwie in grösserer Zahl vorhanden sind.

Ich kann das Fehlen der Muskelspindeln in den oben angeführten Muskeln bestätigen; ebenso fehlen sie beim Menschen im Laryngopharyngeus, in den Ohrmuskeln, den M. ischiocavernosus, bulbocavernosus. Andererseits fand ich sie regelmässig in den grossen Extremitätenmuskeln, besonders häufig im Biceps, in den Kaumuskeln; vorhanden sind sie auch in den Intercostales, in den oberflächlichen Halsmuskeln, wie Sternocleidomastoideus und Sternothyreoideus. Die Spindeln fehlen ferner stets in beiden Bäuchen des Biventer mandibulae und im Stylohyoideus.

Beim Frosch fand ich die Muskelspindeln in allen Muskeln des Oberschenkels, in den Kaumuskeln = temporalis und Masseter maior (Bezeichnung nach Ecker-Gaupp, Anatomie des Frosches), während sie z. B. im Depressor mandibulae fehlten. Auch in den kleinen Zehenmuskeln waren sie häufig.

Aus diesem Befund ergiebt sich, dass Ruffinis Behauptung nicht richtig sein kann. Würden die Muskelspindeln die

Koordination regeln, so müsste man sie in den Augenmuskeln finden; was aber nicht der Fall ist. Dagegen kommen in diesen Muskeln, wie es scheint, stets Sehnenspindeln vor. Diese sind daher mit viel mehr Wahrscheinlichkeit für die koordinierte Bewegung als bedeutungsvoll anzusehen.

Die Mechanik der Sehnenspindeln ist unstreitig so zu deuten, dass die Sehne, an welcher der sensible Nerv endigt, gedehnt wird, sei es durch Kontraktion der mit ihr verbundenen Muskelfasern, sei es durch die Kontraktion der Antagonisten, wodurch der die Sehnenspindel enthaltende Muskel in toto gedehnt wird. Durch die Dehnung der Sehne wird dann auch der Nerv gedehnt.

Während also die physiologische Funktion der Sehnenspindel darin besteht, dass wir durch dieselbe über die Lagebeziehungen der Muskel und damit über die Koordination der Bewegungen unterrichtet werden, scheint es auch das Organ zu sein, durch dessen Reizung d. h. Dehnung auf mechanische Eingriffe die Sehnenreflexe entstehen, wie dies auch Cipollone behauptet.

Die Muskelspindeln finden sich besonders in den Muskeln, in denen wir über das Mass der angewandten Kraft genau unterrichtet sein müssen, also vor allem in denjenigen, deren Funktion in Überwindung variabler Widerstände beruht. Dahin gehören also die Extremitätenmuskeln; die Interkostalmuskeln, welche der forcierten Atmung dienen, die Kaumuskeln, der Buccinator. Sie fehlen dagegen in denjenigen Muskeln, wie mir scheint, welchen stets nur ein gleichgrosser Widerstand entgegengesetzt wird, oder denjenigen, welche eine automatische Thätigkeit haben. Die Augenmuskel z. B. bewegen nur das Auge und keine sonstige variable Grösse, das Zwerchfell dient der normalen Respiration, die eine konstante Grösse ist etc. Besonders charakteristisch scheint mir das Verhalten der Muskeln, welche den Unterkiefer bewegen. Während die Kaumuskeln variable Widerstände zu überwinden haben je nach Art des einge-

führten Bissens, haben die Öffner des Unterkiefers eben immer nur die konstante Grösse des Unterkiefers zu bewegen. Masseter und Pterygoidei des Menschen und Temporalis und Masseter major des Frosches haben zahlreiche Muskelspindeln; Biventer mandibulae beim Menschen (und Kaninchen) und Depressor mandibulae beim Frosch haben sie nicht.

Da die Muskelspindeln also in den Muskeln vorkommen, die wir beliebig stark anspannen zur Überwindung variabler Widerstände, scheint es mir höchst wahrscheinlich, dass die Muskelspindeln nur das Mass der angewandten Kraft anzeigen.

Ich komme daher zu dem Ergebnis, dass die Muskelspindeln wahrscheinlich dem Kraftsinne, die Sehnenspindeln der Orientierung über die Lagebeziehung der Muskeln d. h. dem Koordinationssinne dienen.

Nicht unerwähnt möchte ich lassen, dass ich eine Zeit lang an einen Zusammenhang zwischen Faserdicke der Muskeln, und Vorkommen von Muskelspindeln glaubte. Veranlassung dazu gab die Arbeit von Schwalbe und Mayeda „Über Kaliberverhältnisse der quergestreiften Muskelfasern des Menschen". Meine Messungen von menschlichen Muskelfasern decken sich so ziemlich mit den von Schwalbe und Mayeda angegebenen Werten. In einer Tabelle ihrer Arbeit, die nach dem Maximum der Faserdicken geordnet ist, fand ich, dass gerade solche Muskeln, die keine Muskelspindeln haben, die geringsten Faserdickenmaxima haben. Wenn ich mit der Tabelle von hinten beginne, so kommt mit dem kleinsten Maximum der Faserdicke der M. obliquus oculi inf.; dann superior, Rectus sup., internus, inferior, externus, Auricularis posterior, Levator palpebrae superioris, Thyreohyoideus, Zygomaticus minor. Die bisher genannten Muskeln enthalten keine Muskelspindeln. Dann folgen die übrigen Muskeln, welche in Bezug auf das Vorhandensein von Muskelspindeln in bunter Reihe durcheinander kommen und

zwar so, dass auch Muskeln mit sehr dicken Muskelfasern zu denen rechnen, in welchen sich keine Muskelspindeln finden, wie z. B. der M. cricoarytaenoideus posticus und cricothyreoideus. Letztere Muskeln zeichnen sich jedoch durch eine mehr als gewöhnliche Variabilität der Faserdicke aus.

In den Mm. cricothyreoideus, hyothyreoideus, laryngopharyngeus, welche keine Muskelspindeln haben, fand ich ferner verschiedentlich Muskelfasern mit eigentümlicher Lagerung der Kerne, die ich bisher nirgends beschrieben fand. Am charakteristischsten ist die Faser aus dem M. cricothyreoideus, welche Taf. XIII/XIV, Fig. 9 wiedergiebt. Man sieht eine Muskelfaser mit deutlicher Querstreifung. Die Faser ist 25 μ dick. Zwischen Sarcolemm und fibrillärer Substanz liegen innerhalb stärkerer Sarkoplasmaanhäufungen zwei Reihen rundlicher Kerne von 3—4 μ Grösse mit deutlichen Kernkörperchen ohne Karyokinese. Die Kerne stehen hinter einander in einer Distanz von 2—4 μ. Andere Muskelkerne fehlen. Bei den gleichnamigen Muskeln vom Kaninchen sind mir solche Kernreihen in den Serienschnitten nicht begegnet.

Litteraturverzeichnis.

1. Aeby, Über die Beziehungen der Faserzahl zum Alter des Muskels. Zeitschrift für rationelle Medizin. · III. Reihe, Bd. 14. 1862.
2. Babinski, Sur un cas de myélite chronique diffuse. Revue de Médecine. 1884. p. 246.
3. — Sur la présence dans les Muscles striés de l'homme d'un système spécial constitué par des groupes de petites fibres musculaires entourés d'une gaine lamelleuse. Societé de Biologie p. 629. 1886.
4. — Fuseaux neuromusculaires. Archives de Medecine expérimentale et d'anatomie pathologique. Vol. I, p. 416. 1889.
5. Batten, The muscle-spindles under pathological conditions. Brain, Spring and Summer number. Part. 77 u. 78. 1897.
6. Beale, Further Observations on the Distribution of Nerves to the Elementary Fibres of Stried muscles. Transactions of the Royal Society. 1862.
7. — On the ultimate nerve fibres distributed to muscle and some other tissue. Croonian Lecture, Proceedings of the Royal Society, Vol. 14. 1865.
8. Blocq und Marinesco, Sur la morphologie des fuseaux-neuromusculaires. Compt. rend. de la Societé de Biologie. 1890.
9. Born, Beiträge zur Entwickelungsgeschichte der quergestreiften willkürlichen Muskeln der Säugetiere. Inaug.-Diss. Berlin 1873.
10. Bremer, Über die Muskelspindeln nebst Bemerkungen über Struktur, Neubildung und Innervation der quergestreiften Muskelfasern. Arch. f. mikrosk. Anat. Bd. 22. 1883.
11. Cattaneo, Sugli organi nervosi terminali muscolo-tendinei in condizioni normali e sul loro modo del comportarsi in seguito al taglio delle radici nervose e dei nervi spinali. 1887.

12. Christomanos und Strössner, Beitrag zur Kenntnis der Muskelspindeln. Sitzungsbericht der kaiserl. Akademie d. Wissenschaften. 1891.
13. Ciaccio, Intorno alle piastre nervose finali nei tendini dei vertebrati. 1890.
14. Cipollone, Ricerche sull' anatomia normale e patologica delle terminazioni nervose nei muscoli striati. Torino 1897.
15. — Nuove ricerche sul fuso neuro-muscolare. 1898.
16. Dogiel, Methylenblautinktion der motorischen Nervenendigungen in den Muskeln der Amphibien und Reptilien. Arch. f. mikrosk. Anat. Bd. 35. 1890.
17. Eichhorst, Neuritis fascians, Ein Beitrag zur Lehre von der Alkoholneuritis. Virchow Arch. Bd. 112, S. 255. 1888.
18. Eisenlohr, Mitteilungen über den anatomischen Befund bei spinaler Kinderlähmung. Tagebl. der 49. Versammlung deutscher Naturforscher und Ärzte zu Hamburg. 1876.
19. Erb, Dystrophia muscularis progressiva. Deutsche Zeitschrift für Nervenheilkunde. Bd. 1. 1891.
20. Felix, Teilungserscheinungen an quergestreiften Muskeln der menschlichen Embryonen. Anat. Anz. Vol. III. 1888.
21. — Über Wachstum der quergestreiften Muskulatur nach Beobachtungen an Menschen. Zeitschr. f. wiss. Zool. Bd. 48. 1889.
22. Forster, Zur Kenntnis der Muskelspindeln. Virch. Arch. Bd. 137. 1894.
23. Fränkel, Über Veränderungen quergestreifter Muskeln bei Phthisikern. Virch. Arch. Bd. 73. 1878.
24. v. Franqué, Beiträge zur Kenntnis der Muskelknospen. Verhandl. d. phys.-med. Gesellsch. zu Würzburg. Bd. 24. 1890.
25. Golgi, Annotazioni intorno all' istologia normale e patologica dei muscoli volontari. Archivo per le scienze mediche. Vol. V, No. 11. 1881.
26. Grünbaum, Note on muscle-spindle in pseudohypertrophic paralysis. Brain. Part 79. 1897.
27. Horsley, Short Note on sense organs in muscle and on preservation of muscle-spindles in condition of extreme atrophy, following section of the motor nerve. Brain 79. 1897.
28. Huber — de Witt, A contribution on the motor nerve-endings and on the nerve-endings in the muscle-spindles. Journal of comparative Neurology Vol. 7; 3 und 4. 1898.
29. Kerschner, Bemerkungen über ein besonderes Muskelsystem im willkürlichen Muskel. Anat. Anz. III. Jahrg. 1888.
30. — Beitrag zur Kenntnis der sensiblen Endorgane. Anat. Anz. III. Jahrg. 1888.
31. — Über Muskelspindeln. (von Ebner) Verhandl. d. anat. Gesellsch. 1892.
32. — Über die Fortschritte in der Erkenntnis der Muskelspindeln. Anat. Anz. VIII. Jahrg. 1893.
33. v. Koelliker, Zeitschrift für wissenschaftliche Zoologie. Bd. 12. 1862.
34. — Handbuch der Gewebelehre. 1. Bd. S. 394. 1889.

35. Kühne, Über die Endigungen der Nerven in den Muskeln. Virch. Arch. Bd. 27. 1863.

36. — Die Muskelspindeln. Virch. Arch. Bd. 28. 1863.

37. — Die Endigungen der Nerven in den Nervenhügeln der Muskeln. Virch. Arch. Bd. 30. 1864.

38. Langhans, Anatomische Beiträge zur Kenntnis der Kretinen. Virch. Arch. Bd. 149. 1897.

39. Mays, Histophysiologische Untersuchungen über die Verbreitung der Nerven in den Muskeln. Zeitschr. f. Biologie. München. Bd. 20. 1884.

40. — Über die Entwickelung der motorischen Nervenendigungen. Zeitschr. f. Biologie. Vol. XI. 1893.

41. Miescher, Archiv für Anatomie, Physiologie und wissenschaftliche Medizin. 1843.

42. Millbacher, Beitrag zur Pathologie der quergestreiften Muskeln. Deutsches Arch. f. klin. Med. Bd. 30. 1882.

43. Morpurgo, Über Aktivitätshypertrophie der willkürlichen Muskeln. Virch. Arch. Bd. 150.

44. Pilliet, Sur des corps neuro-musculaires à enveloppe semblable à celle des corpuscules de Pacini. Societé de Biologie. 1890.

45. Ranvier, Leçons sur le système nerveux. Tome 2, p. 313. 1878.

46. Roth, Über neuromuskuläre Stämmchen in den willkürlichen Muskeln. Centralbl. f. med. Wissensch. S. 129. 1887.

47. Ruffini, Sulla terminazione nervosa nei fusi muscolari e sul loro significo fisiologico. Rendiconti dell R. Academia dei Crucei. 1892.

48. — Considerazioni critiche sui recenti studi dell' apparato nervoso nei fusi muscolari. Anat. Anz. Bd. IX. 1894.

49. — Sopra due speciali modi d'innervazioni degli organi di Golgi, con riguardo speciale alla struttura del tendinetto dell' Organo muscolo-tendineo ed alla maniera di comportarsi delle fibre nervose vasomotorie nel perimisio del gatto. 1898.

50. Sachs, Physiologische und anatomische Untersuchungen über die sensiblen Nerven der Muskeln. Arch. f. Anat., Physiol. und wissensch. Med. 1874.

51. Salvioli, Sulla pretesa influenza trophica dei nervi sui tessuti del corpo animale. Archivo delle scienze mediche. Vol. XX, Fasc. 4. 1896.

52. Santesson, Einige Worte über die Neubildung von Muskelfasern und die sogenannten Muskelspindeln. Verhandl. d. biolog. Vereins in Stockholm. Bd. 35. 1890.

53. Schwalbe und Mayeda, Über die Kaliberverhältnisse der quergestreiften Muskelfasern des Menschen. Zeitschr. f. Biologie. Bd. 27. 1897.

54. Sherrington, On the anatomical constitution of nerves of skeletal muscles. Journ. of Physiology. Vol. 17. 1894.

55. Siebold, Zeitschrift für wissenschaftliche Zoologie. Bd. 5. 1853.

56. Sihler, Über Muskelspindeln und intramuskuläre Nervenendigungen bei Schlangen und Fröschen. Arch. f. mikrosk. Anat. Bd. 46. 1895.

57. Spiller, The neuro-muscular bundles. Journal of nervous and mental disease. No. X. Vol. 24. 1897.
58. v. Thanhoffer, Über die Nervenendigungen der quergestreiften Muskelfasern und über Re- und Degeneration derselben im lebenden Körper. Anat. Anz. S. 635. 1892.
59. Trinchese, Contribuzione alla conoscenza dei fusi muscolari. 1890.
60. Volkmann, Regeneration quergestreifter Muskeln beim Menschen und Säugetieren. Beiträge z. path. Anat. Bd. 12. S. 320. 1893.
61. Waldeyer, Virchows Archiv. Bd. 34. 1865.
62. Weismann, Über das Wachsen der quergestreiften Muskeln nach Beobachtungen am Frosch. Zeitschr. f. rationelle Medizin. Bd. X. 1861.
63. Weiss et Dutil, Recherches sur le fuseau neuromusculaire. Archive de Physiolog. Tome 18, p. 368. 1896.

Erklärung der Tafeln.

Tafel XI/XII.

Fig. 1—10. Omohyoideus eines neugeborenen Kindes. Querschnitte aus einer Serie. Müllersche Flüssigkeit. Hämatoxylin-Eosin. Schnittdicke 10 μ. Jeder 5. Schnitt aufbewahrt.

A, B, C, D Muskelbündel; zwischen diesen die Muskelspindel mit Scheide S und axialer Scheide S'. G. = Blutgefäss.

1. (29. Schnitt d. Serie) zeigt den Querschnitt der Muskelspindel etwa dem Äquator entsprechend. Dieselbe enthält drei Weismannsche Fasern mit centralen Kernen; die deutlich ausgeprägte Scheide (S) ist weit; um die einzelnen Fasern die axiale Scheide (S').

In den folgenden Schnitten 2 (= 37. Schnitt), 3 (= 38. Schnitt), 4 (= 39. Schnitt) verschwindet die Scheide immer mehr und nur aus der Serie, und aus der Lage zu den Muskelbündeln A, B, C, D ist ersichtlich, dass es der Pol der Muskelspindel ist.

In Fig. 5 (47. Schnitt) ist von der Scheide nichts mehr zu sehen.

In den folgenden Schnitten 6 (= 59. Schnitt), 7 (= 60. Schnitt), 8 (= 67.) tritt die Umhüllung der Fasern mit Bindegewebe wieder auf. Die Muskelfasern der Spindel haben an Zahl zugenommen, sei es durch Teilung, sei es durch Abzweigung von Fasern der umgebenden Muskelbündel. In den Figg. 9 (=69. Schn.) und 10 (= 73. Schnitt) ist wieder der typische Querschnitt einer Muskelspindel. Es geht also aus der ersten Muskelspindel, welche im ganzen 700 μ lang ist, nach einem Verlauf der Fasern dieser Spindel ohne Scheide von 1500 μ, aus diesen Fasern eine 2. Spindel hervor, welche etwa 1950 μ lang ist.

Fig. 11. M. interosseus des Maulwurfes. Längsschnitt aus einer Serie von 10—15 μ. Müllersche Flüssigkeit, Paraffin, Hämatoxylin-Eosin.

A und B sind zwei Muskelfasern; zwischen diesen die Muskelspindel, bestehend aus der Scheide S, axialer Scheide = S' und drei Weismannschen

Fig. 1.

Fig. 3.

Fig. 2.

Fig. 4.

Kgl. Univers.-Druckerei v. H. Stürtz, Würzburg.

Verlag von J. F. Bergmann, Wiesbaden



Fig. 8.

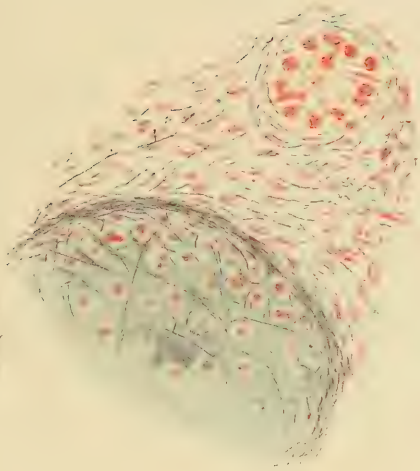

Fig. 6.



Fig. 7.



Fig. 5.



Fig. 11.

Kgl. Universitäts-Druckerei v. H. Stürtz, Würzburg. Verlag von J. F. Bergmann, Wiesbaden.

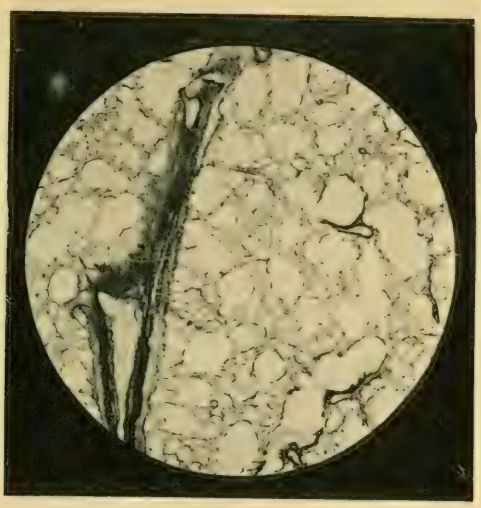

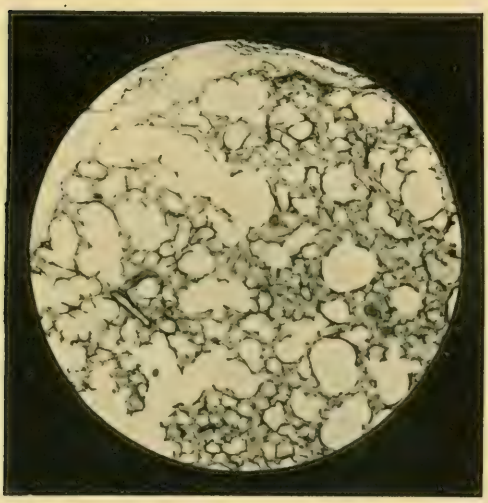

Verlag von J. F. Bergmann, Wiesbaden.

Fasern (a, b, c). Der Äquator der Faser c fehlt auf diesem Schnitt. Der Äquator der Faser a ist nicht ganz zu zeichnen, weil er von der Faser b zum Teil bedeckt; und nur die Faser b ist ganz gezeichnet. Man sieht die Kernanhäufung am Äquator der Spindel: die Kerne sind rundlich, liegen einander dicht an, es ist kein Sarkoplasma hier vorhanden, ebenso fehlen die gewöhnlichen länglichen Muskelkerne. Nirgends Karyokinese. Nach den Polen werden die Kerne allmählich immer mehr länglich. Hier sind die Weismannschen Fasern deutlich quergestreift; die Streifen stehen weiter auseinander als bei den gewöhnlichen Muskelfasern A. und B. Am Äquator besonders links sehr deutlich die Axialscheide S' mit langen, schmalen Kernen. Dieselbe verschmilzt nicht mit dem Sarkolemm der Weismannschen Fasern.

Tafel XIII/XIV.

Fig. 1—8: M. interosseus eines Igels. Querschnitte aus einer Serie à 10 μ. Zwischen 1. und 2. Bild sind 5 Schnitte weggelassen, zwischen 2. und 3. Bild 1.

Die Schnitte zeigen zwei Muskelspindeln A und B. Beide Spindeln haben drei Weismannsche Fasern. In der Figur 7 inseriert die Faser b der Spindel A an der Scheide. In Fig. 8 ist dieselbe nicht mehr vorhanden. Die Faserzahl der Spindel B bleibt konstant nach dem Ursprung und Ende der Fasern hin.

Die Scheide der Spindel A verschmilzt von Fig. 2 an immer mehr mit dem Perimysium internum.

Fig. 9. Eine Muskelfaser aus dem M. cricothyreoideus eines Erwachsenen. Dicke der Faser = 25 μ. Zwischen Sarkolemm (sl) und fibrillärer Substanz 2 Reihen runder Kerne mit Kernkörperchen ohne Karyokinese. Querstreifung deutlich, die gewöhnlichen Muskelkerne fehlen.

ÜBER DEN

BAU UND DIE ENTWICKELUNG

DES

ELASTISCHEN GEWEBES IN DER LUNGE.

VON

Dr. PAUL LINSER,

ASSISTENZARZT DER CHIRURG. KLINIK ZU TÜBINGEN

Mit 3 Tafeln.

Gelegentlich der Untersuchung eines Lungentumors, den ich am pathologischen Institut zu Bern einer näheren Prüfung zu unterziehen Gelegenheit hatte und der sich als ein kongenitales Adenom herausstellte[1]), ergab sich die Notwendigkeit, die Histologie der Lunge, besonders auch in frühen, embryonalen Stadien einer genaueren Durchsicht zu unterwerfen. Die diesbezügliche Litteratur weist ja wohl zahlreiche Arbeiten über das Lungenepithel auf, dagegen fand das Lungenstroma fast überall eine sehr stiefmütterliche Behandlung. Man findet wohl in den Lehrbüchern das Vorhandensein von elastischen Fasern erwähnt, aber über ihre Anordnung giebt es doch nur spärliche Notizen. Es scheint dies um so auffallender, weil gerade in jüngster Zeit die elastischen Elemente der verschiedensten Gewebe eine grosse Aufmerksamkeit sowohl bei normalen als pathologischen Anatomen erfahren haben. Angeregt wurde dies Interesse wohl in erster Linie durch die neuen Färbungsmethoden, die in so prägnanter Weise die elastischen Fasern vom übrigen Gewebe unterscheiden lassen. Im Verlauf der Untersuchungen, die sich, wie erwähnt, hauptsächlich auf embryonale Stadien bezogen, wurde vor allem der Entwickelung des elastischen Gewebes eingehende Aufmerksamkeit geschenkt und es fand sich dabei die schon vom Standpunkte der funktionellen Anpassung aus plausible Thatsache, dass die Entwickelung der elastischen Fasern in der

[1]) Virchows Archiv Bd. 157.

Lunge der Hauptsache nach erst post partum erfolgt. Ich habe darauf hin zahlreiche Präparate untersucht, die mir Herr Prof. Langhaus in Bern aus seinen Sammlungen zur Verfügung zu stellen die Güte hatte, und wofür ich ihm an dieser Stelle noch meinen besten Dank sage. Auch der Liebenswürdigkeit meines früheren Chefs, Herrn Prof. Strahl in Giessen verdanke ich eine Reihe von Präparaten, besonders von Tieren. Und so kann ich jetzt mein Versprechen, das ich in der oben erwähnten Arbeit gab, auf Grund eines ziemlich reichlichen Materials einlösen.

Entsprechend der Aufgabe, die ich mir gestellt hatte, das Stroma der Lunge zu beschreiben, brauchte ich in der Auswahl der Präparate nicht so sehr auf die Konservierung Rücksicht zu nehmen, da das so sehr schwer zu konservierende Lungenepithel ausserhalb des Rahmens unserer Betrachtung fiel, während dagegen das Stroma auch bei weniger sorgfältiger Aufbewahrung kaum grösseren Schaden leiden kann. Ich habe natürlich nach Möglichkeit mich bemüht, die zu untersuchenden Lungen von älteren Menschen und Tieren recht bald post mortem in Behandlung zu bekommen. Allein häufig war dies erst nach 24—36 Stunden möglich. Beim Vergleich zwischen ganz frisch konservierten Lungen und solchen, die erst nach längerer Zeit fixiert werden konnten, liess sich jedoch ein Unterschied hinsichtlich des Stromas nicht finden. Was endlich die Methode zur Darstellung der elastischen Elemente betrifft, so ist dabei hauptsächlich die neue Weigertsche[1]) in Anwendung gekommen. Dieselbe war gerade damals als vorliegende Untersuchungen ihren Anfang nahmen, veröffentlicht worden und der Wunsch, die Leistungsfähigkeit dieser neuen Methode zu prüfen, sowie die schönen Resultate derselben brachten es mit sich, dass sie der älteren Orceïnmethode vorgezogen wurde. Natürlich gelangte die letztere vergleichsweise in zahlreichen Fällen zur Verwen-

[1]) Centralbl. f. allg. Pathol. u. pathol. Anatomie. 1898.

dung; da jedoch sich kein Vorteil aus derselben ergab und das Verfahren nach der Weigertschen, wie jüngst auch auf der Münchener Naturforscher- und Ärzte-Versammlung von Seite aller pathologischen Anatomen anerkannt wurde, bei gleicher Güte der Färbung erheblich einfacher ist, so beschränkte ich mich in der Hauptsache auf diese. Ich liess die Farbe in der Regel 2—3 Stunden einwirken, es schadet jedoch eine längere Färbung (bis 24 Stunden) nicht viel, wie man auch schon nach kurzer Zeit, 15—20 Minuten ein brauchhares Resultat erhält. Bei längerer Färbung hat man noch den Vorteil auch andere, dem elastischen Gewebe nahestehende Bindegewebsarten in entsprechender Weise zu tingieren. Gewöhnlich genügt einfaches Auswaschen in starkem Alkohol, um die Fasern isoliert gefärbt erscheinen zu lassen; nur bei langer Dauer der Färbung ist eine Differenzierung in salzsaurem Alkohol nötig, wenn man nur die elastischen Fasern gefärbt haben will. Als Kernfärbemittel benützte ich alkoholisches Boraxkarmin und auch Lithionkarmin. Ausserdem machte ich bei allen gut konservierten Präparaten Kontrollfärbungen mit Hämalaun-Eosin und Giesonfarbe.

Auf diese Weise habe ich 12 Embryonen von 3,3 cm Länge (Kopf-Steiss) bis zu den ältesten fötalen Stadien untersucht, weiter 14 Kinder bis zu 5 Jahren und 8 ältere menschliche Lungen aus verschiedenem Alter. Ausserdem verfügte ich über 8 verschiedene Stadien von Ratten unmittelbar vor und nach der Geburt und endlich über Lungen vom jungen und alten Rind, neugeborenen und älteren Kaninchen, vom Hasen, Hund, Pferd, Schwein, Reh und Hirsch. Die Konservierung geschah teils in Formol, teils in Alkohol, die Einbettung in Celloidin.

Den Ausgang unserer Betrachtungen möge eine Beschreibung des Stromas in der Lunge vom erwachsenen Menschen bilden und zwar möge dies in 3 verschiedenen Abschnitten geschehen, indem zuerst das zwischen den Lungenalveolen

gelegene Gewebe, dann das peribronchiale und endlich die Gefässe und die Pleura betrachtet werden sollen.

I.

Wie schon gesagt, sind die Angaben über den Bau des Stromas des Alveolen und die Anordnung der elastischen Fasern bei der entwickelten Lunge recht spärlich. Stöhr[1]) giebt an, dass „die Wandung der Alveolengänge und der Alveolen ausser den Muskelfasern der Alveolengänge noch aus einer leicht-streifigen Grundlage und vielen elastischen Fasern besteht". Diese sind an den Alveolengängen cirkulär angeordnet; an der Eingangsstelle („Basis") der Alveole bilden die elastischen Fasern einen dicken Ring, während feine geschlängelte Fäserchen in der Wandung der Alveole vorkommen." Die neueste Auflage von Böhm und Davidoffs[2]) Histologie erwähnt nur, dass „die Wandungen des Infundibulums uud seiner Alveolen von elastischen Fasern feinster Art umsponnen sind." Noch weniger enthalten natürlich die Lehrbücher der Anatomie.

Ein gewöhnliches Hämalaun-Eosinpräparat von der Lunge bietet anfangs insofern einige Schwierigkeit für die Beurteilung, als die Endothelauskleidung der Kapillaren in dem kontrahierten Zustand, in dem sich das Lungengewebe unserer Präparate meist befindet, aus einer Reihe mehr oder weniger kubischer Zellen besteht mit rundlichen Kernen. Bei dem geschlängelten Verlauf der Gefässe verschwindet nun häufig die Kontur der Zelle und man sieht nur eine Anzahl von rundlichen, dunkelgefärbten Kernen, die geradeso gut Lymphzellen oder gewöhnlichen Bindegewebszellen angehören können. Mit Hülfe verschiedener Färbungen gelingt es jedoch, hier Klarheit zu schaffen. Ich bin

[1]) Stöhr, Lehrbuch der Histologie. 8. Auflage. 1898.
[2]) Böhm u. Davidoff, Lehrbuch der Histologie. 2. Auflage. 1898.

in dieser Beziehung namentlich durch die Gieson'sche Färbung und überfärbte Weigertpräparate befriedigt worden. Es kam mir hierbei in erster Linie darauf an, festzustellen, was unter der von Stöhr erwähnten „leichtstreifigen Grundlage" zu verstehen sei. Wie von allen Seiten festgestellt wird, bilden die elastischen Fasern nur ein Netzwerk, ein Gerüst. Die Maschen darin enthalten nun zahlreiche Epithelien, die doch sicher eine Grundlage haben. Böhm und Davidoff machen die genauere Angabe, „die Anordnung der Epithelzellen sei im allgemeinen eine derartige, dass die kernlosen Plättchen den Gefässkapillaren aufliegen, die kernhaltigen dagegen in die Räume zwischen den Kapillaren zu liegen kommen." Diese Autoren geben weiter an, dass „die Basalmembran des Epithels der Luftwege allmählich dünner wird und in der Region des Infundibulums kaum mehr wahrzunehmen sei." Darnach wäre also eine Art Membrana propria, eine homogene Grundsubstanz anzunehmen, die nach Stöhr streifig ist. Nach meinen Präparaten kann ich mich ganz Stöhr anschliessen. Auch ich finde überall ausser den elastischen Fasern noch zahlreiche, teils parallel laufende, teils sich kreuzende, feinste Linien, die sich mit Gieson gelb-rötlich färben, mit Weigertüberfärbung einen leicht bläulichen, mit Orceïn einen geringen weinfarbigen Ton annehmen und also jedenfalls zu den Bindegewebssubstanzen zu rechnen sind. Über ihre Entstehung kann ich keine allgemeingültige Angabe machen, jedoch finde ich sie häufig in Zusammenhang mit den bindegewebigen Spindelzellen und namentlich den Sternzellen, die in den Berührungspunkten der Alveolarsepten fast regelmässig zu finden sind. Vielleicht geht diese Grundlage auch aus der später zu erwähnenden Basalmembran hervor, die wir im embryonalen Leben unter dem Epithel der Bronchien und Alveolen finden. Jedenfalls besitzen also die Alveolen eine vollständige fibrilläre Wand, auf welcher die Blutgefässe, Epithelien und elastischen Fasern liegen.

Der Gehalt an elastischen Fasern ist nun, wie auch Sudsuki[1]) in einer vor kurzem erschienenen Arbeit gefunden hat, grossen individuellen Schwankungen unterworfen und ist auch wegen des bald geringeren bald stärkeren Kontraktionszustandes der Lungen schwer zu beurteilen. Nur an Hand einer grösseren Menge von Präparaten lassen sich hier durch Vergleich Schlüsse ziehen. Inwieweit die mehr oder weniger starke Entwickelung des elastischen Gewebes bei den verschiedenen Menschen physiologisch begründet ist, liess sich bei meinem kleinen Material und infolge Unsicherheit der Anamnese nicht mit Bestimmtheit feststellen. Ich glaube zwar bei Männern und zwar solchen, die körperlich stark in Anspruch genommen waren, eine stärkere Ausbildung des elastischen Gewebes gefunden zu haben, ohne jedoch eine Gewähr für die Konstanz derselben übernehmen zu können. Auch Sudsuki[2]) konnte aus seinem recht grossen Material keine sichern Schlüsse ziehen. — Wenn wir also von diesen individuellen Verschiedenheiten absehen, so finden wir in den Lungen von Erwachsenen auf den ersten Blick ein wirres Bild in der Anordnung der elastischen Fasern: Die Alveolen sind bald von einer breiten Lage elastischer Fasern umgeben, bald nur von einer oder ein paar feinen Fibrillen, bald liegt die fibrilläre Grundsubstanz allein unter dem Epithel. Ein deutlicher Zusammenhang oder ein allmähliches Ineinanderübergehen der verschiedenen Formen besteht nicht. Die stärkste Entwickelung des elastischen Gewebes liegt immer in den Alveolarsepten vor, die gewissermassen aus der allgemeinen Wand des Endbläschens vorspringen. Die Fasern sind hier sehr dick und ziehen gegen die Spitze des Septums, indem sie zuerst konvergieren und dann wieder ganz wenig auseinanderweichen, um von vorn bedeckt zu werden durch den erwähnten Ring, der den Septumeingang in Gestalt mehrerer ziemlich dicker elastischer Fasern umgreift.

[1]) Virchows Archiv Bd. 157, H. 3.
[2]) l. c.

Aber auch ausser diesen Zügen findet man in der Alveolenwand zahlreiche, scheinbar planlos eingestreute Anschwellungen des elastischen Gewebes. Eine Erklärung dieses Bildes gab mir vor allem ein Präparat, bei dem es durch die stärkere Blutfüllung der Lungengefässe gelang, den Verlauf der Kapillaren genau zu verfolgen. Hier wie auch an dicken Schnitten liess sich feststellen, dass ein Gerüstwerk von breiteren elastischen Faserzügen in den Alveolenwandungen vorhanden ist, das anscheinend hauptsächlich zur Stütze der Kapillaren dient. Dieselben schlängeln sich, wie dies namentlich auch in dem Landoisschen[1]) Lehrbuch der Physiologie gut abgebildet ist, um diese Stränge herum und scheinen in kontrahiertem Zustand der Lunge und bei entsprechender Füllung ins Lumen der Alveolen sich vorzuwölben. Dabei kann man dann häufig sehen, dass an einem solchen, zwischen zwei Alveolen liegenden Faserzug die Kapillare abwechselnd bald gegen das Lumen der einen, bald gegen das der anderen Alveole vorspringt und dass so von der Fläche gesehen leicht das Kapillarnetz bei injizierten Lungen zu erklären ist, dessen Maschen von diesen elastischen Strängen ausgefüllt werden. Überall ist jedoch die Anordnung der Kapillaren nicht die beschriebene; man trifft auch ab und zu dünne Alveolenwände, wo die Kapillaren zwischen zwei elastischen Streifen hinziehen.

Ausser diesen dickeren elastischen Zügen verlaufen auch noch zahlreiche feinere Fasern in der Alveolenwand, die sich teils den Kapillaren anschliessen, teils aber auch in der fibrillären Grundsubstanz hinziehen und hier ein Netzwerk bilden. Nur um die „Stomata", die kleinen, direkten Verbindungen benachbarter Alveolen zieht sich gewöhnlich noch eine etwas dickere elastische Faser. Ob die oben erwähnte Angabe des Böhm und Davidoffschen Lehrbuches betreffs der Anordnung

[1]) Landois, Lehrbuch der Physiologie des Menschen. 9. Aufl. 1896.

der kernhaltigen und kernlosen Epithelien überall zutrifft, kann ich aus den oben angeführten Gründen nicht mit Sicherheit entscheiden. Allerdings fand sich in gut konservierten Präparaten diese Beobachtung meist bestätigt.

Die Wände zwischen aneinanderstossenden Endbläschen unterscheiden sich hinsichtlich ihres Gehaltes an elastischen Fasern beim Erwachsenen nicht wesentlich von den beschriebenen Alveolenwänden, da sie in der Hauptsache von eben diesen gebildet werden. Nur findet man bindegewebige Elemente hier reichlicher eingelagert; auch liegen hier die feinen Lymphgefässe mit den Pigmentzellen und ab und zu auch ein grösseres Blutgefäss, namentlich Venen.

Nach der Beschreibung der Lehrbücher geschieht der Übergang vom Endbläschen zum Bronchiolus auf dem Weg durch einen Alveolargang und dann einen Bronchiolus respiratorius. Wie man aus den Namen erkennen kann, sind dies keine scharfen Unterscheidungen und in der gegebenen Form hauptsächlich das Produkt der Forschungen über das Lungenepithel. Wenn man nach den Bildern, die das Stroma, vor allem das elastische Gewebe an diesen Stellen giebt, gehen wollte, so müsste das Beiwort respiratorius beim Bronchiolus respiratorius fallen; denn wir finden eine kontinuierliche ziemlich starke, elastische Schicht von hauptsächlich längsverlaufenden Fasern in der Wand dieser Kanäle vor, die wohl hie und da kleine Ausbuchtungen zeigt, aber erst unmittelbar vor den Endbläschen die beschriebenen Unterbrechungen und die regelmässige Anordnung der Alveolen aufweist. Wenn ich auch nicht unbedingt eine respiratorische Funktion in den Endstücken der Bronchien bestreiten möchte, so erscheint mir dieselbe doch bei der Dicke der elastischen Membran und der Anordnung der Blutgefässe jenseits derselben wenig wahrscheinlich. Auch halte ich die Form des Epithels nicht für sicher beweisend, da wir Verschiebungen der Grenzen zwischen verschiedenen Epithelarten

in geringem Masse durch zahlreiche Beispiele in anderen Organen erwiesen finden, ohne dass man darin gleich eine pathologische Erscheinung zu sehen brauchte.

In den Alveolargängen also haben wir bereits einen kontinuierlichen Belag von elastischem Gewebe, der aus mehreren, dicken Fasern besteht, die in meinen Präparaten im Gegensatze zu Stöhr[1]) fast immer longitudinal liefen, und nur den Alveolen entsprechende Lücken aufweist. Die Fasern weichen an diesen Stellen auseinander und bilden so den oben erwähnten Ring um die Basis der Alveolen. Die letzteren liegen im Gegensatz zu denen der Endbläschen weiter auseinander und enthalten zwischen sich Gefässe und lockeres Bindegewebe mit zahlreichen feinen elastischen Fasern. Glatte Muskulatur findet man im allgemeinen noch recht selten, hauptsächlich mit ringförmiger Anordnung der Zellen, in den Zwischenräumen zwischen den Alveolen.

Die Bronchiolen weisen, wie schon gesagt, anfangs ab und zu noch kleine Ausbuchtungen auf, die aber auch von der elastischen Längsschicht ausgekleidet werden; dann aber sieht man die elastischen Membranen gerade und parallel zu beiden Seiten des Lumens hinziehen, wobei sie centralwärts allmählich an Dicke zunehmen; cirkuläre Fasern treten häufiger auf, wie es hie und da scheinen will, alternierend mit den ebenfalls cirkulär verlaufenden glatten Muskelfasern. Nach innen grenzt diese elastische Membran nicht direkt an das Epithel, sondern unter demselben zieht noch eine, in den peripheren Bronchialenden nur ganz schwach sichtbare Basalmembran hin, die ganz homogen erscheint und nach und nach an Dicke centralwärts zunimmt. Nach aussen liegt über den elastischen Zügen und der glatten Muskulatur eine ebenfalls an Dicke nach und nach zunehmende Bindegewebsschicht, die von vielen feinen elastischen Fasern

[1]) l. c.

durchzogen wird. Die letzteren stehen in Zusammenhang mit dem elastischen Gewebe der Bronchien wie der benachbarten Alveolen. Erwähnt sei noch eine deutliche Verstärkung der elastischen Membran der Bronchien durch quer zum Lumen gestellte Fasern an den Abgangsstellen der Zweige und zwar besonders im spitzen Winkel derselben.

Die Wand der grösseren Bronchien unterscheidet sich von dem beschriebenen Bilde ausser ihren grösseren Dimensionen hauptsächlich, wie bekannt, durch das Auftreten von Knorpel. Sie besteht unter dem meist mehrzeiligen Cylinderepithel und seiner hier immer deutlichen Basalmembran aus einer Lage von meist längsziehenden, ziemlich derben, elastischen Fasern. Darüber liegt die hier schon kontinuierliche Schicht von zwei, drei über einanderliegenden, cirkulär angeordneten Muskelfasern, die nur von feinsten, stark gekräuselten elastischen Fibrillen durchzogen sowie da und dort von den Ausführungsgängen der Schleimdrüsen auseinander gedrängt wird. Über der Muskulatur ordnen sich die Bronchialknorpel um das Lumen an. Dieselben sind eingelagert in eine je nach der Grösse des Bronchus mehr oder weniger breite Bindegewebsschichte, die von zahlreichen elastischen Fasern durchsetzt ist. Dieselben verdichten sich am Rand der Knorpel zu einem dichten Ring, dessen Ausläufer z. T. ziemlich reichlich und auf längere Strecken im hyalinen Gewebe zu verfolgen sind. Ein konstantes Vorkommen von elastischen Fasern im Bronchialknorpel ist jedoch nicht zu konstatieren; auch hier spielen, wie es scheint, individuelle Verschiebungen eine Rolle. Relativ häufiger findet man sie bei jugendlichen Individuen, vor allem bei den später zu besprechenden, embryonalen Bronchien. Sie sind eingebettet in die hyaline Grundsubstanz ohne eine Beziehung zu den Kernen. — In derselben Schicht liegen auch die Schleimdrüsen, deren Epithelien gewöhnlich auf feinen elastischen Fasern aufsitzen. Sie sind weiter umgeben von einer Lage elastischen Gewebes, das

sich auch bei guter Differenzierung nur schwach färbt. Endlich liegen hier bei grösseren Bronchien Lymphfollikel, deren Zellen je nachdem auch die centralen Schichten durchsetzen können. Elastische Fasern sind in ihnen seltener und nur dünn. Dazu kommen natürlich noch die Blut- und Lymphgefässe, von ersteren namentlich die Zweige der Art. und Ven. bronchialis, während die Äste der Pulmonalis meist nicht direkt in dieser äusseren Bindegewebsschichte liegen, sondern nur daran angelagert sind durch einen Ausläufer derselben und zwar fast ausnahmslos die Arterie näher als die Vene. Die elastischen Fasern all dieser Teile stehen unter einander in vielfachem Zusammenhang, ebenso wieder mit den anliegenden Alveolen. Einer Erscheinung möchte ich noch Erwähnung thun: Wie bekannt sehen wir das Bronchialepithel gewöhnlich in Falten gelegt, was mit Wahrscheinlichkeit auf die Kontraktion der Muskellage zurückgeführt werden kann. Auf dem Querschnitt eines solchen kontrahierten Bronchus sieht man nun oft in den papillenähnlich erscheinenden Falten der Schleimhaut die innere elastische Faserschicht auffallend verdickt, während unter den Einsenkungen des Epithels nur wenige Fasern hinziehen. Wenn die Bronchien nicht kontrahiert sind, ist diese Schicht ganz gleichmässig, zeigt nirgends Verbreiterungen. Man hat so fast den Eindruck als könnten sich die elastischen Fasern bei der Faltung in die Längsfalten z. T. hinüberschieben.

Die Verzweigungen des Art. und Ven. pulmonalis bieten insofern eine auffallende Erscheinung, als es im Anfang und namentlich bei schwacher Vergrösserung durchaus nicht leicht gelingt, dieselben von einander zu trennen. Sie scheinen bei gleichem Kaliber ganz gleich gebaut zu sein; der sonst so typische Unterschied zwischen Arterien und Venen fällt hier fast vollständig weg. Erst bei starker Vergrösserung, besonders mit Hülfe der Färbung der elastischen Fasern lassen sie sich doch mit einiger Sicherheit trennen. Bei den arteriellen Wandungen

haben wir über dem Endothelbelag die gewöhnliche geschlängelte Linie der Elastica interna, die bei den mittleren Arterien eine kontinuierliche, bei den grösseren eine gefensterte Membran bildet. Die Media ist relativ recht geringfügig, indem die glatte Muskulatur gegenüber dem elastischen Gewebe sehr zurücktritt. Eine Elastica externa ist überall deutlich ausgebildet, nur erscheint sie bei den grösseren Arterien häufig mehrfach. Die Adventitia endlich enthält ebenfalls ziemlich viel elastische Fasern, die jedoch nicht so dunkel gefärbt erscheinen. Die dunkelste Färbung zeigt die Elastica interna, gegenüber der die Elastica externa erheblich an Intensität zurücktritt. Die Venen unterscheiden sich dagegen durch eine bedeutend geringere Ausbildung der Elastica interna; dieselbe erscheint auch bei den grösseren Venen nur als eine dünne Membran. Daran schliesst sich eine hauptsächlich aus Bindegewebe und elastischen Fasern sich aufbauende Schichte an. Das Bindegewebe besteht grösstenteils aus kollagenen Fasern; das elastische Gewebe nimmt peripher an Reichlichkeit zu und geht in die immer stark ausgeprägte Elastica externa über. Unter letzterer möchte ich jedoch nicht eine einheitliche, elastische Membran, wie bei den Arterien, verstanden haben, sondern mehr eine stärkere Anhäufung der elastischen Fasern, sodass man das Bild einer mehr kompakten Masse erhält, die sich erst bei starker Vergrösserung in feinere Elemente auflöst. Bei den kleinen Venen bildet diese äussere elastische Schicht den am meisten ins Auge fallenden Bestandteil der Wand, während die kleinen Arterien immer noch eine Elastica interna aufweisen, die erst nach dem Schwund der Media und Elastica externa aufhört. Auf günstigen Längsschnitten kann man die Elastica interna hie und da aus parallel laufenden eng aneinander liegenden Fasern aufgebaut sehen, zwischen denen sich feine, quere Verbindungszüge zeigen. Die Kapillaren endlich enthalten, wie schon aus dem früheren hervorgeht, nur vereinzelte elastische Fasern, die jedoch nicht notwendig an deren Verlauf gebunden erscheinen.

Die Erklärung der geringen Differenz zwischen Arterien- und Venenwandungen scheint mir durch Physiologie des Lungenkreislaufes in genügender Weise gegeben zu sein. Durch dieselbe ist ja bewiesen, dass der Blutdruck schon in der Art. pulmonalis ein relativ recht geringer ist, ungefähr gleich $^1/_3$—$^1/_6$ des Aortenblutdruckes. Jedenfalls ist durch die Lungenbewegungen, durch die In- und Exspiration der Hauptantrieb für den Lungenkreislauf gegeben und diese doch unter Umständen recht beträchtlichen Druckschwankungen, die von der Atmung hervorgerufen werden, wirken natürlich auf Arterien und Venen in gleicher Weise ein. Ganz anders sind die Verhältnisse natürlich bei der noch nicht funktionierenden Lunge und ich habe gerade im Hinblick auf diese gleich hernach zu besprechenden Verhältnisse den Blutgefässen der entwickelten Lunge eine so ausführliche Besprechung gewidmet.

Hier möchte ich nur noch auf das elastische Gewebe der Pleura mit ein paar Worten zu sprechen kommen. Dasselbe setzt sich aus einer Lage sich im spitzen Winkel kreuzenden Fasern zusammen, die unter dem Pleuraepithel gelegen ist. An den Kanten ist diese Schicht etwas verstärkt. Dann folgt eine Bindegewebsschicht, hauptsächlich von kollagenem Gewebe gebildet und von feinen elastischen Fibrillen durchsetzt. Nach innen von dieser kommt noch ein dünner, elastischer Faserzug von parallel zur Oberfläche der Lunge verlaufenden Fasern, die in Zusammenhang mit den elastischen Fasern der Alveolen stehen. Natürlich beziehen sich diese Angaben nur auf die Pleura visceralis. In die Lunge hinein ziehen ab und zu stärkere septenähnliche Fortsätze von elastischem und gewöhnlichem Bindegewebe, jedoch sind dieselben beim Erwachsenen recht selten und relativ dünn, im Gegensatz zu den Lungen jugendlicher Individuen und Tiere. Dagegen verlaufen mit den grossen Bronchien und Gefässen vom Hilus her stärkere Bindegewebsstränge in die Lunge, hauptsächlich zur Verbindung dieser beiden Gebilde dienend.

II.

Der Vergleich des Lungenstromas in den verschiedenen Lebensaltern mit vorstehend entworfenen Bild des Erwachsenen lässt bis zu den jüngsten postembryonalen Stadien herab keine markante Verschiedenheit entdecken. Wir finden wohl in der geringeren Stärke der elastischen Fasern sowie in der grösseren Reichlichkeit des interalveolären Bindegewebes ein Unterscheidungsmerkmal für die Lungen von Kindern gegenüber denen Erwachsener. Allein diese Verschiedenheit nimmt nirgends stärkeren Grad an. Dies ändert sich jedoch bei Neugeborenen in ausgesprochenem Maasse, sodass wir an Präparaten, die auf elastisches Gewebe gefärbt sind, schon makroskopisch sagen können, ob der Träger der betreffenden Lunge nur kurze Zeit nach der Geburt gelebt hat oder ob er älter geworden ist. Auch Sudsuki[1]) giebt an, dass die elastischen Fasern des Lungengewebes schon bei Kindern von einmonatlichem Alter fast völlig ausgebildet seien.

Zur näheren Betrachtung wollen wir ausgehen von den embryonalen Lungen.

Der Beginn der Lungenentwickelung fällt etwa in die dritte Woche des Embryonallebens. Der Vorderdarm wird zu dieser Zeit „durch zwei kaudal von der dritten Schlundtasche beginnende Mesoblastleisten von beiden Seiten her eingeengt. Das Darmrohr besteht hier nun gleichsam aus zwei, an den spaltförmigen Rändern verbundenen Rinnen. Der dorsale Teil ist die Anlage der Speiseröhre, der ventrale liefert die Luftwege". Schulze[2]), dem ich diese Beschreibung entnehme, lässt die Teilung dieser unpaaren Anlage beider Lungen in der vierten Woche vor sich gehen. Von hier aus ist die weitere

[1]) l. c.

[2]) Grundriss der Entwickelungsgeschichte. Leipzig 1897.

Entwickelung des Bronchialbaumes einfach zu verfolgen, indem das Epithelrohr sich immer mehr verzweigt in der sich vergrössernden Mesoblasthülle, „der Faserschicht", wie sich Schulze und Koelliker[1]) ausdrücken. Es kann nicht meine Aufgabe sein auf die Art dieser Verzweigung näher einzugehen, die von verschiedenen Seiten erst in jüngster Zeit z. T. genau beschrieben ist.

Das früheste embryonale Stadium, das mir zu Gebote stand, datierte etwa aus der ersten Hälfte des dritten Monats bei einer Rumpflänge von 3,3 cm. Wir haben hier in einem Stroma von embryonalem Bindegewebe die Äste des Bronchialbaumes noch nicht differenziert auch nur in Bronchien und Endbläschen. Sie liegen relativ weit auseinander und verlaufen mehr oder weniger geradlinig vom Hilus zur entgegengesetzten Lungenfläche und endigen dort mit einer leichten Anschwellung, einer Andeutung der späteren Endbläschen. Unter dem Epithel der grossen Bronchien des Hilus sieht man eine ganz blassbläuliche Färbung (ich muss hier zum Teil das in meiner oben erwähnten Arbeit[2]) gesagte wiederholen), hier und da auch eine feine, dunklere, scharfgezogene, gekräuselte Linie, die beim Schrauben nicht verschwindet, aber in mannigfacher Weise sich verschiebt, also einer Lamelle zu entsprechen scheint. An den etwas engeren Drüsenkanälen, wie sie namentlich in der Nähe der Pleura sich finden, fehlt jede Spur von solchen Färbungen. Die Gefässe dagegen sind schon um diese Zeit von einem Ring elastischen Gewebes umgeben, ohne dass dasselbe eine der späteren vollständig entsprechende Anordnung erkennen liesse. Das übrige Stroma besteht, wie gesagt, aus einem sehr kernreichen, fibrillären Bindegewebe. Die Kerne haben fast alle rundliche Form und sind von einem schmalen Protoplasmasaum umgeben. Nie sieht man darin eine Spur von elastischem Ge-

[1]) Grundriss der Entwickelungsgeschichte. Leipzig 1889.
[2]) Virchows Archiv Bd. 157.

webe. In der zweiten Hälfte des dritten Monats ist im wesentlichen das Bild noch das gleiche, nur sind die blassblauen Streifen unter dem Epithel etwas reichlicher. Sie machen ganz den Eindruck von Basalmembranen durch ihre vollständige Homogenität, die selbst mit Öl-Immersion keine deutliche Struktur nachweisen lässt.

Mit dem Anfang des vierten Monats treten zuerst Fasern an den grösseren Bronchien auf, die so gefärbt erscheinen bei starken Färbungen nach Weigert, dass man von elastischen Fasern sprechen kann. Unter dem Epithel sieht man hier da und dort einige leicht gekräuselte im wesentlichen parallel laufende, feine Linien, die im Farbenton ungefähr mit den sonst als „junge" elastische Fasern bezeichneten Bindegewebsfibrillen übereinstimmen. Man hat für die Beurteilung der Intensität der Färbung immer einen sicheren Massstab an den elastischen Fasern der Gefässe, die hier schon an Tiefe der Farbe den entwickelten elastischen Fasern nicht nachstehen. Im Stroma, das hier natürlich durch das Fortschreiten der Bronchialverzweigungen relativ spärlicher erscheint, fehlte jede Andeutung von elastischem Gewebe, ebenso um die feineren Bronchialzweige und die Endbläschen. Auch in der zweiten Hälfte des vierten Monats ist das Bild des elastischen Gewebes noch etwa dasselbe. Dagegen hat sich der Charakter des übrigen Stromas in der Weise verändert, dass die Zellen weiter auseinandergerückt sind, die Kerne mehr ovale Form angenommen haben und die fibrilläre Intercellularsubstanz reichlicher geworden ist.

Zu Anfang des fünften Monats heben sich die elastischen Bronchialscheiden schon bedeutend deutlicher durch Stärke der Färbung und Zahl der Fasern ab. Man findet hie und da 6—8 solch feiner, blauen Linien neben einander um das Epithel geschichtet, das hier bei den grossen Bronchien auf einer bei starker Vergrösserung deutlichen homogenen Basalmembran aufsitzt. Auch verlaufen feine, hellblaue Fäserchen zwischen den

schon seit längerer Zeit aufgetretenen glatten Muskelfasern und um die Bronchialknorpel; ja selbst in den letzteren kann man hier schon elastische Fibrillen erkennen. Im interalveolären Stroma dagegen fehlen sie noch vollständig, ebenso um die kleineren Bronchien. Um die Mitte des fünften Monats beginnen sich auch im Lungengewebe ausserhalb der Bronchien und Gefässe feine hellblaue Fäserchen zu zeigen; zunächst noch hauptsächlich im Anschluss an das schon vorhandene elastische Gewebe, also in der Umgebung der Bronchien und Gefässe. Wie bei den Bronchien erscheinen die elastischen Fasern auch um die Alveolen zuerst nur hellblau gefärbt. Die Gefässe haben um diese Zeit längst ihren typischen Bau: Arterien mit deutlicher, gut ausgebildeter Elastica interna, Media aus glatter Muskulatur bestehend, mit wenigen elastischen Fasern und einer von zahlreichen, elastischen Fibrillen durchwobener Adventitia; nur bei den grossen arteriellen Stämmen überwiegt auch in der Media das elastische Gewebe. Die Venen unterscheiden sich, abgesehen von der erheblich geringeren Dicke der Wandungen, durch ein reiches Netzwerk elastischer Fasern, die nur an der Grenze der Adventitia sich zu einer Elastica externa verdichten, sonst aber ziemlich gleichmässig die in der Hauptsache bindegewebige Wand durchsetzen. Eine Elastica interna ist nicht immer, besonders nicht bei den kleineren Venen deutlich ausgesprochen. Man kann also sagen, dass in diesem Stadium und wie ich gleich hinzufügen will, während des ganzen embryonalen Lebens der feinere Bau der Lungengefässe ziemlich dem in sonstigen Organen entspricht und damit in ausgesprochenen Gegensatz tritt zu dem oben beschriebenen Verhalten der Gefässe in den funktionierenden Lungen. Es ist dies eine Erscheinung, die vollständig in Übereinstimmung steht mit der Verschiedenheit der Bedingungen, denen die Gefässe im fötalen und im postfötalen Leben unterworfen sind.

Im sechsten Monat schreitet der Entwickelungsprozess im elastischen Gewebe wie bisher langsam weiter. Um die Alveolen treten häufiger feine „junge" elastische Fasern auf und die schon vorhandenen nehmen an Intensität der Färbung zu. Das Stroma zwischen den Bronchien und namentlich zwischen den Endbläschen hat unter der fortgesetzten Vermehrung der epithelialen Kanäle eine starke Verschmälerung erfahren. Die Zellen desselben haben mehr und mehr den Charakter des fibrillären Bindegewebes angenommen. Von elastischen Fasern findet sich im eigentlichen Stroma immer noch keine Spur und die um die Alveolen der Endbläschen sichtbaren haben mehr den Charakter einer Membrana propria, da ja das Epithel immer noch recht hoch, cylindrisch bis kubisch ist.

Die Präparate aus dem siebten Monat wiesen zum erstenmal einzelne hellblaue Fasern im Stroma ohne Zusammenhang oder nähere Beziehung zu den Epithelkanälen oder Gefässen auf. Auch hier ist es wieder die Umgebung von schon entwickeltem elastischem Gewebe, die zuerst diese Fasern erkennen lässt. Die nun folgenden Stadien aus dem Ende des siebten, aus dem achten, neunten und zehnten Monat sind insofern bei meinen Präparaten nicht mehr ganz als embryonale zu betrachten, als es sich meist um Frühgeburten handelt, die geatmet und zum Teil kürzere oder längere Zeit „gelebt" hatten. Ich will sie deshalb lieber mit den Kinderlungen zusammen betrachten und hier nur nochmals betonen, dass in all den bisherigen Stadien das elastische Gewebe der Lunge, abgesehen von den Gefässen und (mit Einschränkung) von den grossen Bronchien, immer noch nur als „junges" angesehen werden kann. Der Unterschied in der Färbung ist so prägnant, dass man, wie schon gesagt, bereits makroskopisch ihn erkennt.

Selbst um die grossen Bronchien kommt wohl das elastische Gewebe, namentlich die inneren Längsfasern dem des postfötalen an Tiefe der Färbung nahe, ohne es jedoch zu erreichen. Wenn

wir also auch ganz absehen von der quantitativ viel geringeren Ausbildung der elastischen Fasern beim Embryo gegenüber dem Erwachsenen, so können wir doch in dem fötalen Gewebe nur Vorstadien des eigentlichen elastischen Gewebes sehen.

Dies ändert sich mit grosser Schnelligkeit nach der Geburt. Ich kann dies mit grosser Genauigkeit an meinen Präparaten verfolgen, da mir vier Frühgeburten verschiedenen Alters (embryonalen wie postembryonalen) 7 Neugeborene von 2, 6, 8 Tagen, 3, 5, 8 und 10 Wochen vorliegen. Das Resultat aus diesen Beobachtungen ist folgendes: Schon nach wenigen Tagen haben die elastischen Fasern der Bronchien die der Gefässe an Intensität der Farbe erreicht; die Fasern der Alveolen erscheinen natürlich infolge der starken Dehnung, welche diese Teile mit der Atmung erleiden anfangs sehr spärlich, viel spärlicher als bei älteren Embryonen, dagegen haben auch sie, wie man bei stärkerer Vergrösserung erkennt, an Stärke der Farbe zugenommen. Und nun kann man eine enorme Vermehrung der Fasern successive entsprechend der Dauer der Funktion eintreten sehen. Es geschieht dies mit solcher Geschwindigkeit, dass, wie ich mit Sudsuki[1]) konstatieren kann, bereits nach fünf Wochen keine stärkere Differenz zwischen diesen Kinderlungen und denen Erwachsener hinsichtlich des elastischen Gewebes mehr festzustellen ist. Bei genauerer Betrachtung ergeben sich wohl noch in Stärke der elastischen Fasern, wie bereits erwähnt, Unterschiede. Allein wir haben jedenfalls die Thatsache, dass sich unter dem Einfluss der Atmung das elastische Gewebe aus fast rudimentären Anlagen zu einer Reichlichkeit in kaum einem Monat erhebt, wie wir es in der ausgebildeten Lunge vorfinden.

Auch die Blutgefässe haben in der Zeit eine Wandlung vollzogen im Sinne zunehmender Ähnlichkeit zwischen dem Bau

[1]) l. c.

der Arterien und Venen. Die letzteren haben ihre Wandungen verstärkt, namentlich durch stärkere elastische Elemente und die Arterien sind vornehmlich in der Dicke der Media etwas zurückgegangen. Ganz die spätere Form haben die beiden Teile nach einem Monat allerdings nicht erreicht; dies trifft erst nach 2 bis 3 Monaten ein. Allein die Veränderung gegenüber den Neugeborenen ist auch nach einem Monat schon nicht mehr zu verkennen.

Dass auch die Pleura eine Vermehrung ihres elastischen Gewebes aufzuweisen hat, braucht nach dem Gesagten wohl kaum noch bemerkt zu werden.

III.

Wenn ich hier noch einen zoologischen Teil anfüge, so geschieht dies nicht, um eine Übersicht über den Bau des Lungenstromas bei Tieren zu geben; dazu wäre die Auswahl und Zahl meiner Präparate vollständig unzulänglich: Ich will damit nur einen Vergleich mit dem Lungengewebe des Menschen ermöglichen, speziell bei Tieren, die an körperlicher Bethätigung und Beweglichkeit denselben übertreffen. Um diesen Zweck zu erreichen, konnte ich hier auf embryonale Präparate verzichten. Nur von der Ratte standen mir einige fötale Stadien zur Verfügung. Zwei Lungen aus dem Ende der Fötalperiode vom 17. und 19. Tage zeichnen sich, wie zu erwarten, durch geringe Ausbildung und Spärlichkeit der elastischen Fasern aus. Nur ganz hellbläuliche Fäserchen sind sichtbar und selbst der sonst untrügliche Massstab der Gefässe lässt uns hier im Stich, indem auch diese, namentlich die Venen, nur hellblau gefärbtes elastisches Gewebe aufweisen, ausgenommen natürlich die grossen Gefässe, von denen mir, da bei der Kleinheit der Objekte vollständige Rumpfquerschnitte genommen werden mussten, Aorta und Vena cava sup.

vorlagen. Dabei war aber auch zu bemerken, dass das elastische Gewebe der anderen Organe, so namentlich der Haut, des Herzens etc. auf demselben Standpunkt standen und dass man also vielleicht den Schluss ziehen darf: Nicht bloss in der Lunge, sondern auch in anderen nicht funktionierenden Organen ist das elastische Gewebe während der Fötalperiode als „junges" zu bezeichnen und also nur vorbereitet.

Eine neugeborene Ratte zeigt im wesentlichen noch dieselben Verhältnisse. Dagegen haben wir schon bei einer drei Tage alten Ratte wieder die enorme Vermehrung und Verstärkung des elastischen Gewebes zu konstatieren. Vor allem treten jetzt die Gefässe durch ihre normale dunkelblaue Färbung hervor. Wie ich hier nebenbei bemerken möchte, zeigen die Rattenlungen hinsichtlich des Verhaltens der Gefässe in der Fötalperiode und längere Zeit nach der Geburt dieselben Verschiedenheiten, wie wir es oben für den Menschen feststellen konnten. Im Stroma sind die elastischen Fasern schon merkwürdig reichlich vorhanden. Und so erscheint es nicht auffallend, dass schon nach 2—3 Wochen das elastische Lungengewebe seinen normalen Zustand erreicht hat. Relativ ist die Entwickelung desselben der in menschlichen Lungen gleich. Verschiedenheiten ergeben sich gegen das Stroma Erwachsener bloss durch das ziemlich reichliche Auftreten von stärkeren, mit der Pleura zusammenhängenden Bindegewebssepten und durch den erheblicheren Gehalt an fibrillärem Bindegewebe. Die Alveolen stehen dadurch etwas weiter auseinander. Diese Tiere waren alle in einem kleinen Käfig beisammen, sodass also eine grössere Bewegungsfähigkeit ausgeschlossen war.

Die Lunge von einem ca. ein Jahr alten Schwein lässt überall reichliche Entwickelung elastischer Fasern erkennen; dieselbe übertrifft diejenige in der menschlichen Lunge um ein Merkliches. Das Stroma besteht vorwiegend aus meist derben,

elastischen Fasern. Die Gefässe zeichnen sich durch sehr starkes Vortreten des elastischen Gewebes aus. Auch ist eine Unterscheidung der Arteriae und Venae pulmon. recht schwer zu treffen. Die Pleura ist bedeutend dicker als beim Menschen und es ist vor allem der Gehalt an elastischen Fasern, der ihre Stärke ausmacht, denn bei Färbung derselben giebt die Pleura ein ähnliches Bild wie die Gefässe, so dicht legen sich die Fasern aneinander.

Bei der Kuh finden wir gleichfalls eine ziemlich starke Pleura, die zahlreiche Septen ins Lungengewebe hineinsendet. Das perialveoläre Gewebe besteht aus spärlichem Bindegewebe mit reichlichen elastischen Fasern. Dieselben sind nicht sehr dick, liegen jedoch dichter als beim Menschen, sodass man die Alveolen gewöhnlich durch eine elastische Faser zum grössten Teil umgeben sieht. Bei den Pulmonalarterien fällt hier eine ziemlich stark ausgebildete muskuläre Media auf. Demgegenüber ist das elastische Stromagewebe beim Kalb (drei Wochen alt) schwächer. Die Fasern um die Alveolen sind dünner und nicht auf so lange Strecken verfolgbar, dagegen verlaufen mehr feine Fibrillen zwischen diesen dickeren Fasern. Das peribronchiale elastische Gewebe ist hier wie bei der Kuh von grosser Mächtigkeit. Im Knorpel habe ich bei den bisher besprochenen Tieren keine Fasern zu entdecken vermocht.

Ein älterer Hund (Bulldogge) ergiebt keine Besonderheiten. Das elastische Stromagewebe stimmt ungefähr mit dem bei der Kuh überein, mit dem es auch die starke Entwickelung der Pleura gemein hat. Die Gefässe sind hier schwer in Arterien und Venen zu scheiden. Anamnestisch ergab sich eine grosse Trägheit des Tieres.

Eine hübsche Reihe zum Vergleich gaben drei Vertreter der Nagetierklasse ab, zwei Kaninchen und ein Feldhase. Von ersteren war das jüngere zwei Tage alt. Das elastische Gewebe

steht dementsprechend noch auf einem recht niederen Standpunkt. Die Gefässe zeigen noch embryonale Form. Das andere Kaninchen war fünf Monate alt. Die Alveolen sind hier relativ klein und durch erhebliche Bindegewebssepten getrennt. Besonders um die Endbläschen legt sich immer ein dichterer Kranz von solchem, feine elastische Fasern enthaltenden Bindegewebe, sodass die Unterscheidung der Endbläschen von einander hier ziemlich leicht ist. Die elastischen Fasern um die Alveolen sind dünn und stark geschlängelt, sodass man sie immer nur auf kurze Strecken verfolgen kann. Beim Feldhasen dagegen ist der lobuläre Bau vollständig verwischt, die Alveolen sind gross und nur durch dünne Septen getrennt. Die elastischen Fasern machen darin den Hauptbestandteil aus, sind recht gleichmässig überall ausgebildet und umfassen als ununterbrochene scharfe Linie fast die ganze Peripherie der Alveolen. Das peribronchiale elastische Gewebe ist gleichfalls sehr stark, ebenso wie das pleurale. Die Gefässwandungen bestehen überwiegend aus elastischen Fasern, die namentlich um die Arterien sich durch starke Tinktion bemerkbar machen.

Das Pferd, ein älteres, vorwiegend zum schweren Zug verwandtes Tier, entsprach nicht ganz den Erwartungen, indem das elastische Gewebe hier nur ungefähr die Mächtigkeit des bei der Kuh geschilderten hat. Die Fasern im Stroma sind recht derb, dafür jedoch nicht so dicht angeordnet, was man auch daran erkennen kann, dass sie nur auf kurze Entfernungen zu verfolgen sind. Von recht starker Entwickelung ist das elastische Gewebe der Pleura, wo allein die äussere Schicht 0,1 mm und darüber dick ist; die innere Lage ist dem gegenüber ganz zart. Die elastischen Elemente der Gefässe sind natürlich ebenfalls von grosser Stärke sowohl bei Arterien als Venen.

Den Höhepunkt, was das elastische Gewebe anbetrifft, geben die Reh- und Hirschlungen ab. Ausserhalb der Bronchien, Gefässe und deren Umgebung sieht man hier fast nur elastisches

Gewebe das Stroma bilden. Die Fasern sind von mittlerer Dicke, jedoch so dicht gelagert, dass man sich an dickeren Schnitten nur schwer zurechtfindet. An dünnen Schnitten sind die Alveolen fast überall vollkommen umfasst von einer kontinuierlichen, scharfen Linie, sodass man hier eine grosse Masse solcher Halb- oder $^3/_4$-Kreise gezeichnet sieht, die nur durch feine Fäserchen untereinander in Verbindung stehen. Das peribronchiale elastische Gewebe bildet besonders in den papillenförmigen Falten unter dem Epithel ganze Knäuel von dunkelblauer Farbe. Nicht minder ist das elastische Gewebe der Gefässe entwickelt. Venen und Arterien sind hier wohl im Bau, nicht aber in der Mächtigkeit der Wandungen in Übereinstimmung, indem hier die Arterienwände durchschnittlich um $^1/_3$ stärker sind. Die Pleura endlich zeigt etwa das Bild wie bei der Pferdelunge.

Wenn es mir gelungen sein sollte, in diesen kurzen Überblick die Proportionalität zwischen körperlicher Beteiligung und der Entwickelung des elastischen Gewebes bei den verschiedenen Tieren zu zeigen, so ist der Zweck dieses Abschnittes erfüllt. Geben diese Beispiele auch keinen strikten Beweis für dieses Verhältnis — von individuell verschiedenem Verhalten der Tiere musste natürlich fast ganz abgesehen werden, — so sprechen sie doch mit einem hohen Grade von Wahrscheinlichkeit für den Satz, dass erhöhte Anforderungen an die Leistungsfähigkeit der Lunge durch grössere Ausbildung der Lungenelastizität beantwortet werden, mit anderen Worten für die kausale Morphologie. Dieselbe ist auch die Quintessenz der beiden vorhergehenden Abschnitten von den entsprechenden Verhältnissen beim Menschen.

Die Folgerungen, die sich im Speziellen aus obigen Ausführungen ziehen lassen, sind:

1. Das elastische Gewebe der Lunge bildet sich beim Menschen und wohl auch allen anderen Säugetieren erst nach der Geburt

aus. Was im Embryonalleben davon vorhanden ist, kann nicht als voll angesehen werden, da es sich bei Färbungen auf elastische Fasern nur schwach färbt und damit als Vorstadium, als „junges“ elastisches Gewebe gekennzeichnet wird.

2. Nach der Geburt ist die Entwickelung des elastischen Lungengewebes eine rapide, indem schon nach einem Monat es seinen späteren Stand fast vollkommen erreicht.

3. Die Stärke der Ausbildung des elastischen Gewebes beim Erwachsenen ist individuellen Schwankungen unterworfen.

4. Beim Tier steigt mit dem Grad der körperlichen Bethätigung, mit der Schnelligkeit auch die Entwickelung des elastischen Lungengewebes.

5. Die Pulmonalgefässe erleiden mit der Geburt eine Änderung ihrer Wandstruktur im Sinne der morphologischen Annäherung der Arterien an die Venen.

Was die Weigertsche Färbung für elastische Fasern anbetrifft, so möchte ich hier nicht versäumen, nochmals auf deren brillante Resultate und ihre einfache Handhabung hinzuweisen.

Zum Schlusse noch eine kurze Bemerkung über die Entstehung der elastischen Fasern. Wir sehen dieselben besonders in unsern embryonalen Präparaten fast ausnahmslos aus fertigen Fasern entstehen, die bei spezifischer Färbung allmählich an Tiefe der Tinktion zunehmen. Gerade beim Übergang aus dem Fötalleben ist diese Bildungsweise sehr ins Auge fallend, wie wir gesehen haben. Dass damit der Schluss gerechtfertigt ist, dass die elastischen Fasern durch Differenzierung präformierter, gewöhnlicher Bindegewebsfibrillen, in unserm speziellen Falle wenigstens, entstehen, möchte ich für sehr wahrscheinlich erklären. Dafür spricht auch die Thatsache, dass gewöhnliches fibrilläres Bindegewebe sich bei Überfärbung mit Weigert-

scher Farbe ebenso wie mit Orceïn in der gleichen Weise tingiert, wie die embryonalen Vorstadien unserer elastischen Lungenfasern. Damit will ich natürlich die sonst, wie Gardner[1]) z. B. nachgewiesen hat, vorkommende intracelluläre Entstehung elastischer Fasern aus Zellgranula keineswegs leugnen. Warum soll es nicht einen verschiedenen Entstehungsmodus für die elastischen Fasern geben?

1) Biolog. Centralbl. 1897.

Figurenerklärung der Tafeln.

Fig. I. Photogramm von der Lunge eines Neugeborenen.
Fig. II. Photogramm von der Lunge eines 5 Wochen alten Kindes.
Fig. III. Photogramm von der Lunge eines 6jähr. Kindes.

Die Photogramme sind bei ca. 60facher Vergrösserung aufgenommen und waren alle gleich gefärbt (Weigert-Lithionkarmin) und gleich lang exponiert.

Fig. 1. Endbläschenwand von einer 56jähr. Frau. Starke Gefässfüllung Vergrösserung ca. 550fach.

Fig. 2. Alveolargang von 10jähr. Kind. Überfärbung. Vergrösserung ca. 110fach.

Fig. 3. Bronchiolus mit Adveolargang von 25 jähr. Manne. Vergrösserung ca. 80fach.

Fig. 4. Kleiner Bronchus und Bronchiolus von demselben. Vergrösserung ca. 80fach.

Fig. 5. Mittlerer Bronchus mit kleiner Arterie von 14jähr. Knaben. Überfärbung. Vergrösserung ca. 350fach.

Fig. 6. Schleimdrüse mit Bronchialknorpel von demselben. Vergrösserung ca. 350fach.

Fig. 7. Pleura von 56jähr. Frau. Vergrösserung ca. 80fach.

Fig. 8. Kleine Ven. pulmon. von 25jähr. Mann. Überfärbung. Vergrösserung ca. 350fach.

Fig. 9. Grosse Art. pulmon. von demselben. Geringe Überfärbung. Vergrösserung ca. 350fach.

(Aus dem anatomischen Institut zu Marburg.)

ÜBER DIE

ENTWICKELUNG DER DARMSPIRALE

BEI

ALYTES OBSTETRICANS.

VON

KARL REUTER,

MARBURG.

Hierzu Tafel XVI/XVII.

Die morphologischen Erscheinungen, unter denen sich die Entwickelung des Darmkanales bei den Anuren vollzieht, bieten durch ihre komplizierten Formen und ihren steten Wechsel sehr viel Interessantes.

Trotzdem wissen wir über die Entwickelung des bei diesen Tieren auftretenden Spiraldarmes, sowie über seine Rückbildung am Ende des Larvenlebens noch sehr wenig Genaues, und die spärlichen darüber angestellten Beobachtungen haben bis jetzt zu keinem nennenswerten Resultat geführt.

Schon im Jahre 1882 hatte Gasser (5) auf die interessanten Entwickelungsvorgänge am Darmkanal von Alytes obstetricans hingewiesen, ohne dass bis jetzt an dieser oder irgend einer anderen Species seine Beobachtungen weiter fortgesetzt worden wären.

An Interesse hat jedoch die ganze Frage neuerdings noch bedeutend gewonnen, nachdem Rückert eine Arbeit „über die Entwickelung des Spiraldarmes bei Selachiern" veröffentlichte (8) und andererseits durch die „Ergebnisse naturwissenschaftlicher Forschungen auf Ceylon" seitens der Gebrüder Sarasin (6) uns wertvolle Aufschlüsse über Entwickelungsvorgänge am Darm von Ichthyophis glutinosus gegeben wurden.

Dieser Umstand veranlasste mich an dem im hiesigen Institut seit längerer Zeit gesammelten Alytes-Material diesbezügliche Untersuchungen anzustellen.

Ein grosser Teil der von mir benutzten Embryonen war bereits fixiert und in Alkohol aufbewahrt. Ausserdem standen mir eine Reihe von früher angefertigten Schnittserien zur Verfügung, welche ich endlich noch durch das in diesem Frühjahr von mir selbst gesammelte Material ergänzen konnte.

Die Fixierung war grösstenteils in sublimathaltigen Fixierungsflüssigkeiten vorgenommen. Als geeigneteste Färbung erwies sich die mit Boraxkarmin und eventuell Nachfärbung mit Pikrinsäure. Die Schnittdicke betrug durchschnittlich 10 μ.

Da wir über die Blastoporusbildung bei Alytes von anderer Seite noch genauere Untersuchungen zu erwarten haben, so beginne ich meine Betrachtungen an Embryonen, welche dieses Stadium bereits absolviert hatten.

Es ist der Moment, wo der dem kugeligen Dotter ursprünglich gekrümmt aufliegende Embryo allmählich sich zu strecken und von der Dotterkugel abzuheben beginnt. Das Lumen des Darmkanales hat hier noch einen mit der Embryonalachse parallelen Verlauf. Sein vorderster Abschnitt ist nach der Mundbucht zu durch die primitive Rachenhaut abgeschlossen und stellt eine ziemlich weite Höhle dar, deren seitliche Ausbuchtungen mit ihrem Epithel die inneren Kiemen und die Lungenanlagen zu bilden bestimmt sind (Fig. 1 KD). Ich will diesen Abschnitt als Kopfdarm bezeichnen und seine Ausdehnung nach hinten bis zum Orte der späteren Lungenausstülpung einschliesslich rechnen. Er geht dort, sich allmählich trichterförmig verengend, in den eigentlichen, durch den oberen Teil der Dotterkugel verlaufenden, noch verhältnismässig weiten Mitteldarmkanal über (Fig. 1, MD), welcher endlich, den Vornierengang aufnehmend, bei Cl als Kloake endigt.

Indem nun der Embryo an Länge zunimmt, und Kopf- und Schwanzende über die Dotterkugel hinauswachsen, verlängert sich auch der Darmkanal und zwar an den Stellen, wo der Mitteldarm in den Kopfdarm und die Kloake übergeht. Es

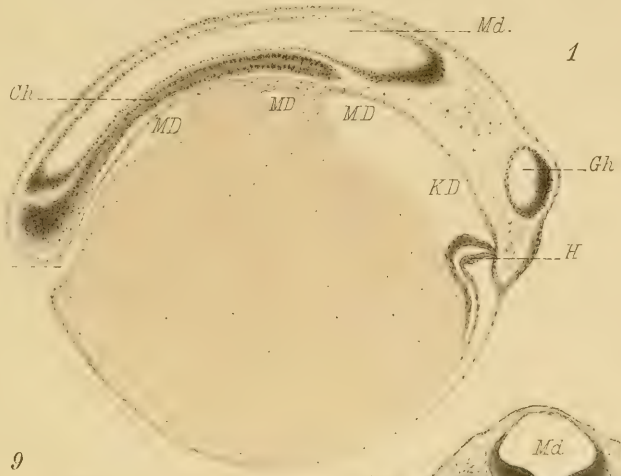

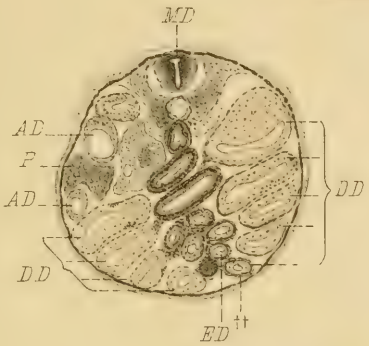

Lith. Anst. v. H. Jonas, Cassel.
Verlag v. J. F. Bergmann, Wiesbaden.

ist dieser Vorgang gleichsam ein in die Längegezogenwerden des Anfangs- und Endteiles der Dotterkugel, deren mittlerer Teil infolge seines Ballastes an der Streckung nicht teilnehmen zu können scheint. Er behält im grossen und ganzen noch immer seine Kugelform bei, nur an der oberen Peripherie wird er anscheinend durch den sich gerade streckenden Embryo etwas abgeflacht, und damit sein ursprünglich weites Lumen von oben her zusammengedrückt (Fig. 2 †). Es verschwindet auf diese Weise das Lumen in diesem Darmabschnitt während einer bestimmten Entwickelungsphase scheinbar völlig. Von seinem Vorhandensein kann man sich indessen an günstig getroffenen Stellen der einzelnen Schnittserien sehr gut überzeugen (Fig. 2, DD). Der ausgezogene Anfangs- und Endteil des Mitteldarmes nehmen in dieser Entwickelungszeit eine von der ursprünglichen abweichende Richtung nach oben gegen den gestreckt verlaufenden Embryo hin ein (Fig. 2, 3, ED).

Es ist jetzt also zu der ursprünglichen Dreiteilung des Darmkanales in Kopfdarm, Mitteldarm und Kloakenteil (ein Schwanzdarm fehlt von meinem Ausgangsstadium ab), noch eine weitere Sonderung hinzugetreten, welche allein den Mitteldarm betrifft, und ich muss nunmehr seine drei Abschnitte in Rücksicht auf die weitere Entwickelung als Anfangs-, Dotter- und Enddarm (AD, DD, ED, Fig. 2, 3) unterscheiden.

Der komplizierten Verhältnisse wegen möge es gestattet sein, noch einmal der Reihe nach die einzelnen Abschnitte des Darmkanales von vorn nach hinten gehend aufzuzählen, wie wir sie bei Embryonen von etwa 2—3 mm Länge auf der Entwickelungsstufe von (Fig. 2 u. 3) zuerst deutlich unterscheiden können.

Von der primären Mundbucht (Fig. 2, MB) kommen wir in die noch durch die primitive Rachenhaut abgeschlossene Kopfdarmhöhle mit ihren seitlichen Kiemenausbuchtungen, welche die Lungenanlage (Fig. 2, Lu) von dem sich anschliessenden Anfangsdarm (Fig. 2, AD) abgrenzt. Dieser wiederum reicht

bis zur Einmündung der Pankreasausstülpung (Fig. 2, Pd) und führt uns von da in das teilweise verlegte Lumen des Dotterdarmes (Fig. 2, DD). Auf den Dotterdarm folgt nach hinten zu der Enddarm, welcher mit der Einmündung des Vornierenganges in den nach aussen führenden Kloakenteil übergeht.

Schon in dieser Zeit beginnt die Achse des Darmrohres auch von der Medianebene abzuweichen, indem sie sich im Sinne des Uhrzeigers nach rechts dreht und zwar um ihren Halbierungspunkt, so dass der Anfangsdarm nach rechts, der Enddarm nach links von der Embryonalachse zu liegen kommt.

Es dürfte nicht unwahrscheinlich sein, dass das zu dieser Zeit bereits links liegende, fertig ausgebildete Herz (Fig. 2, H) auf die letztgenannte Lagenveränderung einen gewissen bestimmenden Einfluss ausübt und damit für die ganze weitere Lagerung des Darmes einen ausschlaggebenden Faktor bildet. Es wird dadurch einmal die Verteilung der Bauchorgane auf die rechte und linke Körperhälfte eingeleitet, und zweitens ist damit auch entschieden, in welchem Sinne der entstehende Spiraldarm sich zu drehen hat.

Wir sehen nämlich im weiteren Verlaufe der Entwickelung die merkwürdige Erscheinung eintreten, dass die Achse des Dotterdarmrohres den Intentionen des Anfangs- und Endteiles folgend, sich zur Hauptachse des Embryos noch weiter dreht und schliesslich sogar rechtwinkelig stellt. Das ist äusserlich sehr schön an Embryonen zu sehen, bei denen unter der Lupe die Bauchdecken abpräpariert wurden. An dem in Fig. 5 abgebildeten Modell lässt sich dies ebenfalls erkennen.

Der Anfangs- und besonders der Enddarm wachsen dabei sehr in die Länge. Sie sind beide ganz bedeutend dünner als der Dotterdarm. Aber auch der letztere hat sich an dem Längenwachstum beteiligt und seine ursprüngliche Kugelgestalt mit einer länglichen, bohnenförmigen vertauscht.

Er erinnert in seiner Form ungefähr an einen gefüllten menschlichen Magen; wie Ösophagus und Duodenum in den letzteren, so gehen End- und Anfangsdarm in den Dotterdarm über.

Die soeben geschilderten Drehungserscheinungen sind, wie schon oben angedeutet wurde, der Anfang jener komplizierten Formveränderungen, welche zur Ausbildung des Spiraldarmes bei der Alyteslarve führen. Mit der rechtwinkeligen Stellung der Darmachse gegen die Embryonalachse ist nun ein Moment eingetreten, welches wiederum Änderungen in den Wachstumserscheinungen der drei Darmabschnitte bedingt. Es liegen jetzt die Mündungen des Anfangs- und Enddarms in den Dotterdarm dicht neben einander (Fig. 5) und wir könnten erwarten, dass sie bei Fortsetzung ihres ursprünglichen Längenwachstums sich doppelt korkzieherförmig mit entgegengesetzten Windungen unter steter Drehung des Dotterdarms um einander herumwinden müssten. Diese Drehung kann aber nicht stattfinden, weil von diesem Augenblicke an das Längenwachstum des Anfangsdarms ganz bedeutend hinter demjenigen des Enddarms zurückbleibt. Ich möchte fast sagen, die ursprüngliche Wachstumsenergie des Anfangsdarms ist bereits in einer anderen Form verbraucht worden, nämlich zur Erzeugung der Darmausstülpungen der Leber und der Pankreasbläschen, deren Entstehung gerade in diese Zeit fällt.

Ventral und etwas nach rechts aus dem Vorderdarm entspringt die ihrem ziemlich langen Stiel aufsitzende Leber und dicht in ihrer Umgebung die drei Pankreasanlagen an der Stelle, wo Dotter- und Anfangsdarm in einander übergehen. (Fig. 2, Pd, Pv, Le).

Der Leberstiel treibt nach links und rechts hin jederseits ein Konvolut von schlauchförmigen Fortsätzen, welche die beiden Dottervenen von vorn her umfassen. Von den beiden so ge-

bildeten primitiven Leberlappen ist der rechte schon um diese Zeit der grössere (Fig. 2. Le, Dv.).

Zusammen mit dem Pankreas bewirkt die Leber eine schlingenförmige, nach rechts und oben offene Krümmung des Anfangsdarms und diese beiden Organe werden fast während des ganzen Larvenlebens von dieser „Gastroduodenalschlinge" umschlossen.

Wenden wir nun unsere Aufmerksamkeit wieder dem Enddarm und dem Dotterdarm zu, indem wir auch ihre Mesenterialansätze berücksichtigen.

Es dürfte ohne weiteres klar sein, dass der in der allerersten Zeit gestreckt verlaufende Darm seiner ganzen Länge nach durch ein Mesenterium, wenn wir das mesenchymatöse Gewebe schon so nennen wollen, mit der Chorda in Verbindung stand, und dass diese Verbindung sich den allmählich erfolgten Formveränderungen des Darmes angepasst hat. An all denjenigen Stellen, wo der Darm sich mehr von der Embryonalachse entfernte, hat sich das Mesenterium verlängert, während es an anderen Stellen wiederum so geblieben ist wie es war; kurzum, es nimmt von vornherein bei den Wachstumserscheinungen eine rein passive Stellung ein (Fig. 5, Mes.). Das letztere wird im höchsten Grade wahrscheinlich und leicht erklärlich, wenn man die bedeutende Massigkeit des Darmes den sehr zarten und schwachen Mesenterien gegenüberstellt. Auf diese Weise erklärt es sich auch leicht, dass wir zwischen Dotter- und Enddarm eine ganz kurze Mesenterialverbindung vorfinden (Fig. 5, Mes'.), welche als Rest des ursprünglich median verlaufenden Mesenteriums anzusehen ist und welche nach vorn und hinten von ihrem Ansatz an der Chorda in das übrige mesenteriale Gewebe übergeht. Durch dieses kurze Mesenterium sind die beiden, End- und Dotterdarm, aneinander gefesselt, ein Umstand, der für ihre spätere gegenseitige Lagenbeziehung von ausschlaggebender Bedeutung ist. Es muss nämlich infolge dieses

Zustandes bei jeder Lagenveränderung ein Darmabschnitt dem anderen folgen und daraus erklärt sich die Bildung nicht einer einfachen, sondern einer Doppelspirale. Während also in Zukunft der Anfangsdarm im Längenwachstum ganz ausserordentlich zurückbleibt, wachsen Dotter und Enddarm durch das Mesenterium eng miteinander verbunden, in gleichem Tempo in die Länge, und an der Übergangsstelle dieser beiden Darmabschnitte in einander haben wir einen beweglichen, vorwärts strebenden Punkt, welcher dem Pol der entstehenden Spirale entspricht und infolgedessen bei fortschreitendem Wachstum einer fortwährenden Lagenveränderung unterliegt, indem seine Bahn Spiraltouren beschreibt (Fig. 5 ††).

An den in Fig. 3, 5, 7, 8 dargestellten Modellen lässt sich die fortschreitende Entwickelung der Darmspirale sehr schön beobachten. Bei Modell Fig. 3 ist der Enddarm noch ganz kurz, der Anfangsdarm übertrifft ihn hier sogar noch an Länge, der Dotterdarm hat sich noch wenig verändert. In Fig. 5 ist der Enddarm bedeutend länger geworden, der Dotterdarm hat sich mit seiner Achse quer gestellt und die Übergangsstelle zwischen beiden (Fig. 5 ††), die in der vorigen Figur hinten lag, ist jetzt nach rechts und vorn gerückt. Bei weiterer Entwickelung rückt sie noch mehr vor und weicht in der Richtung nach unten hin ab, sodass sie bei fortgesetzter Drehung in Fig. 7 ††, weit unten zu liegen kommt. Die Länge des Anfangsdarmes hat zwischen Stadium Fig. 5 und 7 so gut wie gar nicht zugenommen. Dagegen hat sich seine Schlinge, deren Entstehung schon oben geschildert wurde, auf der Stufe zwischen Fig. 3 und 5 nunmehr S-förmig gekrümmt, indem ihr unterer Teil sich nach rechts hin mehr ausgebogen und zugleich damit eine komplizierte Drehung (Fig. 7 und 8) beschrieben hat. Die Leber sowohl wie das Pankreas nehmen samt ihren Ausführungsgängen an dieser Lagenveränderung teil und schliesslich ordnen sich diese beiden Organe so, dass die Leber in den oberen, das Pankreas in den

unteren Teil der S-förmigen Schlinge zu liegen kommt (Fig. 15, Pa, Le). Man sieht an Fig. 7 und 8 ferner sehr deutlich, wie Anfangs- und Enddarm (dessen Konturen an den verdeckten Stellen miteingezeichnet sind), den Dotterdarm an Stärke noch erheblich übertreffen. Ihr Übergang erfolgt an den Stellen A D und †† Fig. 7 in den Dotterdarm ganz allmählich. In Fig. 8 sind die Lungen- und Kiemenausbuchtungen des Vorderdarmes KD fortgelassen, Leber- und Pankreasanlagen sind (Le) angedeutet, und Centralnervensystem und Chorda (Md, Ch) dienten beim Modellieren als Richtungshülfsmittel. Die Drehung der Darmspirale setzt sich nun in der angegebenen Weise fort, bis dass 4—5½ Windungen entstanden sind. Mehr Windungen pflegen sich durchschnittlich nicht auszubilden. Wir finden dann schliesslich bei der fertigen Larve eine Doppelspirale (Fig. 10), deren Pol links und unten liegt, deren Basis nach oben und rechts sieht und mit der Horizontalebene einen spitzen Winkel bildet. Vom Spiralpol (Fig. 10, ††) aus gesehen ist die äussere dem Dotterdarm entstammende Lage von Touren im Sinne des Uhrzeigers, die innere, die dem Enddarm angehört, im entgegengesetzten Sinne gedreht. Beide sind durch ein Mesenterium miteinander verbunden. Verfolgt man vom Spiralpol aus die äusseren Windungen, so gelangt man in den Anfangsdarm, resp. die Gastroduodenalschlinge und von hier weiter durch den Schlund nach aussen, die innere Lage führt hingegen in einen kurzen gerade verlaufenden Teil (Fig. 8 ED), der später zum Rektum wird, und von dort erst durch die Kloake ins Freie. Der Dotterdarm ist bei der fertig ausgebildeten Spirale ebenso dünn geworden wie Anfangs- und Enddarm bereits waren, und die drei Abschnitte sind äusserlich nicht mehr von einander zu unterscheiden.

Es besteht also nach erfolgter Ausbildung der Darmkanal bei der Alytenlarve aus drei oder besser vier Abschnitten; 1. dem Schlunddarm, bis zur Lungenanlage einschliesslich ge-

rechnet, 2. der Gastroduodenalschlinge, welche Leber und Pankreas umschliesst, 3. der eigentlichen Darmspirale und ihrer Ausmündung, dem gerade verlaufenden Rektum, (4). Eins und Zwei haben sich aus dem Kopfdarm und Anfangsdarm entwickelt; die ganz kurze trichterförmige Übergangsstelle zwischen beiden funktioniert als Ösophagus. Drei setzt sich zusammen aus dem grössten Teile des Enddarmes, dessen letzter Abschnitt zum Rectum, Vier, wird. (Fig. 15.)

Es würde eine wenig aussichtsvolle Aufgabe sein, wenn man versuchen wollte, allen mechanischen Momenten, welche zur Bildung des Spindeldarmes beitragen müssen, nachzugehen und dieselben kritisch gegen einander abzuwägen. Diejenigen Faktoren, die wir zunächst kennen gelernt haben, das Längenwachstum der beiden in Frage kommenden Darmabschnitte und ihre gegenseitige Fesselung durch das Mesenterium bedingen an sich keine Spiraldrehung. Dagegen kann man sich schon eher vorstellen, dass die Bedingungen zur Drehung in irgend einem Sinne gegeben sind, wenn zu den beiden erstgenannten noch der beengende Einfluss der Leibeshöhlenwandung hinzukommt.

Indessen finden sich diese Faktoren auch bei anderen Tieren in ganz ähnlicher Weise wirkend, ohne dass der Darm sich in der, ich möchte fast sagen, mathematisch genauen Form einer Alytes-Darmspirale aufwickelt. Einzelne Arten von Amphibien, vielleicht die Anuren ganz speziell, stehen scheinbar in dieser Beziehung einzig da.

Wir werden wohl nicht fehl gehen, wenn wir noch nach anderen formbestimmenden Ursachen suchen, welche in der histologischen Beschaffenheit der Darmwandung selbst gelegen sind.

Eine biegsame Röhre wird aus eigenem Antriebe sich nur dann spiralig aufrollen können, wenn ihre Wandung auf einer Seite in der ganzen Länge sich gleichmässig stärker ausdehnt

als auf der gegenüberliegenden. Betrachten wir nun einmal die beiden Darmabschnitte, aus denen sich die Spirale zu bilden beginnt daraufhin genauer, so fällt uns auf Querschnitten ganz junger Stadien auf, dass der Dotterdarm ein excentrisches Lumen hat (Fig. 11, DL.). Dasselbe ist nach oben hin unter der Peripherie gelegen.

Das Dach des Darmrohres besteht aus einer schwachen Zellenlage, während die Seitenwände und der Boden aus einer mächtigen Dotterschicht gebildet werden.

Diese Dottermasse aber sowie die ganze Darmwand überhaupt, besteht aus einzelnen grossen polyedrischen, durch eine Kittsubstanz mit einander verbundenen Zellen. Zwar sieht man an sorgfältig gehärteten Präparaten wegen des Dotterreichtums die Zellkonturen nicht. Hingegen treten an solchen, die durch zu starken Alkohol geschrumpft sind, die durch Zwischenräume abgegrenzten Zellterritorien oft sehr deutlich zu Tage. Am besten kann man die Zellgrenzen durch Behandlung mit Silbernitrat sichtbar machen. Es imprägniert sich dabei die Kittsubstanz und der Dotter zeigt lauter polygonale Felder. In der Mitte eines jeden liegt ein Kern, der sich durch nachträgliche Färbung noch ganz gut hervorheben lässt.

Demnach müssen wir also die Wand des Dotterdarmes als ein wohlorganisiertes Gewebe betrachten und ihm alle Eigenschaften eines solchen zusprechen. Er besitzt infolgedessen eine gewisse Elastizität und Biegsamkeit und vor allen Dingen an jeder Stelle seines Ursprunges die Eigenschaft, durch Zellteilung sich zu vergrössern. Diese Zellteilung wird natürlich dort, wo die grossen und dottereichen Zellen liegen, eine bedeutendere Oberflächenvergrösserung im Gefolge haben, also auf der gegenüberliegenden Seite, woraus sich, wie schon angedeutet, mit Notwendigkeit eine Spiralkrümmung des Rohres herleiten muss.

Wir könnten dann annehmen, dass von den beiden Darmabschnitten, aus denen die Spirale besteht, der Dotterdarm jeden-

falls durch sein Wachstum die Form bestimmt, während der Enddarm gleichsam an den Dotterdarm angeheftet und von ihm in die Länge gezogen, den Spiraltouren folgt.

Zu Gunsten dieser Erklärungsweise scheinen mir noch eine Reihe weiterer Thatsachen zu sprechen.

Einmal versteht man jetzt, auf welche Weise der Enddarm immer nach innen vom Dotterdarm zu liegen kommt, indem er nämlich als der passive, nachgezogene Teil an der inneren, kürzeren Peripherie sich aufwindet. Ferner erklärt sich die schon ganz früh eintretende, oft völlige Verlegung des Dotterdarmlumens infolge der Spannungserscheinungen in der Darmwand, während Anfangs- und Enddarm dauernd ein freies, zentral gelegenes Lumen behalten. Erst nachdem die Spirale angelegt ist, tritt nach Durchreissung des primitiven Rachensegels, vielleicht infolge verschluckten Wassers das Lumen des Dotterdarmes wieder deutlich in Erscheinung, ist aber nun nicht mehr excentrisch, sondern central gelegen (Fig. 9, 12). Die Wand des Darmes ist überall von gleicher Stärke und die Spirale ist zu dieser Zeit bereits soweit vollendet (Fig. 7 u. 8), dass dem Darm bei nunmehr gleichmässigem Längenwachstum nichts anderes mehr übrig bleiben kann, als sich in den angefangenen Spiraltouren weiterzuwinden.

Eine sichere Entscheidung, ob und inwiefern der Dotterdarm die Spiraldrehung hervorruft, liesse sich vielleicht auf experimentellem Wege erreichen. Meine daraufhin angestellten Versuche sind aber bis jetzt aus technischen Gründen resultatlos gewesen. Ich hoffe indessen, dass sich diese Untersuchungen mit zweckmässigeren Methoden, vielleicht auch an geeigneterem Material mit Erfolg fortsetzen lassen.

In der Zeit, wo das Lumen des Dotterdarmes central gelegen ist, ist seine Wandung von der des Anfangs- und Enddarmes aber noch ziemlich verschieden (Fig. 12). Sie enthält bei weitem mehr Dotter als jene und auch die Anordnung und Form der

Zellen ist wesentlich auf Grund ihres Dotterreichtums noch eine andere. Während Anfangs- und Enddarm schon ganz früh die typische Cylinderform der Zellen und Wandstellung der Kerne zeigten und relativ wenig Dotter enthielten, treten beim Dotterdarm erst jetzt diese Verhältnisse ganz allmählich in Erscheinung. Schon früher hatte wiederholte Teilung der peripherischen Dotterzellen eine Zunahme der Kerne am Rande gegenüber den mittleren Partien bewirkt. Diese folgen dem Vorgehen der ersteren allmählich auch und ordnen sich mit ihnen zu einer einschichtigen Cylinderepithellage, deren einzelne Zellen noch sehr viel Dottermasse enthalten, aber jetzt ohne Anwendung besonderer Behandlungsmethoden doch schon die Zellgrenzen etwas mehr hervortreten lässen (Fig. 12).

Wie der Vorgang der Epithelanordnung des Genaueren verläuft, lässt sich mit Sicherheit nicht sagen. Dabei möchte ich den Umstand, dass von vornherein alle Zellen des Dotters scharf begrenzt und durch Kittsubstanz mit einander verbunden sind, als einen wichtigen Faktor ansehen, dem sich noch die Thatsache anschliesst, dass von allen Dotterzellen unter normalen Verhältnissen bei Alytes keine einzige abstirbt, zerfällt und durch etwaige Resorption oder Verdauung zu Grunde geht.

Ich möchte darum den Dotter als ein von vornherein wohlorganisiertes Gewebe betrachtet sehen. Derselbe ist von Anfang an gleichsam zum Darmepithel bestimmt und zuerst nur durch aufgestaute Dottermassen daran verhindert gewesen, in Form und Anordnung sich so zu gestalten, wie es die anfänglich weniger belasteten Zellen des Anfangs- und Enddarmes schon gleich bei ihrer Entstehung haben thun können.

Nach erfolgter Anordnung der Epithellage des Dotterdarmes schreitet nun die Resorption des in den Zellen noch vorhandenen Dottermateriales scheinbar schneller vorwärts. Man sieht nichts, was über den Verbleib der Dotterschollen Auskunft geben könnte, und es bleibt kaum etwas anderes übrig, als anzunehmen, dass

sie im wesentlichen in den Zellen selbst an Ort und Stelle aufgelöst werden.

Kurz vor dem Schwund der letzten Dotterreste bekommt man dann Bilder, wie sie Fig. 13 a, b aufweist. Man sieht im Dotterdarm (Fig. 13 a) noch wenige Dotterplättchen im Protoplasma der Cylinderzellen zu Häufchen angeordnet, die Schleimhaut hat sich infolge des Dotterschwundes zum erstenmale in Falten gelegt und wir können bereits an der Muskulatur die beiden typischen Schichten unterscheiden, während durch die Faltenbildung auch die Existenz einer Submukosa deutlich gemacht wird. Der Enddarm (Fig. 13 b) zeichnet sich noch zu dieser Zeit durch reichlichere Faltenbildung vor dem Dotterdarm aus, da er sein Dottermaterial schon ganz verloren hat. Ist das letztere auch beim Dotterdarm eingetreten, so gleichen sich diese beiden Abschnitte des Mitteldarmes völlig und sind durch nichts mehr von einander zu unterscheiden.

Hand in Hand mit dem Schwinden der letzten Dotterreste geht nun auch die Differenzierung des Darmepithels. Der vordere Teil des Anfangsdarmes erhält einen Flimmersaum, der im Dotter- und Enddarm in einen einfachen Kutikularsaum übergeht, mit dessen Erscheinen vermutlich jetzt das Epithel resorptionsfähig geworden ist. Ferner bilden sich um diese Zeit in dem mittleren Teile des Anfangsdarmes bis zur Einmündung des Ductus pancreaticus hin einfache Epithelschläuche aus. Ihre Entstehung geht vom dorsalen Teile der Darmwand aus und schreitet von dort allmählich über die ganze Peripherie fort, sodass diese Labdrüsen, denn als solche werden wir sie wohl ansehen müssen, noch bis in späte Zeit hinein eine exzentrische Lage haben (Fig. 10, LD).

Im ganzen übrigen Darmtraktus fehlen vorläufig Drüsenschläuche in der Schleimhaut völlig.

Ungefähr in die zuletzt beschriebene Entwickelungszeit fällt der Moment des Ausschlüpfens der jungen Larven und der Be-

ginn ihres Lebens im Wasser. Man findet bei den ausgeschlüpften Kaulquappen, so lange noch Dottermassen in den Darmepithelien aufgestapelt liegen, den Darm fast immer leer. Die Tiere scheinen solange noch Dotter vorhanden ist, keiner weiteren Nahrung bedürftig zu sein und nur Wasser zu verschlucken.

Sobald der Dotter völlig resorbiert ist, füllt sich der Darm mit Nahrungsstoffen, die vorwiegend aus Protozoen, Diatomeen und Pflanzenresten bestehen. Es hat eine grosse Wahrscheinlichkeit für sich, wenn man annimmt, dass der unverhältnismässig lange Spiraldarm für die Verdauung dieser schwer zu verarbeitenden, cellulosereichen Nahrung besonders geeignet ist. Er ist jedenfalls auf der Höhe des Larvenlebens zum Teil prall gefüllt (Fig. 10) und in vollster Thätigkeit, bis dass gegen Ende dieser Zeit eine Rückbildung eintritt, welche mit der Ausbildung der Extremitäten und der gleichzeitigen Schrumpfung des Schwanzes parallel geht und schliesslich zu dem definitiven Zustande führt, den wir am erwachsenen Tier vorfinden.

Bei einem Vergleich zwischen den Befunden Rückerts bei Selachiern und den vorliegenden Beobachtungen, dürfte es von vornherein auffallen, dass wir es hier mit zwei morphologisch und genetisch ganz ausserordentlich verschiedenen Bildungen zu thun haben.

So finden wir bei Selachiern eine einfache, bei Alytes hingegen eine Doppelspirale. Im ersteren Falle entsteht die Spirale aus einem einzigen offenbar gleichförmigen Abschnitte des Darmkanales, welcher sich durch fortgesetzte Achsendrehung in schraubenzieherförmige Windungen legt, welche Rückert mit dem Namen einer „gedrehten Spirale" bezeichnet hat. Dadurch ist schon ihr Unterschied von der mehr uhrfederförmig gewundenen Spirale des Alytesdarmes gekennzeichnet. Zwar ist die letztere ja auch mit einer gewissen Achsendrehung des Darmrohres verbunden, welche vorhanden sein muss, da die

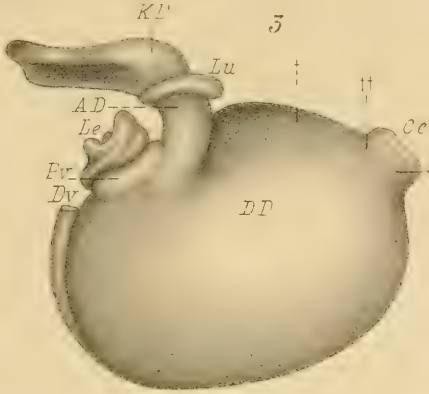

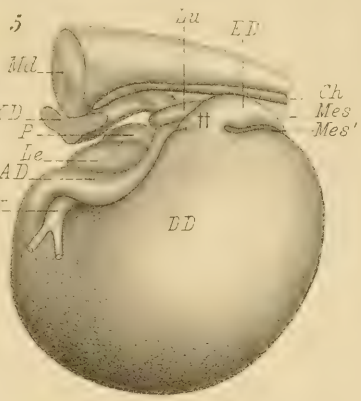

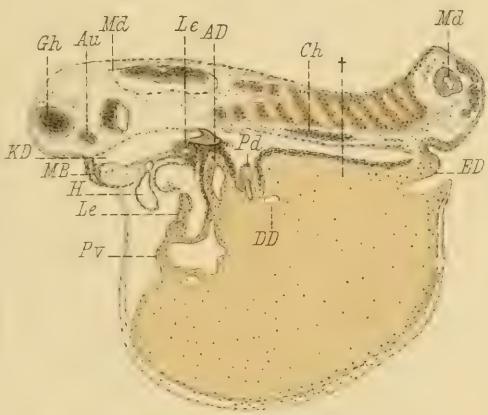

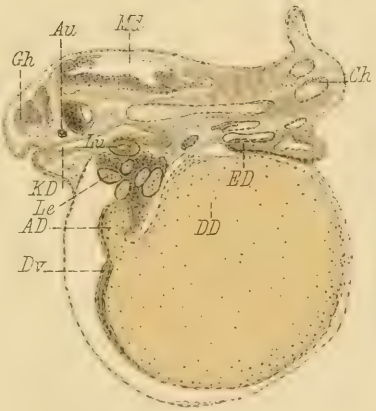

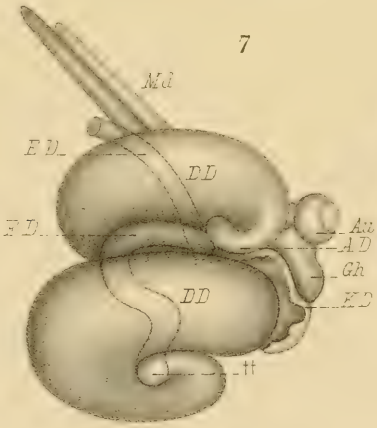

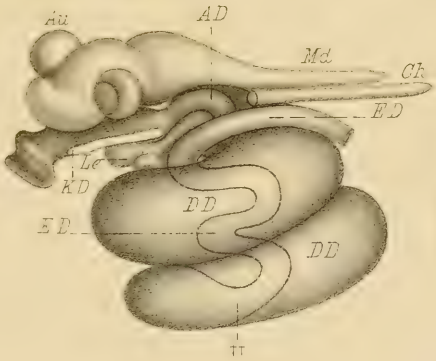

Lith. Anstv. H. Jonas, Cassel.
Verlag v. J. F. Bergmann, Wiesbaden.

11

15

12

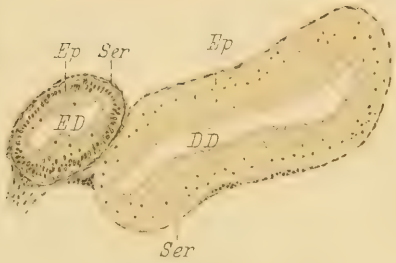

13

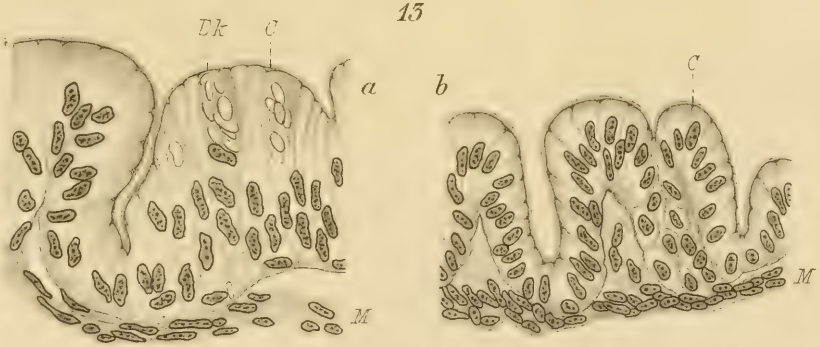

14

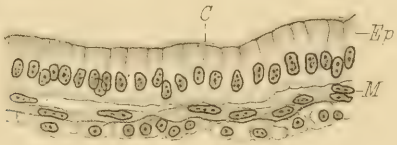

Lith. Anst. v. H. Jonas, Cassel.
Verlag v. J. F. Bergmann, Wiesbaden.

einzelnen Touren nicht in einer Ebene liegen. Aber diese Achsendrehung ist nicht eine ursprüngliche, sondern eine sekundäre durch das Nebeneinanderhergleiten der Darmschlingen bewirkte Erscheinung, deren Entstehung ohne weiteres bei einem Blick auf unsere Modelle, Fig. 7 uud 8, klar werden muss. Weiterhin legt sich beim Alytes, im Gegensatz zu Pristiurus die Spirale aus zwei ursprünglich verschiedenartigen Darmabschnitten an, welche erst mit fortschreitender Entwickelung einander so ähnlich werden, dass sie nicht mehr zu unterscheiden sind.

Was nun endlich die mechanischen Momente anlangt, auf welche die Entstehung der Darmspirale bei den genannten Tieren zurückgeführt werden könnte, so treten dabei noch weit mehr Verschiedenheiten auf.

Wo auf der einen Seite Rückert neben dem Längenwachstum des Darmes dem beengenden Einfluss des relativ sehr massig entwickelten Mesenterialüberzuges den Hauptanteil an allen Drehungserscheinungen zuschreibt, fanden wir, dass die Bildung der Alytesdarmspirale wahrscheinlich ohne wesentliches Zuthun der Mesenterialgebilde vor sich geht, denen dabei infolge ihrer schwachen Entwickelung nur eine passive Bedeutung zukommen kann. Hingegen sahen wir die letzte Ursache der Spiralbildung in Spannungszuständen der Dotterdarmwand, welche durch die ungleichmässige Verteilung der Dottermasse in derselben hervorgerufen wurden.

Überhaupt ist es sehr schwer an den von Rückert abgebildeten Modellen die drei Abschnitte des ursprünglichen Mitteldarmes von einander zu unterscheiden, während wir sie beim Alytes verhältnismässig scharf abgesondert finden: und es dürfte vielleicht fraglich sein, ob sie bei Selachiern überhaupt deutlich erkennbar vorhanden sind.

Wenn man das kurze Eingangsstück bis zur Mündung des Ductus pancreatius an den von Rückert gegebenen Abbildungen mit dem Anfangsdarm der Alyteslarve vergleichen

wollte, so liesse sich vielleicht nichts dagegen einwenden. Wo bleiben dann aber Dotterdarm und Enddarm? Es würde doch wohl zunächst Bedenken hervorrufen müssen, wenn man den Dottersack ohne weiteres mit dem Dotterdarm und die Darmspirale mit dem Enddarm des Alytes identifizieren wollte.

Vielleicht könnte aber in dem Spiraldarm der Selachier ein Gebilde gefunden werden, welches der ganzen Darmspirale entspricht und sich wie diese aus zwei Bestandteilen zusammensetzt, die vielleicht als phylogenetisch ältere Bildungen noch keinen Unterschied erkennen lassen.

Dieser letzteren Vermutung widersprechen aber wohl ziemlich sicher die bereits angeführten, höchst auffallenden Differenzen in Form und Entstehungsart, zu denen noch als schwerwiegendes Moment hinzukommt, dass der Spiraldarm der Selachier ein während der ganzen Lebenszeit bestehendes Gebilde ist, während die Spirale der Anuren mit dem Ende des Larvenlebens schwindet.

Ja es würde gewiss ein naheliegender Schluss sein, wenn man von einer Bildung wie derjenigen des Anurenspiraldarmes, welche durch den nur vorübergehend vorhandenen und in der ganzen Tierreihe als eine accessorische, phylogenetisch stark variabele Beigabe auftretenden Dotter bewirkt wird — wenn man von dieser Bildung schon von vornherein keinen dauernden Bestand erwarten darf.

Diese Vermutung scheint ja den Thatsachen wirklich zu entsprechen und wirft damit auf die gegenseitige Stellung und Bedeutung der beiden Formen des Spiraldarmes ein charakteristisches Licht.

Aus all diesen Gründen müssen wir, glaube ich, ehe nicht sichere Beweise für das Gegenteil erbracht werden können, die Darmspiralen der Selachier und Anuren als zwei phylogenetisch und ontogenetisch grundverschiedene Bildungen betrachten, welche nichts weiter mit einander gemeinsam haben, als die

eigenartige Regelmässigkeit ihrer Form und deren mutmassliche Bedeutung für die physiologischen Ernährungsvorgänge.

Höchst interessante Vergleichsmomente ergeben sich nun aber andererseits, wenn wir die Verhältnisse der Darmentwickelung bei den Gymnophionen mit denjenigen beim Alytes zusammenstellen. Wie schon im Anfang angedeutet, liefert uns die erst kürzlich erschienene Arbeit der Gebrüder Sarrasin (6), welche unter anderem die Entwickelung von Ichthyophis glutinosus behandelt, eine Reihe von sehr interessanten und wertvollen Anhaltspunkten. Bei diesem Tier kommt es offenbar genau so zu einer Dreiteilung des Mitteldarms in Anfangs-, Dotter- und Enddarm, wie bei Alytes auch. Wir sehen die interessante Thatsache eintreten, dass im Anfang der Dotterdarm sich zur Embryonalachse quer stellt in der Weise wie bei Alytes. Die Wandung des Darms zerfällt in einen dünneren dorsalen und in einen dickeren ventralen, hauptsächlich aus Dottermassen bestehenden Abschnitt, welch letzterer sich von dem entsprechenden Teil des Alytes-Dotterdarmes nur dadurch unterscheidet, dass er im Anfang noch nicht ganz vollständig gefurcht ist. Die vollständige Furchung tritt nachträglich ein, während der Dotter dabei in höchst charakteristischer Weise in Spiralwindungen sich aufrollt, fast genau so, wie wir es beim Alytes kennen gelernt haben.

Sehr interessant ist die Erklärung, welche für diesen Vorgang gegeben wird mit den Worten: „Wir können daher die Windungen und Drehungen, die wir den Dotter nun werden vollführen sehen, nicht als Aufrollung des Darmes auffassen, sondern werden die mechanische Ursache in Spannungserscheinungen des Dotters selbst zu suchen haben.“ Damit wäre also die Ursache für das Zustandekommen der ersten Windungen die gleiche wie beim Alytes. Es wird daran nichts geändert durch die eigenartige Weise, in welcher die Gebrüder Sarrasin

Dotter und Darm einander gegenüberstellen. Beide sind dasselbe, was wir beim Alytes als Dotterdarm kennen gelernt haben, der sich hier schon durch die verschiedene Mächtigkeit einer ventralen und dorsalen Wand auszeichnete. Bei Ichthyophis ist dieser Unterschied noch mehr in die Augen fallend und schon früh ausgebildet. Die beiden Teile sind so scharf von einander getrennt, dass es leicht begreiflich ist, wenn man sie in der obengenannten Weise einander gegenübergestellt hat, sind aber schliesslich offenbar weiter nichts als Dach und Boden des Darmes in modifizierter Form.

Dass nun die weitere Entwickelung des Darmes bei Ichthyophis und Alytes keine so grossen Übereinstimmungen mehr zeigt wie am Anfang, ist wohl der geschilderten Verschiedenheit von Dach und Boden des Darmrohres zuzuschreiben. Beide setzen sich so scharf gegeneinander ab, dass die eintretenden Spannungserscheinungen keine so gleichmässigen sein können wie beim Alytes, wo der Übergang von der ventralen in die dorsale Darmwand nur ganz allmählich erfolgt.

Ferner dürfte aber wohl noch als Hauptmoment in die Wagschale fallen, dass nachgewiesenermassen während der Entwickelung von Ichthyophis ein Teil der Dotterzellen zu Grunde geht und nach dem Lumen hin verschwindet, eine Erscheinung, die wir beim Alytes nirgends nachweisen konnten.

Beide Unterschiede zusammengenommen bedingen einmal, dass die Spiralwindung nicht so regelmässig erfolgt wie bei Alytes und zweitens, dass sie schon ganz früh wieder verschwindet und einer ganz unregelmässigen Zerklüftung und Verschiebung des Dotters Platz macht, welche nichts mehr von der ursprünglichen Anordnung erkennen lässt.

Wir hätten somit bei der Darmentwickelung von Ichthyophis glutinosus trotz mancher anfänglichen Übereinstimmung doch einige sehr wesentliche Modifikationen in der späteren Weiter-

bildung auftreten sehen, welche indessen gegenüber den Befunden beim Alytes eine einheitliche Deutung zulassen.

Ich denke darum nicht fehlzugehen, wenn ich nunmehr zum Schluss noch einmal auf die Bedeutung der Dotterverteilung hinweise.

Es scheint mir bei dotterreichen holoblastischen Eiern, wie sie gerade die Amphibien aufweisen, die excentrische Lage des Dottermateriales in dem ventralen Teil der Darmwand zugleich mit dem Längenwachstum die Hauptursache für die Spiraldarmbildung bei Amphibien zu sein. Daraus folgt mit Notwendigkeit ferner, dass, je grösser die Dottermasse ist und je länger sie sich an Ort und Stelle erhält, desto vollendeter dann, bei gleichmässig fortschreitendem Darmwachstum, die ausgebildete Spirale sein würde. Auf diese Weise würden Dotteranhäufung und Dotterverbleib bei den holoblastischen Eiern zu den eventuell auftretenden späteren Spiralwindungen des Darmes in einem gewissen Wechselverhältnis stehen.

Auf zweierlei Weise kann der Dottervorrat verbraucht werden, entweder nach der Peripherie, indem er sich in den Zellen auflöst und vielleicht ins Blut, d. h. in die Dottervenen abgeschieden wird (Alytes) oder nach dem Centrum zu, indem er zerfällt und von einem resorptionsfähigen Teile der Darmwand verdaut und aufgenommen wird, wie er sich bei Ichthyophis wahrscheinlich in dem schon so früh differenzierten dorsalen Epithelstreifen repräsentiert. Beide Vorgänge können natürlich auch gleichzeitig nebeneinander verlaufen.

Diesen Faktoren entsprechend würden wir vielleicht bei verschiedenen Amphibien verschiedene Verhältnisse zu erwarten haben. Bei allen übrigen Tieren, die während ihrer Embryonalzeit ganz wenig oder gar keinen Dotter besassen, oder bei solchen, bei denen der Dotter ungefurcht, als Ballast in einem Anhängsel des Darmkanales, Dottersack, aufbewahrt wird, finden wir keine

Darmwindungen, welche sich genetisch auch nur annähernd mit den Darmspiralen der Anuren vergleichen liessen.

Leider sind unsere Kenntnisse über die Entstehung und das Auftreten von Darmspiralen bei den Amphibien noch so mangelhaft, dass alle oben angeführten Überlegungen auf Grund der Alytesbefunde nichts weiter als einen gewissen Grad der Wahrscheinlichkeit für sich beanspruchen können. Sie weisen uns aber darauf hin, dass wir aus einem umfassenden vergleichenden Studium in dieser Richtung noch manche wertvolle Aufklärungen zu erwarten haben.

Litteraturverzeichnis.

1. Huschke, E., Über die Umbildung des Darmkanales und der Kiemen der Froschquappen. Isis von Oken XVIII, S. 613. 1826.
2. Baer, Karl Ernst v., Über Entwickelungsgeschichte der Tiere. Beobachtung und Reflexion. II. Königsberg 1837.
3. Vogt, Karl, Untersuchungen über die Entwickelungsgeschichte der Geburtshelferkröte (Alytes obstetricans). Solothurn 1842.
4. Goette, Alexander, Die Entwickelungsgeschichte der Unke (Bombinator igneus als Grundlage einer vergleichenden Morphologie der Wirbeltiere. Leipzig 1875).
5. Gasser, Zur Entwickelung von Alytes obstetricans. Sitzungsberichte der Marburger Naturforschergesellschaft. 1882.
6. Sarasin, P. u. F., Ergebnisse naturwissenschaftlicher Forschungen auf Ceylon in den Jahren 1884—86. Wiesbaden.
7. Ratner. Über die Metamorphose des Darmes bei der Froschlarve. Inaug.-Diss. Dorpat 1891.
8. Rückert, J., Über die Entwickelung des Spiraldarmes bei Selachiern. Roux, Arch. f. Entwickelungsmech. IV. 1897.

Tafelerklärung.

Fig. 1. Sagittalschnitt durch ein Stadium, wo der Embryo dem Dotter noch gekrümmt aufliegt. Der Schnitt weicht vorn stark von der Medianebene ab, darum ist in der Mitte die seitliche Darmwand mit angeschnitten und das Lumen bei M.D. unterbrochen. Md. Medullarrohr. Gh. = Gehirn. H. = Herz Ch. = Chorda. K. D. = Kopfdarm. M. D. = Mitteldarm. Cl. = Kloake.

Fig. 2. Abhebung des Embryo von der Dotterkugel, beginnendes Auswachsen von Anfangs- und Enddarm. Sagittalschnitt. Md. = Medullarrohr. Gh. = Gehirn. Au. = Augenblasenstiel. Ch. = Chorda. K. D. = Kopfdarm. A. D. = Anfangsdarm. Lu. = Lunge. Pd. = dorsales, Pv. = ventrales Pankreas. D. D. = Dotterdarm. E. D. = Enddarm. † = Stelle der Abflachung der Dotterkugel. H. = Herz. Le. = Leber. Mb. = Mundbucht.

Fig. 3. Modell zu einem Stadium, wie es Fig. 2 schon zeigt. K. D. = Kopfdarm. Lu. = Lunge. A. D. = Anfangsdarm. Le. = Leber. Pv. = ventrales Pankreas. Dv. = Dottervene. D. D. = Dotterdarm. E. D. = Enddarm. Cl. = Kloake. † = Stelle der Abflachung der Dotterkugel. †† = Übergang von Enddarm in Dotterdarm (Spiralpol).

Fig. 4. Querschnitt durch den vorderen Teil eines etwa gleichalterigen Stadiums, um die gegenseitige Lagerung von Herz und Darm zu zeigen. Ghbl. = Gehörbläschen. Ki. = äussere Kiemen. Die übrigen Bezeichnungen wie vorher.

Fig. 5. Modell eines älteren Stadiums im Moment der Querstellung der Dotterdarmachse, von links gesehen. Ms., Ms.' = Mesenterium. P. = Pankreas.

Fig. 6. Sagittalschnitt von einem Stadium wie Fig. 5.

Fig. 7. Modell eines noch älteren Stadiums mit fortgeschrittener Spiraldrehung von hinten und unten gesehen. Au. = Auge.

Fig. 8. Dasselbe von links. Bei beiden ist der Kontur des verdeckten Enddarmes mit eingezeichnet.

Fig. 9. Querschnitt durch eine Larve kurz vor dem Ausschlüpfen, Wiederauftreten eines Darmlumens, beginnende Epitheldifferenzierung.

Fig. 10. Querschnitt durch eine ausgeschlüpfte fertig entwickelte Larve. L. D. = Labdrüsen. B. S. = Basis, A. S. = Achse der Spirale.

Fig. 11. Querschnitt durch ein junges Stadium etwa vom Alter der Fig. 2. D. L. = Darmlumen.

Fig. 12. Dotter- und Enddarm von Fig. 9, stärker vergrössert. Ep. = Epithel. Ser. = Darmserosa.

Fig. 13. a. Dotter-, b. Enddarmwandung einer ausgeschlüpften Larve bei gleicher Vergrösserung gezeichnet. D. K. = Dotterkörner. C. = Cuticularsaum. M. = Muscularis.

Fig. 14. Darmwandung einer völlig entwickelten Larve vom Stadium der Fig. 10, bei gefülltem Darm.

Fig. 15. Fertige Larve, schon beginnende Rückbildung zeigend, zur besseren Übersicht sind Mundhöhlenboden, Leber, Bauchdecken, linkes Bein entfernt. Ö. Ösophagus. R. = Rectum. Pa. = Pankreas. Le. = Lage der abpräparierten Leber.

DIE

ENTSTEHUNG DER MILZ,

LEBER, GALLENBLASE, BAUCHSPEICHELDRÜSE

UND

DES PFORTADERSYSTEMS

BEI DEN

VERSCHIEDENEN ABTEILUNGEN DER WIRBELTIERE.

VON

DR. MED. BORIS CHORONSHITZKY,
MOSKAU.

Mit 85 Textfiguren.

SEINEM HOCHVEREHRTEN LEHRER

HERRN DR. RUDOLF KOBERT

ORDENTLICHEM PROFESSOR DER PHARMAKOLOGIE IN ROSTOCK

GEWIDMET

VOM VERFASSER.

Diese Arbeit erschien im Russischen als Beilage zu den Arbeiten der „Physikomedizinischen Gesellschaft an der kaiserlichen Universität zu Moskau“ und wurde vom Verfasser selbst ins Deutsche übertragen und verbessert. Als Ergänzung zu dieser Arbeit kann der vom Verfasser im XII. internationalen Ärztekongress in Moskau gehaltene Vortrag „Über die Entstehung der Milz und des dorsalen Pankreas beim Nekturus (Menobranchus lateralis)“ dienen. S. Comptes rendus du XII. Congr. internat. de Med. à Moscou, Vol. II, p. 115—121.

1.

Litteratur über die Entstehung der Milz.

Die Lehre von der Entstehung der Milz war bis vor kurzem ein wenig bearbeitetes Gebiet. In der älteren Litteratur finden wir ausser einigen zerstreuten mehr weniger kurzen Bemerkungen über die Entwickelung der Milz nur eine kurze spezielle Abhandlung über diese Frage, nämlich einen Artikel von Peremeschko (L. 69). Aber in diesem Artikel, sowie auch in den genannten zerstreuten Bemerkungen anderer Autoren wird hauptsächlich die Topographie der entstehenden Milz berücksichtigt, ohne genauere Hinweisung auf das Keimblatt, in welchem die Milz ihren Ursprung nimmt. Alle diese Autoren konstatieren einerseits, dass die Milz im dorsalen Mesenterium der Magen- und Duodenalgegend entstehe, andererseits, dass die erste Milzanlage eng dem dorsalen Ende der Bauchspeicheldrüse anliege. So findet z. B. Carl Ernst von Baer (L. 1) die Milzanlage beim Hühnchen in einem dünnen Mesenterialblatte, welches zum Magen hinzieht. Nach ihm erscheint die Milz schon von Anfang an als ein „blutrotes Körperchen" (S. 81), d. h. schon von Anfang an besitzt dieselbe sehr reichliche Blutgefässe.

Rathke (L. 71) behauptet, dass bei der Natter (Coluber Natrix) „an dem Ende des Pankreas sich schon frühe ein Körperchen einfand, das mit ihm fest verschmolzen war, daher auch nur die äussere, oder die vom Ausführungsgange entfern-

tere Hälfte dieses Organs zu sein schien, aber für immer durch eine sehr lebhafte Röte, durch Mangel an Drüsenkörnern und durch ein weicheres Gewebe vor der anderen grösseren Hälfte sich sehr merklich auszeichnete. Es stellte gleichsam eine Kappe dar, die der mit Drüsenkörnen versehenen Hälfte des Organes aufsass und die anfangs nur dünne war, allmählich aber in ihrer Mitte eine bedeutende Dicke erreichte, sich also immer mehr auftürmte. Diese Kappe nun, die auf den ersten Anblick nichts weiter zu sein schien, als ein Blastem, in das sich die eigentümlichen Gefässe des Pankreas noch nicht fortgesetzt hatten, und in dem noch keine Drüsenkörner entstanden waren, ist derjenige auch in erwachsenen Nattern vorkommende Körperteil, den einige vergleichende Anatomen mit Recht für die Milz dieser Tiere gehalten haben." Rathke sah also den grossen Unterschied zwischen dem ganzen Pankreas und der demselben aufsitzenden Kappe, und nichtsdestoweniger hielt er die Milz für einen in seiner Entwickelung abgewichenen Teil des Pankreas, obgleich er auch sah, dass die Gefässe dieser Drüse auf die Milz nicht übergehen.

Reichert (L. 76) sagt (S. 205), dass beim Hühnchen die Milz „über dem Muskelmagen, mitten in der Substanz" des Mesenteriums entstehe, d. h. dasselbe, was auch v. Baer behauptet. Beim Frosche (S. 58) fand Reichert die erste Milzanlage „zwischen beiden Peritonealwänden des Mesenteriums, etwas entfernt von der Wirbelsäule" und glaubt, dass sie hier „gewiss in nächster Beziehung zum Gefässsystem des Darmes" stehe; „doch ist mir ihre Bedeutung nicht klar geworden", fügt er hinzu.

Nach Valentin (L. 95) „scheint die Milz aus einer selbstständig abgelagerten Bildungsmasse an der linken Seite des Magens zu entstehen"; „sie mag vielleicht", fügt er hinzu, „ihrem Hauptteile nach dem Schleimblatte, im ganzen aber dem Gefäss- und Schleimblatte zugleich angehören." „Sie liegt zuerst dem Magen

ganz dicht an, weicht aber später etwas von ihm mehr nach der Wirbelsäule und der linken Seite hin zurück" (S. 520).

Meckel (L. 65) vereinigt, nicht ohne Grund, die Bauchspeicheldrüse und das „gallebereitende Organ" in eine Gruppe; zu dieser Gruppe zählt er aber auch die Milz, „durch deren Anbildung das gallebereitende Organ sich vervollkommnet" (S. 24). Er geht nämlich von dem Standpunkt aus, dass sämtliche „Nebenorgane des Speisekanals anfangs höchst wahrscheinlich eins" darstellen und dass erst später ein Funktionsunterschied derselben entstehe. „Die Grösse der Milz steht gleichfalls sehr allgemein mit der der Leber im geraden Gegensatz", fügt er hinzu.

Bischoff (L. 3) bestreitet die Ansicht von Arnold (Salzb. med. Zeitung 1831. IV, S. 301), welcher behauptet, dass Milz und Pankreas „anfänglich eine gemeinschaftliche Masse bilden" und dass die Milz erst nachträglich vom Pankreas sich abschnüre, von dem sie sich durch ihre Röte, d. h. durch besonderen Gefässreichtum, unterscheide. Bischoff nimmt im Gegenteil für jedes Organ ein besonderes Blastem an. „Das Blastem des Pankreas geht vom Duodenum aus, das der Milz von der grossen Kurvatur des Magens. Beide stossen vor der Wirbelsäule zusammen" und verschmelzen. „Allein so wie sich die Drüsen durch histologische Sonderung in diesen Blastemen entwickeln, sind sie schon von einander getrennt und verschieden (was er auch unter dem Mikroskope gesehen haben will). Später, wenn das Blastem ganz verwendet ist, trennen sich beide Organe auch ganz von einander". Bischoff behauptet weiter, er „habe die Milz oft bei verschieden alten, grösstenteils noch sehr jungen Embryonen von Hunden, Rindern, Kaninchen, Ratten und Menschen mikroskopisch untersucht". „Sie ist", sagt er weiter, „immer ausserordentlich gefäss- und blutreich. Fasern fand ich in der früheren Zeit nicht in ihr, sondern nur Körner, d. h. Zellkerne mit Kernkörperchen. Später bilden sich um dieselben Zellen, die einen feinkörnigen Inhalt haben, wie sie auch die

Milz des Erwachsenen zeigt". — Es ist selbstverständlich schwer zu sagen, wie man sich die beiden Blasteme, von denen Bischoff spricht, vorzustellen habe, wie dieselben miteinander und andererseits mit dem Magendarmtrakte verbunden seien, und aus welchem Keimblatte eigentlich die Milz stamme, aus dem Schleim- oder Faserblatte. Was die „Körner" anbetrifft, von denen er spricht, so glauben wir, dass man darunter die runden Embryonalzellen zu verstehen habe, welche wenig Protoplasma besitzen und sehr reichlich in der ersten Milzanlage vertreten sind.

Nach Remak (L. 77, S, 60, § 106) erscheint die Milz beim Hühnchen am Ende des 5. oder am Anfange des 6. Tages „innerhalb der Mittelplatten, in der Nähe des Pankreas, als ein unpaares ovales, weisses, gefässloses Körperchen von höckeriger Oberfläche", — sie gehört also, nach ihm, dem mittleren Keimblatte an und erhält erst später Blutgefässe.

Gray (nach Woit, L. 99) behauptet, dass beim Hühnchen die Milz von vornherein aus einer Ansammlung kleiner Zellen bestehe und dass erst nachträglich in ihr Bindegewebe und Gefässe sich bilden. Er giebt ausserdem an, dass die Milzvene erst am 13. Tage sich bilde, nachdem schon etwas früher die Milzarterie sich gebildet hat.

Im Gegensatz zu Gray meint Peremeschko (L. 69), dass die Gefässe der Milz sich früh bilden, so dass wir sie schon in der ersten Anlage des Organs finden. Beim Schweinsembryo entwickelt sich die Milz „im Gekröse des Magens, welches sehr reich an Blutgefässen ist und aus kleinen meist runden noch ganz indifferenten Zellen besteht. Legt man den Schnitt durch denselben Embryo etwas tiefer, so findet man in demselben Gekröse die erste Anlage des Pankreas, welches sich also früher als die Milz zu entwickeln beginnt und jetzt noch aus kompakten Zellenmassen besteht." — „Die Entwickelung der Milz beginnt mit Vermehrung und gleichzeitiger Differenzierung der Zellen

des Gekröses; bei Schweinsembryonen von 2 cm Körperlänge finden wir schon eine beträchtliche Anhäufung dieser Zellen, wodurch an einer genau umgrenzten Stelle jene Verdickung des Gekröses gebildet wird, welche die künftige Milz darstellt und sich schon in dieser Entwickelungsperiode auf einer Seite vom Pankreas, auf der anderen vom Gekröse abschnürt. Die Milz besteht zu dieser Zeit nur aus runden oder länglichen Zellen und enthält kein faseriges Gewebe. Man kann aber schon jezt auf Querschnitten zwischen den genannten Zellen die Lumina der grossen Blutgefässe sehen." „Nach der Abschnürung der Milz von dem Pankreas schreitet die Differenzierung der Zellen rasch vorwärts". — Wie man eigentlich diese Abschnürung der Milz vom Pankreas sich vorstellen soll, ist sehr schwer zu sagen, da Peremeschko im Grunde genommen nicht angiebt, worin der Zusammenhang dieser Organe besteht. Er meint, wie man aus dem angeführten Auszuge sieht, dass die Milz im Gekröse entstehe, wobei ihr erstes Auftreten durch eine Anhäufung von runden indifferenten Zellen, mit anderen Worten, durch eine Verdichtung des mesenchymatösen Gewebes sich auszeichne. Aber Peremeschko giebt nicht an, ob diese Verdichtung des Mesenchyms dicht bis an die Bauchspeicheldrüse sich erstrecke oder nicht, und ob ein Übergang von pankreatischen Elementen ins Mesenchym zu beobachten sei oder nicht. Wenn man auch annehmen soll, dass Peremeschko eine Verdichtung des Mesenchyms dicht bis an die Bauchspeicheldrüse gesehen hat, so kann man es doch noch nicht als einen im histologischen Sinne wahren Zusammenhang zwischen Milz und Pankreas betrachten, sondern eher als eine enge Nachbarschaft der beiden Organe, — sodass von einer wahren Abschnürung eines dieser Organe vom anderen überhaupt gar nicht die Rede sein kann. Unserer Meinung nach kann man hier nur von einer Entfernung der Milz vom Pankreas sprechen, zumal diese beiden Organe auch späterhin im selben Mesenchym zu liegen kommen,

welches auch das eigentliche verbindende Medium derselben darstellt.

Fast zugleich mit dem Artikel von Peremeschko erschien die erste Arbeit vom ausgezeichneten Forscher A. Götte (L. 18) über die Entwickelung des Darmkanals beim Hühnchen. Über die Milz finden wir aber hier sehr wenig, und das, was Götte über sie sagt, erinnert an die angeführte Ansicht von Peremeschko. Nach Götte entsteht die Milz in der Faserwand des dorsalen Pankreas, ein wenig rechts, an seinem dicken, d. h. dorsalen Ende. Hier sieht man die Faserwand „hügelartig hervorwuchern, und indem sie zugleich ein wenig von ihrer sonstigen Durchsichtigkeit verliert (Verdichtung des Mesenchyms!), sich mehr und mehr als ein etwa bohnenförmiges Körperchen vom Pankreas abschnüren. Dieses Körperchen ist eben die Anlage der Milz . . .“ Also finden wir auch bei Götte dieselbe sonderbare Vorstellung von der Abschnürung, wie bei Peremeschko. Dazu sind noch bei Götte keine genaueren histologischen Angaben über die erste Milzanlage vorhanden. Aber aus seinen Abbildungen ersieht man, dass die Faserwand ihre Durchsichtigkeit nicht dicht bis an das Pankreas einbüsst und dass zwischen der undurchsichtigen Stelle und dem Pankreas noch eine Schicht normalen Mesenchyms vorhanden ist. Es erfolgt daraus, dass auch hier der Zusammenhang der uns interessierenden Organe, d. h. der Milz und des Pankreas, nur darin besteht, dass sie durch ein gemeinschaftliches Mesenchym verbunden sind, welches auch in Zukunft das eigentliche verbindende Element der beiden genannten Organe darstellt. Es kann also auch hier nicht die Rede von einer Abschnürung des einen Organs vom anderen sein.

Viel weiter, als die beiden letztgenannten Autoren, geht in seinen Ausführungen Wilhelm Müller (in Strickers Handbuch, L. 68). Dieser Kenner der Milz behauptet: „Bei allen Wirbeltieren geht die Milz aus einem Abschnitt des Peritoneum

hervor. Die Lage dieses Abschnittes ist bei den einzelnen Abteilungen verschieden. Bei den Schlangen ist es der Bauchfellüberzug des oberen Endes des Pankreas, bei den Fischen, Fröschen und Schildkröten das Mesenterium des Dünn- resp. Dickdarmes, bei den Salamandern, Sauriern, Vögeln und Säugetieren eine Verlängerung des Mesogastrium, aus welcher das Organ sich entwickelt. Die erste Anlage tritt auf in Form einer gleichförmigen Verdickung des Peritoneum, bedingt durch Vermehrung der dasselbe zusammensetzenden embryonalen Bildungszellen. Diese Verdickung erfolgt sehr früh; sie ist beim Menschen zu einer Zeit bereits nachweisbar, in welcher das Pankreas die ersten Sprossen aus seiner Anlage hervorgetrieben hat. In dieser Zeit lassen sich bereits Blutgefässe bis zur Milzanlage verfolgen. Zwischen den embryonalen Zellen bemerkt man schon in diesem Zeitraum an Chromsäurepräparaten ein sehr zartes, blasses Netzwerk; ob dasselbe durch Auswachsen einzelner Zellen (Peremeschko) oder durch Abscheidung peripherischen Protoplasmas sämtlicher Zellen zustande kommt, vermag ich nicht zu entscheiden. Die weitere Entwickelung erfolgt ziemlich rasch, sodass bei einem menschlichen Fötus von 8 cm Länge sämtliche Bestandteile bereits differenziert sind. Es verlängern sich die unterm Peritonealepithel liegenden Zellen zu spindelförmigen, kernhaltigen Gebilden und ähnliche umgeben frühzeitig die grösseren Gefässe. Von beiden zweigen sich schmale Züge ab, welche gegeneinander wachsen und die Anlage des Balkensystems darstellen . . . Die Pulpa entwickelt sich aus der Wandung der Venenanfänge, die Arterienscheiden mit den Malpighischen Körpern — aus der die Arterien einhüllenden Bindesubstanz". — Aus den angeführten Worten Müllers ersieht man, dass er die Begriffe Mesenchym und Mesoderm (oder Mesothel) nicht vollständig unterscheidet (wie es auch bei den anderen Autoren jener Zeit der Fall ist) und beide mit einem Worte bezeichnet, nämlich

mit dem Worte Peritoneum. Nichtsdestoweniger bekommt man schon aus seiner Beschreibung unwillkürlich die Vorstellung, dass die erste Milzanlage immer an einen bestimmten Abschnitt des Mesoderms oder Mesothels gebunden ist. Indem er sagte, dass „die erste Anlage der Milz in Form einer gleichförmigen Verdickung des Peritoneum auftritt, bedingt durch Vermehrung der dasselbe zusammensetzenden embryonalen Bildungszellen", konnte er indessen nicht das Mesothel allein gemeint haben, sondern hauptsächlich den demselben eng anliegenden mesenchymatösen Herd, welcher das Mesothel in die Bauchhöhle hineinstülpt und so die von Müller genannte „Verdickung des Peritoneum" bildet. Man ersieht es daraus, dass er von einem „zarten, blassen Netzwerk" spricht, welches sich schon in der ersten Milzanlage befinden soll: solch ein Netz kann im Mesothel, welches doch nur ein Epithel — ein mehrschichtiges oder sogar viel häufiger ein einschichtiges — darstellt, nicht vorhanden sein. In letzterer Hinsicht, d. h. in Bezug auf das zarte, blasse Netzwerk, stimmt Müller nicht mit Peremeschko überein, welcher solch ein Netzwerk in der ersten Milzanlage nicht gesehen hat und welcher glaubt, dass es erst in späteren Stadien sich bilde. Ebenso sahen auch Bischoff und Gray keine Fasern in der ersten Milzanlage. Was die Blutgefässe der Milz anbetrifft, so sind Müller und Peremeschko darin einig, dass dieselben schon beim ersten Auftreten der Milz zu sehen sind, und stehen Remak und Gray gegenüber, welche beide keine Blutgefässe in der ersten Milzanlage gesehen haben. Wir wollen indess hier nochmals erwähnen, dass die Müllersche Ansicht auch von Carl Ernst v. Baer geteilt wird, welcher angiebt, dass beim Hühnchen die Milzanlage schon von Anfang an (am Ende des 5. Tages) ein „blutrotes Körperchen", d. h. ein blutgefässreiches Organ darstellt. —

Im Jahre 1875 erschien das kapitale Werk von A. Götte über „die Entwickelungsgeschichte der Unke" (L. 19). Über die

Entstehung der Milz finden wir hier folgendes (S. 812): „Nur an einer Stelle, sagt Götte, entsteht im Visceralblatte (d. h. im Darmfaserblatte) ein besonderes Organ, die Milz. Sie hat keine ursprüngliche morphologische Anlage, sondern erscheint im Mesenterium des Mitteldarms, nahe der Wurzel der Arteria mesenterica als ein flaches Häufchen indifferenter rundlicher Zellen mit granulierten deutlichen Kernen, welche ich eben desshalb und weil alle umgebenden Zellen alsdann bereits differenziert erscheinen, für direkte Abkömmlinge der Dotterbildungszellen halte. In den Blutbahnen sind dieselben zu der angegebenen Zeit schon sämtlich in der Umwandlung in vollständige Blutkörperchen begriffen. Bald darauf tritt jenes Zellenhäufchen als rundliches, dem Mesenterium anhängendes Körperchen hervor, ohne dass jedoch seine Innenmasse sich merklich verändert hätte." Die angeführte Ansicht von Götte erinnert sehr an die Ansicht von Peremeschko, nach welchem die Milz im Mesenterium sich bilde und gleich darauf „nur aus runden (oder länglichen) Zellen bestehe und kein faseriges Gewebe" enthalte. Aber indem Götte sagt, dass die erste Milzanlage ein „Häufchen indifferenter rundlicher Zellen" darstellt, will er noch durchaus nicht das Vorhandensein faserigen Gewebes in der Milz verneinen; er erwähnt einfach nicht davon, absichtlich oder unabsichtlich, und wir haben deshalb nicht das Recht, daraus irgend welche Schlüsse zu ziehen, zumal Götte von der Milz vorübergehend und überhaupt sehr wenig spricht. Indess konstatiert Müller, im Gegensatze zu Götte, Peremeschko, Gray und Bischoff, einerseits das Vorhandensein eines zarten, blassen Netzwerkes in der ersten Milzanlage, andererseits die Thatsache, dass die Verdickung des Peritonaeum, welche den Anfang der Milz darstellt, „durch Vermehrung der dasselbe (d. h. das Peritonaeum oder richtiger das Darmfaserblatt) zusammensetzenden embryonalen Bildungszellen" bedingt ist. Mit anderen Worten, Müller weist auch teilweise darauf hin, woher

die am Entstehungsorte der Milz sich anhäufenden Zellen stammen, nämlich er glaubt, wie man aus seiner kurzen Ausführung ersehen kann, dass diese Zellen mesodermalen oder sogar richtiger mesenchymatösen Ursprungs seien. Aber welchen Ursprung haben diese Zellen nach Götte? Was versteht der letztere unter den sogenannten Dotterbildungszellen, welche er für die unmittelbaren Vorgängerinnen der die erste Milzanlage bildenden Zellen hält? Um eine bessere Vorstellung von der Götte'schen Ansicht in dieser Frage zu geben, wollen wir hier seine Ausführungen über die Entwickelung des Mesenchyms oder, wie er es nennt, des „interstitiellen Bildungsgewebes" erörtern. Götte sagt in Bezug auf dasselbe: „Dieses embryonale Gewebe entwickelt sich aus allen den Teilen der Segmente, welche nicht zu den Muskeln, Ganglien und Nervenstämmen verbraucht werden, also aus den inneren Segmentblättern und einzelnen Teilen der äusseren Segmentschicht (S. 490)." Das Mesenchym des Magendarmtraktes wird vom Visceralblatte geliefert, „natürlich unter Zuziehung von Dotterbildungszellen, aber unter Ausschluss einer irgendwie nennenswerten Beteiligung der Segmente" (S. 811)." Nach Götte hat die Interstitialflüssigkeit, welche „den ganzen Körper durchtränkt" (S. 495), einen rein mechanischen Einfluss auf die Entwickelung des interstitiellen Bildungsgewebes: „während die Interstitialflüssigkeit in den Anlagen des Bildungsgewebes die Embryonalzellen auseinanderdrängt, büssen dieselben nicht alle ihre früheren Verbindungen ein, sondern bleiben durch Substanzbrücken in Zusammenhang. Diese Brücken, deren Zahl je nach der früheren Lage der einzelnen Zellen ausserordentlich schwankt, erscheinen anfangs, so lange sie noch eine geringe Länge besitzen, verhältnismässig breit und bestehen aus der vollständigen, mit Dotterplättchen angefüllten Dottersubstanz. In dem Maasse jedoch, als sie sich bei dem anhaltenden Auseinanderrücken der Zellen verlängern, werden sie auch schmäler, endlich fadenförmig, und verwandelt

sich ihre Substanz unter Verlust der Dotterplättchen in eine gleichartige protoplasmatische Masse." Auf solche Weise entsteht ein echtes retikuläres Gewebe, nur aus Sternzellen bestehend, deren fadenförmige Fortsätze sich untereinander zu einem gemeinschaftlichen Netze vereinigen, wobei die genannten Zellen die Knotenpunkte des letzteren bilden. So sieht nach Götte das Mesenchym von Anfang an aus. Freie Zellen giebt es also nicht in ihm. „Vergleicht man, setzt Götte fort (S. 497), die ersten und die späteren Zustände dieses Zellennetzes, so überzeugt man sich leicht, dass die Zahl der Fortsätze zugenommen hat, und dass im Zusammenhange mit ihnen zarte Fasernetze entstanden sind, welche man früher vermisste. Sollte man nun nicht annehmen, dass die Zellen neue freie Fortsätze hervorgetrieben haben, welche zum Teil unter sich und mit den anderen verschmolzen? Ich halte diese Annahme für unwahrscheinlich. Sobald das Netzwerk des Bildungsgewebes sich entwickelt hat, finde ich in demselben keine einzige runde, fortsatzlose Zelle mehr; aber von dem Zeitpunkte an, wann die Aorta entstanden ist, erscheint eine Anzahl beinahe kreisrunder Zellen in jenem Gewebe, wie sie nur noch im Herzen und den eben angelegten Gefässen, namentlich der weiten Aorta als Blutzellen vorkommen. Wenn man erst erkannt hat, dass diese Gefässe während längerer Zeit eine netzförmig durchbrochene Wand besitzen[1]) und anfangs in die Zwischenräume des Bildungsgewebes offen auslaufen, so

[1]) Nach Götte bilden sich die genannten Gefässe im interstitiellen Bildungsgewebe ganz unabhängig vom Herzen und zwar so, dass die an der betreffenden Stelle vorhandenen interstitiellen Räume sich zu erweitern beginnen, wobei das retikuläre Gewebe durch die Interstitialflüssigkeit von innen nach aussen verdrängt und in der Umgebung des immer grösser werdenden Lumens allmählig zusammengedrückt wird. Endlich verliert die innerste an das Lumen grenzende Schicht, welche am meisten zusammengedrückt und abgeplattet wird, ihre fadenförmigen Verbindungen mit den mehr peripher gelegenen Schichten und wird in eine echte Gefässwand umgewandelt. Und so ist es auch erklärlich, „dass diese Gefässe während längerer Zeit eine netzförmig durchbrochene Wand besitzen. . ."

wird man über den Ursprung der in dem letzteren neu auftretenden runden Zellen nicht zweifelhaft sein: es sind die durch den Herzstoss aus der Aorta und den übrigen primitiven Gefässen hinausgetriebenen embryonalen Blutzellen oder Dotterbildungszellen, welche alsdann von der durch die wiederholten Stösse und die eigene Ansammlung beständig bewegten Zwischenflüssigkeit des Bildungsgewebes weiter geschwemmt werden.

Diese durch ihre Gestalt von den ursprünglichen Zellen des Netzwerkes leicht unterscheidbaren, in ihrer Zusammensetzung aber mit denselben durchaus übereinstimmenden Dotterbildungszellen verbinden sich früher oder später mit einem ihnen anstossenden Zellenfortsatze oder Zellenkörper; die anfangs kurze Brücke wird allmählich lang und dünn ausgezogen, die daran befestigte, in der Flüssigkeit flottierende Dotterbildungszelle findet neue Befestigungspunkte, an denen bei der anhaltenden Ausdehnung des ganzen Gewebes wieder neue Fäden ausgezogen werden, und endlich ist sie von den übrigen Zellen des Netzwerkes nicht mehr zu unterscheiden und vollständig in dessen Bestand eingetreten, wodurch aber zugleich die Zahl der Fortsätze an den früheren Zellen vermehrt ist, und durch Verschmelzung sich kreuzender und zufällig berührender Verbindungsfäden bereits Fasernetze entstanden sein können ... Da nun die Einwanderung der Dotterbildungszellen in das interstitielle Bildungsgewebe längere Zeit ununterbrochen andauert, so erklärt sich daraus ebenfalls dessen bedeutende Massenzunahme, welche aber den Charakter des Gewebes zunächst nicht verändert, sondern, indem sie mit der Ansammlung der Interstitialflüssigkeit Hand in Hand geht, lediglich die Ausbildung des Zellennetzes und seine Ausbreitung in alle Zwischenräume der Embryonalanlagen bewirkt. ... Später entstehen allerdings Neubildungen im interstitiellen Bildungsgewebe durch kompakte Ansammlungen der Dotterbildungszellen, welche an bestimmt begrenzten Stellen das Netzwerk vollständig ausfüllen und in sich aufnehmen.“ Diese

Bildungen sind nach Götte „die Anlagen gewisser Knorpelteile und der Muskelsehnen.“ — Wenn wir alles hier in Bezug auf die Verbreitung der Dotterbildungszellen und ihre Anhäufung an einigen Stellen Gesagte mit dem vergleichen, was Götte über die Entstehung der Milz angiebt, wird es uns klar werden, wie wir uns die Anhäufung „indifferenter rundlicher Zellen — direkter Abkömmlinge der Dotterbildungszellen“ —, welche die Milzanlage bilden soll, vorzustellen haben. Aber eines bleibt doch noch unklar, nämlich ob in der ersten Milzanlage ein Netzwerk vorhanden sei oder nicht. —

Jetzt müssen wir noch erörtern, woher die sogenannten Dotterbildungszellen oder embryonalen Blutzellen stammen, welche aus dem Herzen in das interstitielle Bildungsgewebe hinausgetrieben werden. Diese Zellen schnüren sich nach Götte (p. 264—266) von der ventralen Wand der Dottermasse ab, welche aus grossen polygonalen mit Dotterplättchen gefüllten Zellen besteht. Diese Abschnürung von Dotterbildungszellen geht Hand in Hand mit der allmählichen Resorption der Dottermasse, welche die ventrale Wand des Dotterdarms darstellt. Die dorsale Wand des Dotterdarms, sowie der ganze Vorder- und Hinterdarm differenzieren sich schon in einem früheren Stadium, d. h. sie stellen schon früh regelmässige Reihen von Cylinderzellen dar, welche nach Götte allmählich längs dem Visceralblatte von hinten, vorne und der Dorsalseite her auf die Dottermasse hinüberwachsen und letztere auch ventralwärts zu bedecken suchen. Wenn dieser Prozess zu Ende ist, stellt der Dotterdarm einen Sack dar, welcher zwischen Vorder- und Hinterdarm eingeschlossen und allseitig aus differenzierten Cylinderzellen zusammengesetzt ist. Innerhalb dieses Sackes sind dann nur noch unbedeutende Reste der grossen Dottermasse vorhanden; diese Reste bestehen aus Zellen, „deren zerfressenes Aussehen ihren Zerfall bedeutet.“ Vom Visceralblatte sind aber diese Reste schon vollständig abgeschnitten, sodass in dasselbe schon mehr keine Dotterbildungs-

zellen einwandern können. In früheren Stadien aber, wo „auf der Oberfläche des Nahrungsdotters das embryonale Blut sich bildete“ und diese Einwanderung von Dotterbildungszellen lebhaft vor sich ging, traten letztere in die Dottervenen ein und wurden auf diese Weise dem Herzen zugeführt. Der Flüssigkeitsstrom, der nach Götte auch vor dem Entstehen der Dotterbildungszellen schon vorhanden war, beginnt also von einem gewissen Momente ab, die letzteren in sich aufzunehmen und sie durch die Dottervenen, Herz- und grossen Gefässe dem interstitiellen Bildungsgewebe zuzuführen.

Aus der hier kurz auseinandergesetzten Lehre Göttes ist es ersichtlich, dass die embryonalen Blutzellen oder sogenannten Dotterbildungszellen entodermalen Ursprungs seien und dass die erste Milzanlage ebenfalls ein Herd von Zellen entodermalen Ursprungs sei, da sie doch einfach „ein flaches Häufchen indifferenter rundlicher Zellen — direkter Abkömmlinge der Dotterbildungszellen“ darstellt. Das ist der Schluss, den man in Bezug auf die Entstehung der Milz bei der Unke aus der ganzen auseinandergesetzten Lehre des ausgezeichneten Forschers ziehen muss.

Es wurde schon oben von uns bemerkt, dass Götte keine Hinweise darauf giebt, ob in der ersten Milzanlage ein Netzwerk vorhanden sei oder nicht. Ein zweiter Umstand, der geradezu auffallend ist, besteht darin, dass er in seinem „Atlas zur Entwickelungsgeschichte der Unke“ auf Taf. XXI, Fig. 376 die erste Milzanlage im Mesenterium nicht links, sondern rechts von der Arteria mesenterica zeichnet, — eine Thatsache, auf die wir aus dem Grunde hinweisen müssen, weil wir bei allen Larven der Unke und des Frosches die erste Milzanlage links von der genannten Arterie finden. Dasselbe giebt auch Woit (Litt. 99) an, der bei allen von ihm untersuchten Froschlarven die Milz linkerseits und teilweise auch vor der Wurzel der Arteria mesenterica fand. Und in der That kann es auch

anders nicht sein in Anbetracht des engen Zusammenhanges, welcher, wie wir es unten beweisen werden, bei allen Wirbeltieren zwischen der ersten Milzanlage und dem linken Visceralblatte besteht. Was speziell den Frosch anbetrifft, so finden wir hier die Milz links von der Arteria mesenterica, am linken visceralen Mesodermblatt, nicht nur bei den jüngeren Stadien, sondern auch bei allen von uns untersuchten älteren Stadien und auch beim erwachsenen Frosch. Bei Pelobates fuscus, welcher näher zur Unke steht, als zum Frosch, fand Woit allerdings bei dem einzigen bei ihm vorhanden gewesenen Exemplar von 4,2 cm Länge die Milz in einer links offenen Mesenterialtasche, — eine Thatsache, die selbstverständlich für Götte sprechen könnte. Aber wir fanden, wie schon erwähnt, auch bei der Unke, in sämtlichen bei uns vorhanden gewesenen Stadien, die Milz links von der Arteria mesenterica, d. h. am linken visceralen Mesodermblatt. Wir können hier nur unser Bedauern aussprechen, dass Götte überhaupt sehr wenig in seinem grossartigen Werke über die Entstehung der Milz spricht, so z. B. indem er die Thatsache feststellt, dass in etwas vorgeschritteneren Stadien die Milzanlage, „als rundliches dem Mesenterium anhängendes Körperchen" hervortritt, erwähnt er nicht einmal, an welche Seite des Mesenteriums dieses Körperchen befestigt ist, an die linke oder rechte. —

Etwa 15 Jahre nach dem Erscheinen des Götte schen Werkes, erschien eine kurze Arbeit von Maurer (L. 62) über „die erste Anlage der Milz und das erste Auftreten von lymphatischen Zellen bei Amphibien". Als Objekte zur Untersuchung dienten ihm hauptsächlich Froschlarven, teilweise auch Axolotl- und Tritonlarven. Maurer kommt im Grunde genommen zu denselben Resultaten, wie Götte, d. h. dass die Milzanlage eine Anhäufung von runden Zellen entodermalen Ursprungs im Mesenterium, nahe der Wurzel der Arteria mesenterica, darstelle. Der Weg aber, den diese Zellen passieren, um sich an dieser Stelle anzuhäufen,

ist nach Maurer, wie wir es unten sehen werden, ein ganz anderer, als wir es bei Götte finden. Andererseits ist nach Maurer auch der Entstehungsort dieser runden Zellen nicht nur die Ventralwand des Dotterdarms, d. h. nicht nur die Masse grosser noch undifferenzierter polygonaler Dotterzellen, welche die ursprüngliche Ventralwand des Dotterdarms darstellt, sondern fast der ganze Darmtrakt, in seiner ganzen Länge; mit anderen Worten, nach seiner Meinung schnüren sich die genannten runden Zellen nicht nur von der aus undifferenzierten Zellen bestehenden Dottermasse ab, sondern auch von denjenigen Darmtheilen, welche aus einem cylindrischen Epithel zusammengesetzt sind. Der Prozess des Hinaustretens runder entodermaler Zellen in das umgebende Mesenchym dauert nach Maurer deshalb auch viel länger, weil dieses Hinaustreten nach seiner Meinung auch noch dann zu beobachten sei, wenn das genannte cylindrische Epithel schon die Ventralseite des Darmes bedeckt hat, und sogar dann, wenn es schon vollständig frei von Dotterplättchen geworden und nach dem Darmlumen zu von einem Cuticularsaum bedeckt ist. Daraus folgt auch, dass der Zeitraum, in welchem dieses Hinaustreten entodermaler Zellen geschehen soll, nach Maurer ein ganz anderer sei, als es Götte angiebt, denn nach der Meinung des Letzteren hört der Ausscheidungsprozess von Dotterbildungszellen bereits dann auf, wenn die Ventralseite des Dotterdarms vom differenzierten cylindrischen Epithel vollständig bedeckt wird, (s. oben). Maurer aber sagt, dass bei einer Froschlarve von 4 mm Länge (vom Mund bis zum After), bei welcher in den Gefässen schon rote Blutkörperchen vorhanden sind, im Mesenchym weder freie, runde oder, wie er sie nennt, lymphatische Zellen, noch irgendwelche andere Zellen, die man als Vorgängerinnen der letzteren betrachten könnte, nachzuweisen seien. Da Maurer angiebt, dass der Darmtrakt der genannten Froschlarve im allgemeinen in einen vorderen Abschnitt mit einschichtiger und einen hinteren mit mehr-

schichtiger Wand eingeteilt werden kann, so muss man annehmen, dass hier der Dotterdarm ventralwärts noch nicht vom differenzierten cylindrischen Epithel bedeckt sei: nach Götte würde das also eine Larve darstellen, bei der eine Ausscheidung von Dotterbildungszellen zu beobachten sei, zumal Maurer selbst darauf hinweist, dass bei dieser Larve schon rote Blutkörperchen, wenn auch von Dotterkörnern überfüllt, vorhanden seien. — Bei einer etwas älteren Larve von 4,6 mm (Mund-After)-Länge stellt der Darmtrakt nach Maurer eine lange Schlinge mit einschichtiger Wand dar, deren cylindrische Zellen in sich noch viel Dotterkörner einschliessen. Eine eigentliche Dottermasse giebt es also bei dieser Larve nicht mehr, abgesehen von einigen spärlichen Resten derselben, welche im Darmlumen eingeschlossen sind; die Ausscheidung von Dotterbildungszellen kann hier augenscheinlich nicht mehr stattfinden. Aber Maurer findet bei dieser Larve in den Zellen der Darmwand viel karyokinetische Figuren, unter welchen auch solche vorhanden sein sollen, deren Längsachse senkrecht auf die Darmachse gerichtet ist. „Durch solche Teilungen, sagt Maurer, muss das Epithel mehrschichtig werden, oder die eine Zelle muss aus dem epithelialen Verbande ausscheiden. Ich fand nirgends, dass das Epithel mehrschichtig wurde. Doch sah ich schon hin und wieder grosse rundliche Zellen unter dem Epithel im Bindegewebe liegen". Bei einer noch älteren Froschlarve von 6 mm (Mund-After)-Länge, wo „der schon mehrfach gewundene Darm einschichtiges Epithel zeigt, dessen Zellen gerade die Dotterblättchen verloren haben", findet Maurer unter dem Epithel der Darmschleimhaut und auch „in der Umgebung des Endothelrohres der kleinsten Darmarterien" ähnliche, rundliche Zellen „mit kugeligem Kern und deutlichem Plasmakörper, die besonders in Bezug auf den Kern vollkommen den Darmepithelzellen glichen. Der Hauptstamm der Darmarterie zeigte solche Zellen noch nicht. Die Zellen unterschieden sich vollkommen

deutlich von den Bindegewebszellen, zwischen welchen sie lagen, durch Form und Grösse des Kerns. Auch fand ich nirgends im Bindegewebe Zellherde, die als Brutstätten der genannten Zellen zu deuten gewesen wären. Ebensowenig konnte ich Mitosen an Bindegewebszellen nachweisen, die zur Bildung der erwähnten Rundzellen geführt hätten". Bei einer Froschlarve von 8 mm (Mund-After)-Länge sind schon „die Scheiden der Darmarterien strotzend mit Rundzellen infiltriert. Diese Infiltration reicht bis in die Nähe der Abgangsstelle des Hauptstammes von der Aorta. Dabei fällt auf, dass die reichlichsten Anhäufungen von Zellen gerade in den Arteriengabeln liegen". Das kann schon, nach Maurer, „für eine Wanderung der Zellen vom Darm nach den Gefässen hin sprechen, da die Gabeln Hindernisse für die Fortbewegung der Zellen darstellen: ausserdem spricht aber gerade das vorige Stadium für die angegebene Richtung der Wanderung. Einen interessanten Befund bietet das Darmepithel. Die Zellen liegen meist in einer Schicht, die Dotterblättchen sind längst aufgebraucht. Jede Zelle besitzt einen deutlichen Cuticularsaum. Nur an einigen Stellen finden sich zwei Epithelzellen übereinander geschichtet". Man sieht auch Mitosen im Darmepithel, die teilweise mit ihrer Längsachse senkrecht auf die Darmachse gerichtet sind. Man sieht ausserdem noch Zellen, welche sich basalwärts vom Darmepithel abschnüren und in das darunter liegende Bindegewebe überzugehen bestrebt sind. Viele solcher abgeschnürter Zellen gruppieren sich um die Darmarterie. Die Kerne dieser Zellen sind sehr ähnlich an Grösse und Struktur den Darmepithelzellen. Sie sind viel grösser als die Bindegewebszellen der Umgebung. „Von drei verschiedenen Elementen, sagt weiter Maurer, können diese Zellen abstammen. Erstens vom Bindegewebe, zweitens vom Endothel der Arterien, drittens vom Darmepithel. Am Gefässendothel sah ich niemals Mitosen, welche eine Abgabe von Zellen in die Umgebung gezeigt hätten. Die Bindegewebs-

zellen zeigen viel kleinere Kerne als die Rundzellen, sodass aus einer Teilung jener Zellen unmöglich Rundzellen entstehen können. Wenn ich noch die Vorgänge am Epithel, die ich vorhin schilderte, hinzufüge, so unterliegt es wohl keinem Zweifel, dass die ersten Rundzellen oder lymphatischen Zellen direkte Derivate des Darmepithels sind. Es ergiebt sich dies aus ihrer Beschränkung auf die Scheiden der Darmgefässe und das subepitheliale Bindegewebe des Darmes, ferner aus der Vergleichung mit dem vorhergehenden Stadium. Ich kann somit nach dem Geschilderten den Satz aufstellen, dass bei Kaulquappen die ersten lymphatischen Zellen direkte Abkömmlinge des Darmepithels, d, h. des Entoderms sind".

In dem letztbeschriebenen Stadium sah Maurer auch die erste Anlage der Milz. „Dieselbe sitzt als kugeliges, knopfförmiges Gebilde dem Stamm der Arteria mesenterica an. Sie besteht hauptsächlich aus den gleichen Rundzellen (lymphatische Zellen), welche die Arterienscheiden füllen, und lagert gerade an derjenigen Stelle dem Stamme der Darmarterie an, an welcher von dieser die Arterie für Magen, Leber und Pankreasanlage abgeht. Es mag somit auch hier eine nähere Beziehung der Milzanlage zum Magen bestehen, wie sich eine solche bei Urodelen und bekanntlich sämtlichen höheren Wirbeltieren durch die Lage des Organs kund giebt".

Ähnlich erklärt Maurer auch die Entstehung der Milz bei den Urodelen. Hier lagert sich die Milz „den vorderen Ästen der Arteria mesenterica an, die den Magen versorgen", und besteht ebenfalls aus angehäuften lymphatischen Zellen, welche hauptsächlich „aus dem Epithel des Magens bezogen werden". Überhaupt fand hier Maurer nicht „eine solche Massenansammlung lymphatischer Zellen in den Scheiden der Darmarterien, wie bei Rana." Auch gelang es ihm nicht, hier charakteristische auf die Darmachse senkrechte Mitosen im Darmepithel zu finden. „Indessen, sagt Maurer, genügt die Anordnung der Zellen unter

dem Darmepithel und ihr Vorkommen in den Gefässscheiden der Darmarterien vollkommen, um hier dieselben Vorgänge wie bei Anuren annehmen zu lassen". Maurer giebt ausserdem an, dass er bei den Urodelen die lymphatischen Zellen „in dem Momente beobachten konnte, wo sie durch die schon angelegte Muscularis des Magens längs der Scheiden der kleinsten Arterien hindurchwanderten, um sich in der Gefässscheide hinter dem Magen zu sammeln und die Milzanlage zu bilden". Alles von Maurer angeführte weist also darauf hin, dass die Milz und die lymphatischen Zellen entodermalen Ursprungs seien, wodurch „die Bedeutung des Entoderms für den Gesamtorganismus bedeutend erweitert wird". Indessen, sagt Maurer an einer anderen Stelle, „bin ich nicht der Meinung, dass ähnliche Zellen, wie die oben geschilderten, nicht auch aus mesodermalen Elementen sich bilden könnten . . ." Diese Worte schränken gewissermassen die Bedeutung des Entoderms in Bezug auf die Bildung freier, runder Zellen ein, sodass die Untersuchungen von Maurer eigentlich nur darauf hinweisen, dass ein Teil der im Mesenchym befindlichen freien, runden Zellen vom Entoderm herstamme. Was die Milz anbetrifft, so stellt diese eben eine Anhäufung solcher runder Zellen dar, worin Maurer vollständig mit Götte übereinstimmt. Aber nach Maurer sind schon von vorne herein in der Milz „Andeutungen von einer Gefässbildung" vorhanden. Ob in der Milz auch ein Netzwerk vorhanden sei, darüber giebt Maurer nichts an.

Fast mit der Maurerschen Arbeit zugleich, vielleicht noch etwas früher, erschien eine Arbeit von Toldt (L. 94) über die Darmgekröse und Netze, worin auch über die Entwickelung der Milz beim Menschen Angaben vorhanden sind. Toldt kommt zum Schluss, dass die Milz, wenigstens beim Menschen und Säugetieren, ganz unabhängig vom Pankreas entstehe, wobei an ihrer Anlage hauptsächlich das Epithel des Mesogastrium an der äusseren (d. h. ursprünglich linken) Seite beteiligt sei; noch mehr, die Entwicke-

lung der Milz werde „durch reichliche Zellenvermehrung in diesem Epithel eingeleitet". „Die Mesodermschicht des Mesogastrium (Mesenchym), sagt weiter Toldt, scheint dabei aber so weit in Betracht zu kommen, als von ihm aus die Blutgefässe in eine gewisse Beziehung zu dem wuchernden Cölomepithel treten und in die Milzanlage hinein wachsen. Jedenfalls entwickelt sich die Milz nicht innerhalb der Mesodermschicht des Mesogastrium, wie man gewöhnlich anzunehmen scheint, sondern sie sitzt derselben von allem Anfang an seitlich auf (resp. links). Niemals wird sie in ähnlicher Weise von dem Mesodermgewebe des Mesogastrium umschlossen, wie das Pankreas . . . Um nicht missverstanden zu werden, will ich übrigens bemerken, dass ich die die Entstehung der Milzanlage einleitende Veränderung des Cölomepithels nicht als etwas für die Milz Spezifisches ansehe; ich weiss, dass umschriebene Verdickungen desselben — ähnlich dem sogenannten Keimepithel — in gewissen Entwickelungsstufen auch noch an anderen Stellen vorkommen, und zwar u. a. auch streckenweise an der medialen (resp. rechten) Seite des Mesogastrium, wo sie allerdings nur einen verhältnissmässig geringen Grad erreichen. Ich will nur darauf hingewiesen haben, dass die Elemente des Cölomepithels und ihre Abkömmlinge für die erste Anlage der Milz von Wesenheit sind und von Anfang an in den Aufbau der Milz einbezogen werden". Diesen Schluss zieht Toldt aus der Vergleichung von Querschnitten zweier menschlicher Embryonen. „An einem menschlichen Embryo aus dem Beginne der sechsten Woche, sagt er, finde ich die Milzanlage als einen stumpf dreieckigen, breit aufsitzenden Vorsprung an der lateralen (resp. linken) Fläche des Mesogastrium. Von dem Gewebe des letzteren (d. h. vom Mesenchym) ist sie durchgehends deutlich abgegrenzt und zwar nicht durch eine besondere, fortlaufende Grenzlinie, sondern wesentlich durch eine auffallend verschiedene Anordnung der zelligen Elemente. In dem Bereiche der Milzanlage

sind diese stellenweise dicht gedrängt, stellenweise wieder spärlicher, im ganzen völlig unregelmässig angeordnet, und fast durchwegs mit kugelförmigen Kernen versehen, während in der Mesodermschicht des Mesogastrium die Zellen in gleichmässigen Abständen liegen und grösstenteils längliche, gleichgerichtete Kerne besitzen. Die letzteren werden auch durch Karmin etwas weniger gefärbt, als die Zellkerne der Milzanlage. Überdies zeigen sich im Mesogastrium ab und zu stärkere Blutgefässe, in der Milzanlage hingegen zahlreiche kleine, undeutlich begrenzte Bluträume. An der freien Oberfläche der Milzanlage befindet sich ein aus kurz-cylindrischen Zellen gebildetes Epithel, welches stellenweise entschieden zweischichtig ist und bald deutlich, bald undeutlich, bald auch gar nicht von der darunter liegenden Zellenmasse abgegrenzt erscheint. Dieses Epithel ist die unmittelbare Fortsetzung des das Mesogastrium allenthalben bekleidenden Cölomepithels, welches jedoch dies- und jenseits der Milzanlage, und was ich besonders hervorheben muss, auch an der ganzen medialen (resp. rechten) Fläche des Mesogastrium viel dünner, durchwegs einschichtig und aus kubischen oder abgeflachten Zellen gebildet ist. Der Übergang der einen Form in die andere ist ein ganz allmählicher".

Bei einem noch jüngeren menschlichen Embryo, sagt Toldt, „findet man an dem Orte der späteren Milzanlage die Epithelialschichte des Mesogastrium sehr bedeutend dicker als an allen anderen Stellen desselben und durch wohl ausgeprägte, geschichtete Cylinderzellen gebildet. Diese Verdickung des Epithels setzt sich allerdings noch eine kurze Strecke weit auf den Magen fort". Da „die Mesodermschichte des Mesogastrium keinerlei Besonderheit zeigt", so zieht Toldt daraus den obenerwähnten Schluss, dass das Mesothel schon von vornherein an der Milzanlage beteiligt sei.

In der erörterten Ausführung Toldts in Bezug auf die Entstehung der Milz bleibt nur eins unklar, und zwar das Ver-

halten des Mesenchyms. Nach Toldt scheint dieses Gewebe an der Entwickelung der Milz so viel wie keinen Anteil zu nehmen. — Interessant ist ausserdem die von ihm angegebene Thatsache, dass „gewöhnlich die Milz an der lateralen Seite des Mesogastriums entsteht, also bei normaler Lage des Magens an der ursprünglich linken, und bei verkehrter Lage des Magens an der ursprünglich rechten Seite des Mesogastrium. Massgebend hierfür, sagt er, mag die Verlaufsrichtung der Arteria gastroepiploica sinistra beziehentlich die Richtung der Blutströmung in derselben sein. Dass aber die Entwickelung der Milzanlage nicht nur an der ursprünglich linken, sondern unter Umständen auch an der ursprünglich rechten Seite des Mesogastrium möglich ist, kann ohne Schwierigkeit durch die anfangs gleichartige Beschaffenheit des Cölomepithels auf beiden Seiten und durch den Umstand, dass auch in normalen Fällen an der medialen (d. h. ursprünglich rechten) Fläche des Mesogastrium eine leichte Verdickung der Epithelschichte besteht, erklärt werden". Toldt glaubt, dass bei verkehrter Lagerung des Magens abnorme Druckverhältnisse und andere störende mechanische Einwirkungen die Entwickelung der Milz an der normalen Stelle, d. h. an der ursprünglich linken Seite des Mesogastrium, verhindern könnten. Er citiert zwei Sektionsfälle aus Marchand (Berichte und Arbeiten aus der geburtshilflich-gynäkologischen Klinik zu Giessen, Leipzig 83) und Perls (Lehrbuch der allgemeinen Pathologie, II. Aufl., 1886, S. 951), „in welchen die Milz bei verkehrter Lage des Magens in mehrere Anteile zerlegt war, von denen einer innerhalb und mehrere andere ausserhalb des Netzbeutels gelegen waren, sodass der erstere der medialen, die letzteren der lateralen Fläche des grosses Netzes aufsassen". Sonst giebt Toldt keine anderen Beweise für seine Ansicht in Bezug auf die Abweichungen in der Entwickelung der Milz bei verkehrter Lagerung des Magens, und daher scheint es uns, dass man kaum ohne weiteres in dieser Hinsicht mit ihm einverstanden sein kann (s. unten).

Im Jahre 1892 erschien eine sehr interessante Mitteilung von v. Kupffer (L. 44) über die Entwickelung der Milz und des Pankreas beim Stör. Dieser Forscher fand bei zwei Exemplaren des Acipenser ruthenus die Milz „so innig mit dem dorsalen Pankreas verbunden, dass sich äusserlich die Abgrenzung beider Organe von einander gar nicht erkennen liess. Bei einem Exemplar vom gemeinen Stör, Acipenser sturio, waren beide Organe der Hauptmasse nach gesondert, aber ein im Mesenterium der Duodenalschlinge verlaufender Streifen von Milzgewebe reichte bis zum dorsalen Pankreas und verband sich damit. Durchschnitte durch die Verwachsungsstelle liessen indessen eine die Gewebe beider Organe trennende Bindegewebslamelle wahrnehmen." — Bei seinen Untersuchungen an Embryonen des Acipenser sturio fand v. Kupffer bei den letzteren nicht drei, sondern vier Pankreasanlagen, und zwar zwei ventrale und zwei dorsale. Sämtliche 4 Pankreasanlagen stellen gewöhnliche Ausstülpungen der betreffenden Wand des Mutterbodens dar, in Form kleiner Blindsäcke. Beide Ventralanlagen wachsen aus den Seitenwänden des rudimentären Ductus choledochus hervor. Die vordere dorsale Anlage stammt aus der Dorsalwand des vordersten Teiles des Mitteldarms[1]), die hintere Dorsalanlage aus der Dorsalwand des hintersten Teiles desselben. Von allen vier Anlagen ist es die hintere dorsale, die am frühesten entsteht, und zwar zur Zeit, als der Mitteldarm sich noch nicht vom umfangreichen Dotterdarm abgeschieden hat. Zur Zeit aber, wo letzteres geschieht und der Mitteldarm schon eine längliche etwas gekrümmte von vorne und der ventralen Seite her nach hinten dorsalwärts ziehende Schleife darstellt, sieht man schon am vorderen Ende derselben die vordere dorsale An-

[1]) Als Mitteldarm bezeichnet hier v. Kupffer denjenigen Darmteil welcher „dem langen, eine zweischenklige Schleife bildenden sogenannten Duodenum des entwickelten Störs entspricht", d. h. von der Mündungsstelle des Ductus choledochus bis zum vorderen Ende des Spiraldarms.

lage, welche dem dorsalen Pankreas der Amphibien entspricht, und zugleich auch die beiden ventralen Anlagen.

Die hintere dorsale Anlage, welche von vornherein mehr nach rechts gewandt ist, wächst schon in kurzer Zeit nach drei Richtungen hin aus, nämlich nach rechts, links und dorsalwärts, sodass sie nun im Querschnitte kreuzförmig erscheint. Bald schnürt sie sich vollständig vom Darm ab, wobei ihr dorsaler Auswuchs, der zwischen beide Peritonealblätter des Mesenterium hineingewuchert ist, in einzelne Rundzellen zerfällt, welche sich von den spindel- und sternförmigen Zellen des jungen Mesenchym durch Form und intensivere Färbung unterscheiden. „Solche Elemente, sagt v. Kupffer, sind vorher an keiner Stelle des Körpers zu bemerken gewesen." Sie verteilen sich frei zwischen den beiden Blättern des Mesenterium und stellen die ersten Lymphocyten im Mesenchym dar. Der übriggebliebene Teil der Drüse scheidet sich gleich darauf in 2 untereinander verbundene Hälften: in eine linke und rechte. Die linke Hälfte zerfällt ähnlich wie der dorsale Auswuchs in einzelne Rundzellen, welche sich aber nicht nach allen Seiten hin zerstreuen, sondern an Ort und Stelle angehäuft bleiben und „einen Komplex von lymphoidem Charakter darstellen. Das ist der Anfang der Milz, sagt v. Kupffer; die tubulöse Drüse ist links splenisiert worden". Die rechte Drüsenhälfte, welche mit der linken durch eine schmale Brücke verbunden bleibt, verzweigt sich in der Art einer tubulären Drüse und wächst hauptsächlich in der Richtung nach vorne längs der rechten Wand des Mitteldarms, sich in ihrem ganzen Verlaufe an eine rechtsseitige Darmvene anschliessend.

Ähnlich der hinteren entwickelt sich auch die vordere dorsale Anlage, welche sich vom Darm abschnürt und nach links und rechts verzweigt. Die linke Hälfte splenisiert sich auch hier, teilt sich vollständig von der rechten Hälfte ab und bildet eine vordere Milz, welche erst in einem verhältnismässig späten

Stadium (mehr als 4 Wochen nach dem Ausschlüpfen) sich mit der hinteren Milz zu einer Drüse vereinigt. Die rechte Hälfte entwickelt sich aber zu einer tubulären Drüse und vereinigt sich mit der nach vorne wachsenden rechten Hälfte der hinteren dorsalen Anlage, wodurch eine lange schmale Drüse entsteht, welche längs der rechten Darmwand gelegen ist und immer weiter nach vorne und ventralwärts wächst, um mit beiden unterdessen ebenfalls bedeutend gewucherten Ventralanlagen sich zu vereinigen. So entsteht nun eine gemeinschaftliche Bauchspeicheldrüse mit nur zwei Ausführungsgängen, welche den zwei ursprünglichen Ventralanlagen gehören. Die auf solche Weise gebildete Bauchspeicheldrüse bleibt noch längere Zeit mit dem hinteren Teil der Milz vermittelst eines mehr oder weniger transversalen Ganges verbunden. — v. Kupffer giebt weiter an, dass bei den Embryonen des Störs zwei Mesenterialvenen vorhanden seien, von denen die rechte, wie schon erwähnt, vollständig von der langen Bauchspeicheldrüse umscheidet wird, die linke aber von beiden Milzen so umwachsen wird, dass ihr mittlerer Teil längere Zeit von ihnen „unbekleidet" bleibt, bis beide Milzen sich zu einer Drüse vereinigt haben. Die rechte Mesenterialvene durchbohrt die ursprünglich rechte Ventralanlage des Pankreas, die linke — die ursprünglich linke Ventralanlage desselben, und stellen beide die rechte und linke Wurzel der Pfortader dar. — Der dorsale Auswuchs der ursprünglich hinteren dorsalen Anlage dient noch längere Zeit als Neubildungsstätte von lymphoiden Zellen, welche das Quantum des subchordalen Lymphgewebes vermehren. Aber in letzterem „kann man, sogar bei 4 Wochen alten Stören, hie und da noch ganz wohl erhaltene Reste epithelialer Röhren" sehen.

Auf Grund der angeführten Beobachtungen kommt v. Kupffer zum Schlusse, „dass bei den Vertebraten ein zusammenhängendes, aber in Rückbildung begriffenes, aus dorsalen und ventralen Darmdivertikeln hervorgehendes Drüsensystem besteht, welches

mit seinen Schläuchen den Mitteldarm umzieht und mit der Leber insofern in genetischem Zusammenhange steht, als die ventralen Divertikel aus dem primitiven Lebergange ihren Ursprung nehmen. Beim Stör in ganzer Ausdehnung vorhanden, scheint dieses System bei Lepidosteus, den Teleostei, Amphibien und Amnioten, nach den bisher vorliegenden Beobachtungen, nur in seinem vorderen Teil erhalten zu sein. Es entsteht daraus einerseits das Pankreas, andrerseits die Milz und ausgedehntes subchordales Lymphgewebe. Die Lymphocyten dieser letzteren Organe sind also entodermaler Herkunft und entstehen unter der Erscheinung regressiver Metamorphose epithelialer Schläuche." — Abgesehen von dem oben Erörterten finden wir bei v. Kupffer sonst keine Hinweise darauf, ob in der ersten Milzanlage ein Netzwerk vorhanden sei und wie sich die näheren Beziehungen der Gefässe zur Milzanlage gestalten. —

Die Entwickelung der Milz bei den Fischen ist sehr eingehend von Laguesse (L. 51) untersucht worden. Er stellte seine Untersuchungen an Embryonen von Selachiern (acanthias) und Knochenfischen (Forelle — trutta furio) an und kommt zum Schlusse, dass bei den einen wie bei den anderen die Milz linkerseits in der Dicke des Mesenchym der Duodenal- resp. Magengegend, nahe der Wurzel des Mesenterium entstehe. Das Mesenchym des Intestinaltraktes ist nach Laguesse eine Fortsetzung des subchordalen Mesenchym, das allmählich den Raum zwischen beiden Mesodermblättern des Gekröses hindurchwächst und sich zwischen Entoderm und Visceralblatt, welche eng einander anliegen, verbreitet, indem es anfangs im Querschnitt einen Halbmond darstellt, der der Dorsalwand des Darmtraktes anliegt und allmählich den ganzen Umfang des letzteren umgreift und umwächst. Diese allmähliche Verbreitung des jungen Mesenchym, welches aus fixen sternförmigen Zellen, die ein echtes Netzwerk bilden, besteht, geschieht mit Hilfe beständig heranlangender freier „wandernder Elemente." Woher diese wandernden Elemente

kommen, sagt Laguesse nicht. Dafür aber schildert er einen Vorgang, welcher nach seiner Meinung die Verbreitung des Mesenchym maskiert: von einem gewissen Moment an „wird das Peritonealepithel niedriger, verliert seine Grenzen und verschmilzt mehr oder weniger vollkommen mit dem darunter liegenden Mesenchym. Das Darmepithel erscheint jetzt von einem schmalen, aber sehr dichten Gewebe umgeben, in welchem man keine Elemente mit genauen Grenzen, sondern nur kleine aneinandergedrängte und konzentrisch gelagerte Kerne sieht"; dieses Gewebe stellt das Mesoderm und Mesenchym dar, welche beide zu einer gemeinschaftlichen unteilbaren Masse zusammengeflossen sind. Laguesse glaubt, dass hier auf solche Weise ein Prozess stattfindet, der demjenigen ähnlich sei, welcher in jüngeren Stadien vor sich geht und darin besteht, dass Zellen aus den Seitenplatten in das subchordale Mesenchym einwandern. Später aber, vor dem Erscheinen der ersten Milzanlage scheidet sich das Peritonealepithel oder Mesothel wieder vom Mesenchym ab und stellt eine begrenzte Schicht dar. Im Laufe der beschriebenen Vorgänge dringen allmählich in das Darmmesenchym Zweige der Arteria intestinalis, eines mächtigen Astes der Arteria coeliacomesenterica, ein. Das venöse Blut des Darmtraktes wird von der Vena subintestinalis zurückgeführt, welche nach vorne zieht, unweit von der Leber auf die linke Seite des Darmtraktes übergeht und von hier aus, eine Spirale bildend, auf seine dorsale und gleich darauf ganz plötzlich auch auf seine rechte Seite hinüberwandert, um neben dem Ductus choledochus in die Leber einzudringen. Diese Vene nimmt „auf ihrem höchsten Punkte", d. h. dorsalwärts vom Darm, zwei Äste in sich auf, nämlich die unbedeutende Vena supraintestinalis („veine sus-intestinale") und die in entgegengesetzter Richtung ziehende Vena gastrosplenica. Von der Mündungsstelle dieser beiden Äste ab kann die Subintestinalvene schon als Pfortader bezeichnet werden. „Diese Stelle, sagt Laguesse, ist eben diejenige, an welcher die Wand

des genannten Gefässes (bei der Forelle) sich zu entarten beginnt, um den Anfang des von uns zu untersuchenden Organs (der Milz) zu bilden."

Zur Zeit, wo die Milzanlage erst zum Vorschein kommt — und diese Zeit entspricht „der Epoche der Heranbildung zur respiratorischen Thätigkeit, der Epoche, welche von den Autoren im allgemeinen l'état adulte genannt wird", — haben die Blutkörperchen schon fast ihre Endform erlangt, wobei ihr Kern sich als „dunkler, beim Lebenden undeutlich begrenzter Fleck darstellt, welcher nach der Fixierung aus einem Netzwerk dicker, zusammengedrängter, mehr oder weniger miteinander zusammengeflossener Balken gebildet zu sein scheint". Diese Blutkörperchen, welche ihre Teilungsfähigkeit schon verloren haben, nennt Laguesse „hématies vieilles", zum Unterschied von den ebenfalls hämoglobinhaltigen „hématies adultes", welche noch fähig sind, auf karyokinetischem Wege sich zu teilen. Mit der Umwandlung der Blutkörperchen in hématies vieilles, d. h. mit dem Verluste ihrer Teilungs- resp. Vermehrungsfähigkeit, hat nun der Embryo neue Quellen zur Bildung derselben nötig. Als eine solche Quelle erscheint auch die Milz. Aber noch vor ihrem Erscheinen giebt es zwei andere Bildungsstätten von Blutkörperchen, nämlich die Kardinalvenen und das die Nierenkanälchen umgebende lymphoide Gewebe. Zur Zeit, wo die Blutkörperchen sich eben in sogen. hématies vieilles zu umwandeln beginnen, giebt es noch im Blute seltene Elemente, die an diejenigen Blutkörperchen erinnern, welche aus der Mittelplatte herstammen, — d. h. solche Elemente, welche an die hématies adultes erinnern. Aber ausser diesen Elementen giebt es schon im Blute viele Körperchen, welche die ersten wandernden Blutzellen darstellen und welche auch dann in ihm erscheinen, wenn das Milzgewebe sich zu differenzieren beginnt. Beim Lebenden sind diese wandernden Zellen ungefärbt, aber abgerundet und lichtbrechend. Bei der Einwirkung von Reagentien behält der Kern

dieser Zellen im allgemeinen seine sphärische Gestalt und erscheint selten gelappt; ihr homogener Protoplasmakörper färbt sich gut mit Karmin. Viele dieser Zellen befinden sich in den Kardinalvenen, wo sie das Übergewicht nehmen. „Erinnern wir uns daran, sagt Laguesse, dass die Kardinalvenen sich aus der Mittelplatte so gebildet haben, dass die zentralen Zellen sich in Blutkörperchen, die peripheren in die endotheliale Wand umgewandelt haben. Man kann aber sehen, dass stellenweise auf dieser Wand noch ganze Gruppen von Zellen sitzen, die sich erst nachträglich abschnüren. Dieser Prozess dauert noch lange fort. Bei der weiteren Entwickelung der Kardinalvenen, wo sie die Wolffschen Kanäle zu umwachsen bestrebt sind, bilden ihre Wände echte ampulläre Erweiterungen. Auf dem Grunde dieser Erweiterungen geschieht ebenfalls eine Abschnürung von wandernden Blutzellen, wobei es scheint, dass solche auch vom anliegenden Mesenchym, welches ungenügend durch das Gefässendothel begrenzt ist, sich abschnüren. Auf Kosten dieses Mesenchyms entwickelt sich eben das lymphoide Gewebe, welches zwischen den eigentlichen Nierenelementen liegt und welches höchstwahrscheinlich auch beim Erwachsenen Blutkörperchen bildet (Ziegler, — Die Entstehung des Blutes bei Knochenfischembryonen. Arch. f. mikr. Anat. XXX, 1887 — und Emery, — Etudes sur le développement et la morphologie du rein des poissons osseux, Arch. ital. de biol. 1882, p. 135)". —

Nachdem Laguesse auf solche Weise die Neubildungsstätten der Blutkörperchen erörtert hat, wendet er sich zur ersten Milzanlage. Er findet sie bei der Forelle in der Duodenalgegend in engster Verbindung mit der Wand der Subintestinalvene; noch mehr, er betrachtet die erste Milzanlage bei der Forelle einfach als eine Verdickung der äusseren resp. der linken dorsalen Wand der genannten Vene. Diese Verdickung beginnt an derjenigen Stelle, wo in die Subintestinalvene die von vorne nach hinten verlaufende Vena gastrosplenica mündet, und erstreckt sich weit

nach hinten, indem sie immer schmächtiger wird, sodass die erste Milzanlage die Form eines Kommas mit dickem Kopfe und sehr langem und dünnen Schwanze hat. Dieses Komma befindet sich zwischen äusserer (resp. linker dorsaler) Wand der Subintestinalvene und dem Peritonealepithel. In der hinter der Milzanlage gelegenen Gegend erscheint die Subintestinalvene auf Querschnitten äusserlich von einer dreifachen Wand begrenzt, nämlich vom Gefässendothel, Mesenchym und Peritonealepithel. In der Milzgegend erscheint diese dreifache, das Venenlumen halbmondförmig umgebende Wand viel dicker, wobei ihre innere Schicht, d. h. das Endothel, verschwunden ist. Dieses Endothel ist aber auf der entgegengesetzten Seite der Subintestinalvene sichtbar. Das Peritonealepithel zeigt keine Veränderungen; dafür aber erscheint der mesenchymatöse Teil der Verdickung stark lichtbrechend und man kann in ihm mit Not grosse helle Kerne unterscheiden. Näher zum Venenlumen wird das Bild ein wenig deutlicher, und man bekommt hier den Eindruck, als hätte man vor sich eine Anhäufung zusammengedrängter kleiner runder Zellen; „die innersten dieser Zellen bilden eine Hervorragung in das Innere der Vene hinein; einige von ihnen erscheinen noch mehr frei zu liegen"; endlich kann man auch solche Zellen finden, welche sich vollständig abgeteilt haben und mit den Blutkörperchen sich vermengt haben. „So, sagt Laguesse, erhalten wir eine Wand von zerrissenem Aussehen, welches für ein Gefäss nicht charakteristisch ist. Dieses Aussehen kann auf zweierlei Weise erklärt werden; entweder durch Ansammlung an der betreffenden Stelle von Elementen, welche vom Blutstrom hergebracht wurden, oder vielmehr durch Wucherung der Wand selbst, deren Zellen sich von ihrem Orte abschnüren. Das Fehlen des Endothels macht von diesem Momente an die zweite Hypothese mehr wahrscheinlich". Was die Zellen selbst in der Milzanlage anbetrifft, so treten sie, wie schon oben erwähnt, in den dem Venenlumen näher gelegenen

Partien deutlicher hervor und zeigen einen grossen von einem dünnen protoplasmatischen Ring umgebenen Kern. — Nach einigen Tagen hat der Schwanz der Milz noch das ursprüngliche Aussehen, in ihrem Kopfe aber sind schon Veränderungen bemerkbar: die Endothelwand erneuert sich und stellenweise sieht man schon in derselben platte Zellen. Im Innern des Milzgewebes selbst machen sich dunklere Elemente bemerkbar, welche bestrebt sind, die helleren Zellen mit den grossen Kernen zu umgeben. Aber nach Zusatz von Osmiumsäure beginnt zwischen letzteren eine Art hell-braunen Netzwerkes hervorzutreten, welches lichtbrechend ist und von in den verschiedensten Richtungen sich kreuzenden Zügen gebildet wird. Dieses Netzwerk ist dem mesenchymatösen Netzwerke an anderen Stellen analog. In seinen Maschen sieht man je eine oder zwei helle Zellen mit undeutlichen Konturen und grossem Kern. Ausserdem sind schon von diesem Momente an in der Milz seltene Blutkörperchen bemerkbar, welche die charakteristischen Eigenschaften der sogenannten hématies vieilles besitzen. „Es ist kein Grund vorhanden, sagt Laguesse, anzunehmen, dass diese Blutkörperchen an Ort und Stelle, d. h. in der Milz, sich gebildet haben, sondern dass sie höchst wahrscheinlich dorthin aus dem Blutstrom durch die Räume zwischen den locker verbundenen Elementen der vom Endothel entblössten Wand verschleppt worden sind. Nach ein bis zwei Tagen sieht man schon neue Veränderungen: das Endothel ist schon vollständig hergestellt, aber stellenweise sind kleine in das Milzgewebe eindringende Venen bemerkbar, welche am Eingange in letzteres vom umgeschlagenen Endothel der Subintestinalvene begrenzt sind. Diese winzigen kurzen Venen verlieren schon unweit von der grossen Vene (vena subintestinalis) ihre eigene Wand und kommen so dem Milzgewebe gegenüber in der Art zu liegen, wie es anfangs mit der Subintestinalvene der Fall war. Die zerstreuten Blutkörperchen treten schon reichlicher auf, stellenweise in ganzen Häufchen oder

Reihen; häufig füllen sie die kleinen Venen vollständig und erstrecken sich von hier in unbestimmter Ordnung in das Innere des Milzgewebes hinein", indem sie in den Maschen des letzteren sich lagern. Hier stossen die Blutkörperchen an die freien Zellen der Milz an, welch letztere ungehindert in den Blutstrom gelangen können. — Die Milz selbst beginnt von nun ab, aus dem umgebenden Gewebe deutlicher hervorzutreten, die kleinen Venen dringen tiefer in sie ein; das Organ wird blutreicher. Die Zahl der kleinen Zellen mit schmalem protoplasmatischem Saum, welche stark lichtbrechend erscheinen, wird immer grösser. Laguesse nennt sie von diesem Momente an, mit Pouchet übereinstimmend, noyaux d'origine. Diese können, wie gesagt, ungehindert in den Blutstrom gelangen. — Die Milz beginnt immer mehr von der Endothelwand der Subintestinalvene sich abzuheben und bleibt schliesslich mit ihr nur noch durch die ausgezogenen erwähnten kleinen Venen und durch das Hinterende des Schwanzes in Verbindung, welch letzterer von der Vena subintestinalis viel später sich abteilt.

Indem Laguesse nun zur Untersuchung des Blutes nach der Entstehung und einiger Entwickelung der Milz übergeht, findet er in den kleinen in die Subintestinalvene mündenden Milzvenen alle Übergangsformen von den noyaux d'origine bis zu den hématies vieilles und den fertigen Leukocyten. In der Subintestinalvene aber sind die noyaux d'origine spärlicher, in der Pfortader noch weniger vorhanden, im Herzen und in der Aorta in ganz minimaler Zahl aufzufinden. Daraus zieht Laguesse den Schluss, dass die Milz schon von Anfang an als Bildungsstätte von roten Blutkörperchen und Leukocyten dient; er setzt dabei auch voraus, dass die Leukocyten aus der Milz als vollständig fertig gebildete Elemente auswandern, während die roten Blutkörperchen erst dann das Hämoglobin in sich aufnehmen und sich definitiv formieren, wenn sie in den Blutstrom (der Subintestinalvene) gelangt sind.

Auf Grund des oben Erörterten nimmt Laguesse an, dass „die Milz ziemlich spät entsteht — in einer Zeit, wo der Magen als solcher bereits hervorgetreten ist; sie wird in unmittelbarem Zusammenhang mit der Vena subintestinalis in der Dicke der primitiven mesodermalen Darmwand angelegt." Das Peritonealepithel bleibt immer deutlich begrenzt und beteiligt sich also (bei der Forelle) an der Milzanlage nicht im mindesten, und daher kann auch Laguesse nicht mit Toldt übereinstimmen, welcher dem Peritonealepithel eine ausschliessliche Bedeutung in der Entstehung der Milz zuschreibt. „Das Milzgewebe, sagt Laguesse, ist von Anfang an eine einfache Verdickung des mit der Vene (Subintestinalvene) und ihren Ästen in Verbindung stehenden Mesenchyms, welches aus sternförmigen unter einander anastomosierenden Zellen besteht und in dessen Maschen viel freie runde Elemente vorhanden sind. Das so entstandene Netzwerk modifiziert sich und wird in das definitive Netzwerk des Milzgewebes umgewandelt, und die in den Maschen dieses Netzwerkes enthaltenen freien runden Zellen — Noyaux d'origine — beginnen nach der Differenzierung des Milzgewebes weisse und hauptsächlich rote Blutkörperchen zu bilden. Die Milz ist also von vornherein ein blutbildendes Organ und teilt diese Rolle mit einem ähnlichen die Nieren infiltrierenden Gewebe. — Die eigentlichen Milzvenen bilden sich von Anfang an nach einer ganz besonderen Art: sie stellen nichts mehr und nichts weniger als unregelmässige Reihen von Maschen des ursprünglichen Netzwerkes dar, welche mit der Vena subintestinalis in Verbindung getreten sind und auf solche Weise die in ihnen enthaltenen runden Zellen befreit haben, — Reihen, welche sich nachträglich ordnen und in Kanäle umwandeln, die nur eine gewisse Strecke lang eine eigene Wand besitzen: die angrenzenden Zellen des Netzwerkes spielen für diejenigen Venenteile, welche im Innern desselben enthalten sind, die Rolle eines Endothels, das als Fortsetzung des eigentlichen Venenendothels dient. Die Milz

ist also von Anfang an eine Art netzförmigen Venensinus, der ein Divertikel des Pfortadersystems darstellt, — eines Sinus, welcher in seinen von der Vene am meisten entfernten Maschen einen Vorrat von Noyaux d'origine (= weisse Pulpa) enthält. Das Milzgewebe stellt ein ganz spezielles Gebilde dar und kann von einem gewissen Moment ab als ein zur Regeneration von Blutkörperchen bestimmter Rest des embryonalen Mesenchyms betrachtet werden, in welchem die bindegewebigen und Gefässelemente im selben engen Zusammenhang bleiben, wie es im ursprünglichen Mesenchym der Fall war." „Das ist, sagt Laguesse (L. 52) in einem anderen speziellen Artikel über das Milzgewebe und seine Entwickelung, ein mesenchymatöser Herd, welcher sich nicht ohne weiteres nach dem Typus eines Gefäss- oder Bindegewebes entwickelt, sondern seinen genetischen Charakter, welchen er im embryonalen Zustande besass, beibehalten hat ..."

Die Entstehung der Milz beim Acanthias ist nach Laguesse fast dieselbe, wie bei der Forelle. Indessen „ist aber beim Acanthias das Verhältnis der Milz zum Pankreas ein engeres. Mit der Vena intestinalis ist ebenfalls ein Zusammenhang vorhanden, aber nur im hinteren Teil der Milz, weil beim Acanthias zwischen letzterer und der Vena ein Teil des Pankreas liegt. Doch zieht ein kleiner Zweig dieser Vene nach vorne zum Grunde der Milz hin." — Was das Peritonealepithel anbetrifft, so nimmt es nach Laguesse auch beim Acanthias keinen Anteil an der Milzanlage. Er findet dieses Epithel genau vom darunter liegenden Mesenchym abgegrenzt, und wenn in ihm stellenweise auch Embryonalzellen aufgefunden werden, die „auszutreten (aus dem epithelialen Verband) bereit sind", so soll diese Erscheinung ebenso oft in der Gegend der künftigen Milz, wie auch an anderen Stellen anzutreffen sein. „Das einzige, was man sagen kann, ist das, dass in einer der Entstehung der Milz weit vorausgegangenen Epoche das Peritonealepithel fast in seiner ganzen Ausdehnung eng mit dem darunterliegenden Mesenchym verbunden war, was

augenscheinlich in hohem Masse das Wachstum des letzteren gefördert hat; aber das Milzgewebe besitzt keine engere Verwandtschaft mit dem genannten Epithel, als das Darmmesenchym im allgemeinen..." Indessen fügt Laguesse hierselbst hinzu, dass bei den Säugern (beim Schaf und Kaninchen) er selbst eine starke Verdickung des Peritonealepithels in der Gegend der künftigen Milz gesehen habe, wie es Toldt beschreibt. Daher kann man die von Laguesse gemachten Schlüsse nicht verallgemeinern.

Wir wollen hier noch erwähnen, dass Laguesse manchmal bei der Forelle zwei Milzanlagen gesehen hat, die eine im engen Zusammenhang mit der Vena subintestinalis, die andere — mit der in letztere mündenden Vena gastro-splenica. Er schliesst daraus, dass in denjenigen Fällen, in welchen beim Erwachsenen zwei oder mehr Milzen vorhanden sind, auch zwei oder mehr Anlagen von vorneherein vorhanden sein müssen.

Aus allen hier erörterten Ausführungen von Laguesse kann man den endgültigen Schluss ziehen, dass die Milz im Mesenchym, im engen Zusammenhang mit der Wand der Vena subintestinalis entstehe. Doch bleibt es unklar, in welchem Masse die beiden genannten Faktoren, d. h. Mesenchym und Gefässwand, sich an der Milzanlage beteiligen. In der That beweist Laguesse, indem er das Auflösen und Schwinden des betreffenden Abschnittes der Gefässwand betont, durchaus noch nicht, dass aus letzterer Elemente zur Bildung der Milzanlage entstehen. Was das Mesenchym anbetrifft, so könnte Laguesse kaum die wirkliche Grenze zwischen letzterem und der künftigen Milz angeben, zumal auch das Peritonealepithel, welches nach ihm in keinem Verhältnis zur Milzanlage steht, hier nicht massgebend sein kann.

Die Beziehungen zwischen Milz und Pankreas wurden von Laguesse in der ersten von uns citierten Arbeit (L. 51) wenig berücksichtigt. Erst nach dem Erscheinen der v. Kupfferschen Arbeit fühlte sich Laguesse veranlasst, alle seine alten Präparate durchzusehen und auch neue anzufertigen, um genau die Be-

ziehungen der entstehenden Milz zum Pankreas festzustellen. Die Resultate seiner neuen Untersuchungen hat er in einem kleinen Artikel unter dem Titel: „La rate est-elle d'origine entodermique ou mesodermique?“ (L. 53) auseinandergesetzt. In diesem Artikel sagt Laguesse, dass bei der Forelle die Milzanlage erst dann an ihrem vorderen Ende mit dem linken Rande des dorsalen Pankreas in Zusammenhang trete, wenn in ihr schon die dem Milzgewebe eigentümlichen Veränderungen sichtbar sind. Dazu ist schon zu dieser Zeit „die Oberfläche des Pankreas vollständig deutlich abgegrenzt, und es giebt keine pankreatische Schlinge, die in die Milz überginge“. Noch besser könne man sich von der Abwesenheit pankreatischer Schlingen in der Milzanlage bei der Untersuchung von Acanthiasembryonen überzeugen. Hier trete das Cylinderepithel des schon vielfach in sekundäre Divertikel verzweigten Pankreas ganz deutlich aus der Mitte des hellen Mesenchyms hervor, welches aus sternförmigen Zellen besteht, und „höre in keinem Moment auf, von letzterem durch eine ganz genaue Linie begrenzt zu sein; in keinem Momente sehe man epitheliale Zellen (des Pankreas) aus dem Verbande, in dem sie sich befinden, zur Bildung von Milzgewebe heraustreten.“ „Es ist selbstverständlich schwer, sagt Laguesse, zu behaupten, dass Zellen nicht imstande sein sollten, sich langsam auszuscheiden, eine nach der anderen, verstohlen (insidieusement), nach der von Maurer angegebenen Art; allein, ich fand keine Thatsache, welche für diese Hypothese sprechen könnte“. Laguesse glaubt also, dass es bei der Forelle und dem Acanthias „keine Spur von einem Milzdivertikel gebe, welches auf Kosten des Pankreas entstanden wäre“. Der mesenchymatöse Ursprung der Milz scheint ihm, „für die Forelle und den Acanthias ganz genau bewiesen zu sein“, und er sagt, dass er „in keinem Falle seine ersten Schlüsse über diese Frage ändern könne“. „Aber dasselbe Organ (die Milz), fügt er hinzu, stammt nach v. Kupffer augenscheinlich aus dem Entoderm.

Sind denn aber diese Schlüsse (d. h. von v. Kupffer und von Laguesse) absolut unvereinbar? Ich glaube es nicht. Es ist sehr möglich, dass wenn diese einander widersprechenden Ansichten genau bewiesen sind, die Milz in einem Falle (bei Selachiern und Teleostiern) — aus einem Keimblatt, im anderen Fall (bei den Ganoiden) — aus einem anderen Keimblatt entstehe". Obgleich Laguesse es auch weiss, „wie schwierig es sei zuzugeben, dass ein Organ je nach den Umständen einmal direkt aus dem Entoderm, das andere Mal indirekt und zwar vermittelst der sogenannten mesodermalen Gebilde aus demselben entstehen könnte", — versucht er doch, die v. Kupffersche Ansicht mit der seinigen in Einklang zu bringen. Das Mesoderm, sagt er, ist aus dem Entoderm entstanden (ähnlich der Chorda dorsalis), und darum muss man den mesodermalen Ursprung eines Organs in der That nur für einen indirekten entodermalen Ursprung halten. Aber welche Ursachen veranlassen die Milz beim Stör ihren Ursprung aus dem Entoderm zu nehmen, während sie sonst aus dem Mesoderm entsteht? Beim Stör, antwortet Laguesse, geht die Entwickelung ungeheuer rapid vor sich, aber Darmmesenchym giebt es hier wenig. „Es kommt die Stunde, wo die Milz entstehen muss. Das eigentliche Material, d. h. das Mesenchym, ist nicht vorhanden oder sehr spärlich. Das Pankreas befindet sich aber im selben Moment im Stadium starker Proliferation und liegt in der nächsten Nachbarschaft. Die Milz muss aber an seiner Seite entstehen; sie benutzt das einzige zu ihrer Verfügung stehende Material und entsteht also unmittelbar auf Kosten des Entoderms (d. h. des Pankreas) . . ."

Auf solche Weise will Laguesse zwischen der v. Kupfferschen Ansicht und der seinigen Frieden stiften. Wir überlassen es dem Leser selbst, über die Tauglichkeit und den Wert solcher Interpretationen von Ansichten und Thatsachen zu urteilen und gehen zu den nächsten Autoren, die sich mit der Frage über die Milzanlage beschäftigt haben, über. —

Einige Zeit nach dem Erscheinen des letzten von uns citierten Artikels von Laguesse, erschien im selben Journal „Bibliographie anatomique" ein kurzer Artikel von Janosik über die Entstehung der Bauchspeicheldrüse und der Milz bei Säugern, Vögeln und Reptilien (L. 40). Dieser Forscher sagt: „ich fand bei keinem der von mir untersuchten Tiere eine Abhängigkeit der Milz von den Pankreasschlingen. Auch Laguesse erkennt diese Abhängigkeit nicht an; ich kann aber mit seinen Schlüssen nicht übereinstimmen[1]), da man doch nach meiner Ansicht unterscheiden muss zwischen der Entstehung eines mesenchymatösen Gewebes und der Entstehung eines solchen Gewebes, welches seinen Ursprung aus dem mesodermalen Epithel nimmt, — wenn es auch wahr ist, dass aus dem Mesothel auch mesenchymatöse Zellen stammen können; aber letztere haben schon ihren ursprünglichen Charakter verloren, weil keine von ihnen an Ort und Stelle imstande ist, eine mesotheliale Zelle, welche den epithelialen Charakter beibehalten hat, hervorzubringen. Wenn wir sagen, dass ein Gebilde aus dem Mesenchym oder aus dem Mesothel entstanden ist, so drücken wir hiermit zwei verschiedene Sachen aus, wenn wir überhaupt die histogenetischen Grundsätze anerkennen ... Diesbezüglich fand ich, dass zur Zeit, wo die ersten Spuren der Milz auftreten, das angrenzende Mesothel zu proliferieren beginnt. Diese Proliferation tritt sehr deutlich bei den Embryonen von Lacerta agilis auf, weniger beim Hühnchen und bei den Säugern. Zellen, welche unmittelbar aus dem Mesothel herkommen, häufen sich in Gruppen an, welche die Flemmingschen Proliferationscentren („Schlussbemerkung über d. Zellvermehrung in d. Lymphdrüsen". Arch. f. mikr. Anat. Bd. 24, 1884) bilden. Das ist eine Ansicht, die mit den von Toldt an menschlichen Embryonen gemachten Beobachtungen übereinstimmt. Auch bei Lacerta finden wir in

[1]) Laguesse macht keinen strengen Unterschied zwischen Mesoderm und Mesenchym und gebraucht manchmal den einen Ausdruck statt des andern.

späteren Stadien keine so deutlich ausgesprochene Proliferation, und letztere schwindet bald vollständig. Die pankreatischen Schlingen, welche oft ganz nahe der Milzanlage liegen, sind immer von der letzteren durch konzentrische Schichten mesenchymatösen Gewebes deutlich abgegrenzt."

Diese Ansicht von Janošik hat für uns einen unzweifelhaft grossen Wert, dank ihrem verallgemeinernden Charakter, welcher daraus folgt, dass Janošik seine Beobachtungen an verschiedenen Abteilungen der Wirbeltiere angestellt hat.

Wir müssen hier noch der kürzlichst erschienenen Arbeit von Woit (L. 99) erwähnen. Ausführlicher sprechen wir über diese Arbeit im speziellen Teil unseres Werkes, bei der Beschreibung der Milzanlage beim Hühnchen und bei den Urodelen. Woit hat alle seine Kräfte angewandt, um den genetischen Zusammenhang zwischen Milz und Pankreas zu beweisen. In welche Fehler er dabei geriet, geben wir im speziellen Teil unserer Arbeit an, wo es uns, wie wir glauben, gelingt, die von ihm über die Entstehung der Milz bei den Urodelen und beim Hühnchen gemachten Schlüsse vollständig zu widerlegen. Indem Woit durchaus die Milz vom Pankreas herstammen lassen will, deutet er auch die bis auf ihn vorhanden gewesene Litteratur so zu sagen zu seinen Gunsten. Er legt dabei augenscheinlich sehr grossen Wert auf den von einigen Autoren (Peremeschko, Götte, etc.) betonten rein äusserlichen Zusammenhang zwischen der Milzanlage und dorsalem Pankreas, — einen Zusammenhang, der nur darin besteht, dass Milz und Pankreas in einem und demselben Mesenchym liegen. Woit nimmt für bare Münze die von diesen Autoren beschriebene Abschnürung der Milz vom Pankreas an, welche eigentlich, wie wir es beweisen, nur eine Entfernung der Milz von ihrem nächsten Nachbarn — dem Pankreas — darstellt. Die Thatsache, welche Woit besonders betont, nämlich, dass die Milz in den jüngeren Stadien immer näher dem Pankreas gelegen ist, beweist durchaus noch nicht

den genetischen Zusammenhang dieser Organe: das ist eine selbstverständliche Erscheinung, dadurch erklärbar, dass in den jüngeren Stadien, wo die Organe selbst und ihre Entfernungen äusserst klein sind, alle Organe überhaupt einander näher liegen müssen.

Die Göttesche Ansicht über die Entstehung der Milz bei der Unke (L. 19) hat Woit überhaupt nicht verstanden, da er die sog. Dotterbildungszellen für Elemente mesodermalen Ursprungs hält. Daher sagt er auch, dass nach Götte „die Milz ein mesodermales Gebilde" sei. Dieser Fehler von Woit, welcher augenscheinlich nicht alles im Göttesehen Werk über die Dotterbildungszellen angegebene aufmerksam gelesen hat, ist höchst wahrscheinlich dadurch zu erklären, dass Götte die Dotterbildungszellen mit den Worten: „embryonale Blutzellen" umschreibt. . . Woit sieht daher einen wahren Abgrund zwischen den Ansichten von Götte und Maurer, während eigentlich die beiden Autoren die Milzanlage bei den Batrachiern vom Entoderm ableiten, wie es aus unserer Übersicht der betreffenden Litteratur hervorgeht.

Woit weist auf eine sehr interessante Thatsache hin, nämlich, dass „nur diejenigen Tiere, die ein Pankreas haben, auch eine Milz besitzen". Es ist klar, dass Woit darin noch einen Beweis für den genetischen Zusammenhang zwischen Milz und Pankreas sehen muss. Aber wir begreifen durchaus nicht, woher Woit diese unbegründete Thatsache nimmt. Soweit uns bekannt ist, fehlt das Pankreas nur bei einigen Fischen und bei den Cyclostomata. Was die Fische anbetrifft, so fanden wir bei Vogt und Jung (L. 96) das Gegenteil von dem, was Woit behauptet, nämlich folgendes: „eine Milz findet sich (bei den Fischen) immer, in den meisten Fällen auch ein Pankreas" (S. 473). Bei den Cyclostomata ist zwar kein Pankreas vorhanden, doch fand hier Schneider (ib. S. 447) „einige körnige Follikel, welche er als Anlage einer Milz ansieht." Auf Grund

der hier angeführten Stellen von Vogt und Jung müssen wir die vollständig unbegründete Angabe von Woit zurückweisen, obgleich er dieselbe als unerschütterliche Thatsache in die Zahl der Grundsätze, die als Ergebnisse aus seiner Arbeit folgen sollen, aufnimmt (sub. 11).

Die von uns gegebene Übersicht der Litteratur über die Entstehung der Milz enthält alles, was bis jetzt über diesen Gegenstand gedruckt wurde. Wir haben in diese Übersicht nur die Lehrbücher nicht aufgenommen, in denen nur Mitteilungen über die Untersuchungen anderer vorhanden sind.

2.

Litteratur über die Entstehung der Leber, Gallenblase und Bauchspeicheldrüse.

Über die Entstehung der Leber, Gallenblase und Bauchspeicheldrüse ist eine sehr reiche Litteratur vorhanden. Zu der Zeit, wo unsere Arbeit schon zu Ende war, erschien ein umfangreicher Artikel von Brachet (L. 7), in welchem eine systematische und gut auseinandergesetzte Übersicht dieser Litteratur enthalten ist. Es wäre daher ganz überflüssig, wenn wir unsererseits eine zweite Übersicht dieser Litteratur geben wollten, und wir beschränken uns daher auf eine kurze Auseinandersetzung der Ansichten über die Entstehung der genannten Organe, wobei wir hauptsächlich auf diejenigen Punkte hinweisen, welche bei der Entscheidung dieser Frage besonders zu berücksichtigen sind. Der erwähnte Artikel von Brachet hat uns hier grosse Dienste geleistet.

A. Leber und Gallenblase.

1. Selachier. — Über die Entstehung der Leber und der Gallenblase bei den Selachiern sind Untersuchungen von Balfour, Hammar (L. 23), Laguesse (L. 49) und Brachet (L. 5) vorhanden. Alle genannten Autoren finden bei den Selachiern, speziell bei Torpedo, eine Ausstülpung der Ventralwand des Darmtraktes (renflement longitudinal, Brachet), welche ein wenig vor dem Nabel gelegen ist und sich bald in drei sekundäre Divertikel teilt, von denen die zwei seitlichen mehr vorne liegen und die primären Anlagen der beiden Leberlappen bilden (Balfour), das mittlere dagegen mehr hinten liegt und die Gallenblase mit dem Ductus choledochus bildet. Brachet glaubt, dass nicht nur die beiden seitlichen Divertikel Lebergewebe produzieren, sondern auch derjenige Wandabschnitt der primären Ausstülpung, welcher zwischen diesen beiden Divertikeln und vor dem mittleren Divertikel sich befindet, — sodass man nach dieser Ansicht von Brachet kaum berechtigt wäre anzunehmen, dass die seitlichen Divertikel die primären Anlagen der beiden Leberlappen darstellen. Nach Brachet bilden die beiden seitlichen Divertikel zusammen eine „Ebauche hépatique proprement dite", zum Unterschiede vom mittleren und mehr nach hinten gelegenen Divertikel, welches er „Ebauche cystique" nennt. Ausserdem nimmt er an, dass die primäre Ausstülpung (Renflement longitudinal) mit der in ihr eingeschlossenen Gouttière hépatique in ihrem vorderen Teil dorsoventral abgeplattet wird: „daher rührt die Formation beider Seitendivertikel". Laguesse sagt, dass bei Acanthias beide Seitendivertikel erst nur nach dem Erscheinen des dorsalen Pankreas sich bilden, was Brachet aber für einen Fehler der Beobachtung hält. Nichtsdestoweniger will Laguesse auf Grund seiner Beobachtung die beiden seitlichen Divertikel der Selachier mit dem ventralen Pankreas der anderen Wirbeltiere identifizieren. Mayr (L. 64) kann ebenfalls nicht die Ansicht von Laguesse teilen.

2. Amphibia. — Götte fand bei Bombinator igneus (L. 19) eine hohle Ausstülpung der Ventralwand des Vorderdarmes, welche sich in Leberbalken verzweigt und späterhin an ihrem hinterem Teile die Anlagen der Gallenblase und der beiden ventralen Pankrease bildet. Aus den Arbeiten von Shore, Weysse (L. 98) und Hammar (L. 21) über die Entstehung der Leber bei den Amphibien ist es ersichtlich, dass auch hier wesentlich ein „renflement longitudinal" vorhanden ist, in dem ein Teil des Darmlumens, die sog. „Gouttière hépatique", eingeschlossen ist und aus dessen vorderem Teil die „Ebauche hépatique proprement dite", aus dessen hinterem Teil die „Ebauche cystique" entsteht. Nach Shore und Weysse ist „das erste Anzeichen der Leberbildung (bei den Amphibien) eine Verlängerung des Darmlumen, die sich in die unmittelbar hinter dem Herzen gelegene ventrale Partie der Dotterzellen einsenkt. Die grossen Dotterzellen, welche diesen Divertikel der Darmhöhle umsäumen, unterliegen einer ganzen Reihe histologischer Veränderungen, um schliesslich zu echten Leberzellen zu werden". Nach Shore „geht die Differenzierung der grossen Dotterzellen ganz allmählich in kranio-kaudaler Richtung vor sich, sodass kaudalwärts die Zellen der Leberanlage sich unmittelbar auf die grossen Dotterzellen fortsetzen, die die ventrale Wand des Darmrohres beherrschen. Gleichzeitig mit dieser Differenzierung trennt sich die noch kompakte Leberanlage vom Verdauungstraktus, weil der Sinus venosus, der vom Herzen her gebildet wird, sich zunächst zwischen die Leberanlage und den Verdauungstraktus einschiebt." Nach Weysse sind die Zellen, welche die ursprüngliche Leberspalte oder die ursprüngliche Ausbuchtung des Darmlumen umsäumen, äusserst pigmentreich. „Ja, diese Pigmentierung der Zellen tritt fast früher auf, als die Spalte selbst, — und so sieht Weysse diese Pigmentation als das erste Anzeichen dafür an, dass diese betreffenden Zellen eine besondere Bestimmung haben (die Leber

zu bilden). Das ist, wenn man will, das erste Stadium der zukünftigen Differenzierung, der Dotterzellen in Leberzellen. Es kann sich hier nicht, wie Weysse treffend sagt, um einen eigentlichen Divertikel der Darmwand handeln. Das ist mechanisch unmöglich. Später wird die ganze vordere Partie dieser Zellenmasse, aus der nachher die Leberzellen sich herausbilden sollen, von der ventralen Fläche des Darmrohres dadurch getrennt, dass sich eine mehr oder weniger dicke Gewebsschicht des Mesoderms zwischen beide einschiebt. Aus alledem folgt, dass die sichtbar allerdings noch nicht differenzierten Dotterzellen in ganz ausserordentlich früher Zeitperide des Werdegangs bereits ihre Bestimmung in sich tragen. Die einen werden zum Epithel des Darmrohres, andere gestalten sich zur Leber, wieder andere bilden Lungen und Pankreas."

Weysse selbst glaubt, dass man theoretisch annehmen könnte, dass schon in der Zeit der Gastrulabildung bestimmte Zellengruppen gewissermassen auserwählt sind, sich nach einer bestimmten Richtung hin weiter zu entwickeln.

Das wichtigste Resultat dieser Untersuchungen von Shore und Weysse ist nach Brachet „augenscheinlich die Entdeckung einer direkten Umwandlung der Dotterzellen in Leberzellen innerhalb eines umschriebenen Bezirkes im Embryo, — eine Umbildung, die unmittelbar dem Eindringen einer einfachen Verlängerung der Darmhöhle in die Mitte dieser Zellenmasse folgt."

Die Bildung der Leberbalken wird bedingt, nach Shore, durch das Eindringen des Sinus venosus in die Zellenmasse „zur Zeit der Differenzierung des Lebergewebes", nach Hammar — durch das Eindringen in dieselbe „eines vom Herzen herkommenden Gefässes, welches die ursprünglich massiv angelegte Leberbildung durchschneidet und in zahlreiche Teile zerlegt, und ihr das Aussehen eines aus unter sich anastomosierenden Schläuchen bestehenden Netzwerkes verleiht."

3. Reptilia. — Hoffmann (L. 36) fand bei der Lacerta zwei primäre Leberdivertikel, ein rechtes und ein linkes (p. 2042—2043). Beide Divertikel verzweigen sich vielfach in Leberbälkchen und bilden in ihren proximalen Teilen zwei Lebergänge, aus welchen der rechte den Ursprung der Gallenblase abgiebt, die in Form eines aus seiner Wand sich ausstülpenden Blindsackes entsteht. Hammar (L. 23) kommt zum Schluss, dass bei Lacerta agilis die Leber in Form eines einzigen Darmdivertikels entstehe, welches gleich darauf sich in zwei Teile spaltet und in Leberbälkchen verzweigt. Brachet (L. 5) findet bei Lacerta muralis das schon erwähnte „renflement longitudinal", welches sich wie bei den Selachiern in eine Pars hepatica und Pars cystica teilt. Aber die die vorderen zwei Drittel des renflement einnehmende Pars hepatica lässt ihrerseits bei der Verzweigung in Leberbälkchen eine schmale, quere Zone („Zone libre") unverzweigt. Diese Zone libre zerteilt auf solche Weise die Pars hepatica in zwei sekundäre Leberdivertikel, ein vorderes und hinteres, deren distale Teile Leberbälkchen bilden, deren proximale Teile sich in einen vorderen und hinteren Lebergang umwandeln. Der hintere Lebergang wird zusammen mit der Gallenblase so isoliert, dass er nicht mehr direkt in den Darmtrakt mündet, sondern eben in die Gallenblase; Brachet nennt ihn daher Ductus hepato-cysticus, zum Unterschied vom vorderen Lebergang, der in direkter Verbindung mit dem Darmlumen bleibt und daher von Brachet Ductus hepato-entericus genannt wird. Der eine wie der andere Ductus teilen sich ihrerseits in zwei Teile. Über die weiteren Schicksale des Ductus hepato-cysticus sagt Brachet nichts. Er setzt auch nicht die mechanischen Ursachen auseinander, welche die so interessanten Veränderungen des ursprünglichen renflement longitudinal hervorrufen.

4. Aves. — Bei den Vögeln wurden schon vor langer Zeit [v. Baer (L. 1), Rathke (L. 71), Götte (L. 18), His (L. 28), Koelliker (L. 43), Felix (L. 13)] zwei primäre Leberdivertikel

beschrieben, von denen das eine als rechtes, das andere als linkes bezeichnet wurde. Hammar (L. 21) war der erste, der darauf hingewiesen, dass diese beiden Divertikel, von denen das eine mehr vorne und dorsalwärts, das andere mehr hinten und ventralwärts liegt, augenscheinlich sekundäre Bildungen darstellen, ähnlich den beiden sekundären Leberdivertikeln der Reptilien, welche zusammen die sogenannte Leberfalte („renflement hépatique primitif" Brachet resp. „Gouttière hépatique primitive") darstellen. Die Gallenblase entsteht nach Hammar aus dem hinteren Teil der „Leberfalte". — In der letzten Zeit hat Brouha (L. 10) sich bemüht, die allererste (primäre) Leberausstülpung beim Hühnchen nachzuweisen. Über seine Ausführungen sprechen wir eingehender im speziellen Teil unserer Arbeit.

5. Mammalia. — Über die Entwickelung der Leber bei den Säugern giebt es einander widersprechende Ansichten. Nach His entsteht die Leber beim Menschen (L. 27) und beim Kaninchen nur aus einer Darmausstülpung, wobei die Gallenblase erst später als ein sekundäres Divertikel des Leberganges sich bildet. Hammar (L. 23) hat später die Ansicht von His bestätigt. Koelliker (L. 43) und Felix (L. 13) fanden indessen bei den Säugern zwei primäre Leberausstülpungen, der erstere beim Kaninchen, der zweite beim Menschen. Aber die von Felix angegebenen Ausstülpungen entsprechen gar nicht denjenigen von Koelliker, denn nach der Ansicht des ersteren giebt es eine vordere und hintere Ausstülpung, nach der Ansicht des zweiten — eine linke und rechte. Bromann (L. 9) fand jedoch beim Menschen nur eine Leberausstülpung, was auch von Janošik (L. 41) bestätigt wird. Brachet (L. 5) hat eine ganze Serie von Kaninchenembryonen untersucht und fand bei ihnen das schon bekannte renflement longitudinal, welches aus einer Pars hepatica und Pars cystica besteht; die Pars hepatica soll sich aber nach Brachet hier nicht in zwei sekundäre Divertikel teilen, wie wir es bei den Reptilien und Vögeln sehen.

Swaen (L. 92) fand in der letzten Zeit bei einem menschlichen Embryo von 3 mm Länge eine Leberausstülpung, welche an das „renflement longitudinal“ von Brachet erinnert.

Vor ganz kurzer Zeit erschien der schon erwähnte Artikel von Hammar (L. 21) über die Entstehung der Leber bei den verschiedenen Abteilungen der Wirbeltiere. In Anbetracht des verallgemeinernden Charakters dieses Artikels geben wir hier einen ausführlichen Auszug aus demselben. Nach der Ansicht dieses Forschers besteht „der gemeinsame Zug der Leberentwickelung bei allen Wirbeltieren in der Entwickelung einer kaudalwärts vom Herz liegenden Leberfalte resp. einer Leberprominenz und deren Abschnürung zu einem kranialwärts gerichteten Gang. In dieser einfachen Form findet sich ja auch die Leber zeitlebens bei Amphioxus“. Die erwähnte Abschnürung der Leberprominenz geschieht vermittelst eines „kaudalwärts fortschreitenden“ Abtrennungsprozesses, infolgedessen sich ein Ductus choledochus bildet, unabhängig davon, ob auf der ursprünglichen Leberfalte von vornherein ein oder zwei Divertikel vorhanden waren. „Bei den Vögeln entstehen auch zwei kranial gerichtete unpaare (primäre!) Divertikeln, die jedes für sich zu einer zelligen frontal gestellten Platte auswachsen. Diese Platten begegnen einander lateralwärts“ und, indem sie den „Meatus“ venosus umgeben, werden sie von Gefässen durchwachsen und in die trabekuläre Lebermasse umgewandelt. Die Divertikel als „rechtes“ und „linkes“ zu bezeichnen, „ist offenbar unrichtig: sie sitzen, sobald sie überhaupt fertig gebildet sind, vom Anbeginn median“. Richtiger wäre es, von einem „vorderen“ und „hinteren“ Leberdivertikel oder Gang zu sprechen ... Schon frühzeitig wird die Gallenblase mit dem Ductus cysticus als eine anfangs kaudalwärts gerichtete Ausbuchtung an der Basis des kaudalen Leberganges angelegt ... Bei den Selachiern entstehen aus dem kranialen Teil der Leberfalte zwei bilateral-symmetrische Divertikeln, welche sich allmählich in je

einen trabekulären Leberlobus auflösen. Zwischen beiden Divertikeln und beinahe gleichzeitig mit ihnen entsteht als eine kranio-ventrale Verlängerung (des hinteren Teiles!) der Leberfalte noch ein drittes medianes Divertikel, aus welchem die Gallenblase und der Gallenblasengang hervorgehen. Die bilateralsymmetrischen Divertikeln der Selachier können offenbar nicht den längs der medianen Darmnaht beim Hühnchen auftretenden unpaaren Divertikeln homolog sein . . . Bei den Amphibien differenziert sich das trabekuläre Leberparenchym aus der dicken Zellenmasse, die den kranialen Teil der Leberprominenz bildet . . . Bei den Säugetieren wuchert eine kompakte Zellenmasse — die kompakte Leberanlage (His) — hervor, welche erst sekundär eine trabekuläre Auflösung erfährt . . . Unterdessen „wird die Leberfalte allmählich durch eine kaudalwärts fortschreitende Abschnürung als ein selbständiger Gang vom Darmrohre abgetrennt. Dieser Gang ist offenbar der „linke" Lebergang Koellikers. Unmittelbar kaudalwärts von der kompakten Leberanlage sprosst ein anfangs ganz kurzer Zapfen von der ventralen Wand dieses Ganges hervor. Dieser Zapfen krümmt sich bald hakenförmig kaudalwärts um und wächst in dieser Richtung zu einem mit kolbiger Auftreibung blind endenden Gang von bedeutender Länge aus. Aus dem kranialen Ende dieses Ganges sprossen Leberbalken hervor; der kaudale Teil ist von solchen Balken ganz frei und sein angeschwollenes blindes Ende wird zur Gallenblase". Der erwähnte Gang ist der Ductus cysticus und Hammar glaubt, dass er mit dem in Koellikers „Grundriss" (2. Aufl., Fig. 255) angegebenen „rechten" Lebergang identisch sei, zumal dieser auch nach Koelliker mehr kaudalwärts entspringt. Indessen darf dieser „rechte" Lebergang nicht mit einem der kranialwärts gerichteten „primären Lebergänge" des Hühnchens identifiziert werden, wogegen „schon seine kaudale Richtung, sowie noch mehr sein Verhältnis zu dem „linken" Lebergang" zu sprechen scheint. Der letztere,

d. h. „der aus der Leberfalte durch Abschnürung hervorgehende „linke" Lebergang, der zum Ductus choledochus wird, ist nicht dem kranialen Divertikel des Hühnchens, sondern dem gemeinsamen Stamme beider Leberdivertikel des letzteren an die Seite zu stellen. Dieser Stamm hat ja einen ganz entsprechenden Ursprung und wird ja ebenfalls zum Ductus choledochus. Der „rechte" Lebergang entspricht offenbar dem Divertikel, das beim Hühnchen und bei den Selachiern an der entsprechenden Stelle entsteht. Bei allen diesen Tieren gehen der Ductus cysticus und die Vesica fellea aus diesem Divertikel hervor. Aus der kompakten Leberanlage entspringen das Leberparenchym und die definitiven Lebergänge, somit eben die Gebilde, welche beim Hühnchen von den Leberdivertikeln herstammen". — Bei den Reptilien „scheint die Entwickelung der Leber sich in den Hauptzügen, wie bei den Säugern abzuspielen; nur scheint hier die kompakte Leberanlage nicht aus einer einheitlichen Zellenmasse, sondern vom Anfange an aus dicht gedrängten, krummen Zellensträngen (Natter) oder Tubuli (Eidechse) zu bestehen". — Hammar vergleicht ferner die „primären Lebergänge" der Vögel mit den von Brachet bei den Reptilien beschriebenen, voneinander durch die „zone libre" getrennten sekundären Lebergängen (d. h. Ductus hepato-entericus und Ductus hepato-cysticus) und identifiziert sie mit Recht. Hammar sagt, dass die Beschreibung Brachets „offenbar zeigt, wie aus der kompakten Leberanlage gröbere Lebergänge sich herausbilden. Während bei den Vögeln diese Gänge zuerst auftreten und die Lebertrabekeln später aus ihnen hervorgehen, ist das Verhältnis somit bei den Reptilien umgekehrt. Aber eben dieses Verhältnis ist sehr geeignet, zu zeigen, dass die oben gezogene Parallele zwischen der kompakten Leberanlage und den primären Lebergängen der Vögel berechtigt ist". — Zum Schluss citiert noch Hammar die Worte von Brachet (L. 5), welche im allgemeinen seine eigenen Worte bestätigen: „Bei den Selachiern,

Reptilien und Säugern, sagt Brachet, entwickelt sich die Leber auf Kosten einer länglichen Ausstülpung (renflement longitudinal) der Ventralwand des Darmtraktes, — einer Ausstülpung, welche die ganze Länge dieses Organs zwischen Sinus venosus und dem Darmnabel einnimmt. Das Hauptsächlichste ist, dass 1. es nur eine Ausstülpung giebt, aus der die eigentliche Leber sowie auch die Gallenblase entsteht; 2. dass diese Ausstülpung überall ein und dieselben charakteristischen Eigenschaften hat, und 3. dass die Leberdivertikel des Darmtraktes nichts anderes sind als sekundäre Modifikationen dieser primären Ausstülpung. — Fügen wir noch hinzu, dass bei allen drei von uns untersuchten Tiergruppen[1]) die primäre Ausstülpung sich vom Darmtrakte immer vermittelst eines Abschnürungsprozesses abteilt" . . .

In Bezug auf die Entstehung der Gallenblase bringt Hammar die Ansicht von Brachet, welcher darauf besteht, dass die Gallenblase aus dem hinteren Teil des renflement longitudinal entsteht, im Gegensatz zu einer alt verbreiteten Ansicht, dass „die Gallenblase eine sekundäre Ausstülpung des hinteren resp. des einheitlichen Leberdivertikels — je nach dem Autor — sei". „In der That, fügt Hammar hinzu, verhält es sich ja so, dass man die Gallenblasenanlage, wenn sie früh auftritt, wie z. B. bei den Selachiern, als eine Ausbuchtung von der Leberfalte findet, wenn sie sich relativ spät entwickelt, aus dem auf Kosten der Leberfalte entstandenen Ductus choledochus (welcher ja bisher im allgemeinen als Lebergang bezeichnet worden ist) hervorsprossen sieht. Das letztere scheint bei den Säugetieren gewöhnlich vorzukommen".

Aus der hier angeführten Litteratur über die Entstehung der Leber und der Gallenblase muss man, wie Brachet mit Recht sagt, den Schluss ziehen, dass die beiden genannten Organe

[1]) Brachet (L. 5) hat die Entstehung der Leber bei den Selachiern, Reptilien und Säugern untersucht.

„auf Kosten zweier verschiedener Teile einer und derselben Anlage entstehen, die ursprünglich die gleichen Charaktere bei allen Tierklassen hat. Später verändert sich diese Anlage, sie modifiziert sich je nach den Tierklassen, sie schnürt sich ab, bildet sekundäre Divertikel, und zeigt besondere Eigentümlichkeiten je nachdem, welche Tierart man untersucht. Eine für alle Wirbeltiere gültige Eigentümlichkeit ist die, dass der Ductus choledochus zuerst aus einer Abschnürung entsteht, welche die Leberanlage zum Teil von der ventralen Darmwand trennt."

Die von uns angestellten Untersuchungen über die Entstehung der Leber und der Gallenblase hatten einerseits den Zweck, die Details dieses im allgemeinen bereits bekannten Prozesses zu verfolgen und zu kontrollieren. Andererseits haben wir unsere besondere Aufmerksamkeit auf das Verhältnis der ersten Anlage der Gallenblase zur ersten Leberanlage gelenkt, um uns von der Richtigkeit der von Brachet ausgesprochenen Ansicht über das Vorhandensein einer gemeinsamen Anlage für die genannten Organe (renflement longitudinal) zu überzeugen. Speziell in Bezug auf die erste Leberanlage bei den Vögeln wollten wir uns davon überzeugen, ob man hier wirklich eine primäre Leberausstülpung nachweisen kann, welche erst später sich in zwei sekundäre Divertikel teilen soll. Ausserdem haben uns besonders die vor uns fast von niemand berührten mechanischen Momente interessiert, welche die bedeutende Differenz in der ersten Leberanlage bei den verschiedenen Wirbeltierabteilungen bedingen. Davon sind wir unmittelbar auf die nicht minder interessante Frage über den rein mechanischen Einfluss der ersten Leberanlage auf die Entwickelung des embryonalen Venensystems übergegangen. Wir wollten noch ausserdem teilweise auch die sogen. Abschnürungsprozesse aufklären, mit Hülfe derer sich allmählich nicht nur die Leber und Gallenblase, sondern überhaupt alle vom Darmtrakt herstammenden Anhangsorgane bilden und fortentwickeln. Endlich lag es uns

auch daran, das Verhältnis der Gallenblasenanlage zu den Anlagen der ventralen Pankrease festzustellen. Die von uns über alle diese Punkte erzielten Resultate werden in Kürze im Schlusswort unserer Arbeit wiederholt werden.

B. Bauchspeicheldrüse.

1. Dorsales oder Hauptpankreas.

Schon die älteren Autoren haben bei allen höheren Wirbeltieren ein dorsales Pankreas beschrieben, welches seinen Ursprung aus der dorsalen Darmwand, ein wenig hinter dem Ursprungsniveau der Leber, nimmt. Alle neueren Untersuchungen haben das Vorhandensein eines dorsalen Pankreas bei allen Wirbeltierabteilungen bestätigt; zweifelhaft blieb dieses nur für ammocoetes (Cyclostomata), wo nur v. Kupffer (L. 45) allein ein dorsales Pankreas gesehen und sogar genau beschrieben hat. Aber Götte (L. 17) und Brachet (L. 8) haben hier nichts ähnliches gefunden, und die von Langerhans bei den Cyclostomata beschriebene ringförmige Drüsenmasse hält Schneider für die Milz (L. 7). Legouis aber hält höchstwahrscheinlich, wie Brachet (ibid.) glaubt, eben dieses ringförmige Organ für die Bauchspeicheldrüse der Cyclostomata.

Das dorsale Pankreas entsteht im allgemeinen in Form einer Furche oder Falte, welche erst nachdem sie einen gewissen Abschnürungsprozess durchgemacht hat, sich in ein echtes Divertikel umwandelt. In Bezug auf die Richtung dieses Abschnürungsprozesses sind die Meinungen aber geteilt, selbst in betreff eines und desselben Tieres; so z. B. schnürt sich nach Laguesse (L. 49) diese Drüse beim Acanthias von hinten nach vorne ab[1]) während nach Mayr (L. 64) sie sich beim selben Tiere von vorne nach hinten abschnürt.

[1]) In einem anderen Artikel verallgemeinert sogar Laguesse (L. 59) diese Ansicht, indem er sagt, dass das dorsale Pankreas überall „par un étranglement graduel marchant d'arrière en avant“ sich abschnürt.

Das so entstandene Divertikel „wächst und bringt sekundäre Blindsackbildungen hervor, teilt sich in einzelne Läppchen und lässt so allmählich eine tubuläre Drüse entstehen, die vielfach verästelt ist und durch einen mehr oder minder langen Ausführungsgang mit dem Darmrohr verbunden erscheint. Beim Menschen heisst dieser Gang Ductus Santorini".

In dieser Weise wurde schon lange die Entstehung des dorsalen Pankreas bei den Säugern von Koelliker (L. 43), His (L. 27) und Balfour (L. 2) beschrieben und in letzter Zeit von Felix (L. 13), Stoss (L. 90), Jankelowitz (L. 38, 39), Wlassow („Zur Entwickelung des Pankreas beim Schweine", Morph. Arbeit v. Schwalbe, Bd. 4, H. 1) und Brachet (L. 5) bestätigt. Doch muss man erwähnen, dass nach Stoss das dorsale Pankreas beim Schaf aus zwei nebeneinander liegenden seitlichen Anlagen zusammengesetzt wird, und dass nach Wlassow die erste Anlage dieser Drüse beim Schwein schon von vornherein zweilappig erscheint. Wir selbst haben etwas Ähnliches beim Hühnchen gefunden, wie wir es im speziellen Teile unserer Arbeit beschreiben. Im allgemeinen wurde bei den Amphibien, Reptilien und Vögeln die Entstehung des dorsalen Pankroas ähnlich wie bei den Säugern beschrieben. Von allen Autoren, die darüber geschrieben haben [v. Baer L. 1), Rathke (L. 71), Götte (L. 18, 19), His (L. 28), Foster und Balfour (L. 14), Duval (L. 11), Felix (L. 13), Hammar (L. 23), Göppert (L. 16), Hoffmann (L. 36), Weysse (L. 98), Janošik (L. 40), Stöhr (L. 87, 88) und Brachet (L. 5)], wollen wir hier nur auf Weysse hinweisen, welcher annimmt, „dass der Vorgang, welcher beim Frosche sich ventral abspielt, um die Leber zu erzeugen, genau so dorsal statthabe, um den dorsalen Pankreas hervorzubringen", d. h. Weysse will auch für das Pankreas keine Ausstülpungsprozesse annehmen, sondern die frühe Differenzierung einer gewissen Zellengruppe, welche schon in den jüngsten Entwickelungsstadien — vielleicht schon

im Stadium der Gastrula — zur Bildung des dorsalen Pankreas vorausbestimmt sein soll. Diese Vorausbestimmung besteht nach Weysse in der Ablagerung eines Pigments in der betreffenden Zellengruppe. Stöhr weist ebenfalls auf das Vorhandensein von Pigment in den Zellen der ersten Anlage des dorsalen Pankreas hin. Wir selbst haben auch bei den Amphibien, besonders beim Frosche, in den Zellen der ersten Anlage des dorsalen Pankreas und der Leber Pigment gefunden. Doch haben wir eine ähnliche Pigmentierung nicht nur in den Zellen der genannten Organe gesehen, sondern fast in sämtlichen das Darmlumen begrenzenden Zellen, besonders aber in denjenigen Zellenteilen, welche dem Darmlumen zugewandt sind so dass wir nicht ohne weiteres mit Weysse übereinstimmen können. — Janošik giebt an, dass bei Lacerta agilis die Mündung des dorsalen Pankreas sich zur Mündung des Ductus choledochus nähere, sodass diese beiden Mündungen verschmelzen, — eine Thatsache, auf die schon vor langer Zeit Rathke bei der Natter hingewiesen hat (L. 71) Über die Entstehung des dorsalen Pankreas bei den Knochenfischen ist uns dasselbe bekannt (Stöhr (L. 86), Göppert (L. 15), Laguesse (L. 58)]„ was wir darüber in Bezug auf die anderen Wirbeltierabteilungen wissen. Göppert und Laguesse sahen, dass das dorsale Pankreas, indem es sich mit dem rechten ventralen Pankreas vereinigt, sich vollständig von der dorsalen Darmwand abteilt und so seinen ursprünglichen Ausführungsgang verliert, um von nun ab zusammen mit dem ventralen Pankreas in den Ductus choledochus zu münden (siehe unten). —

Bei den Selachiern haben Balfour, Hammar, Laguesse, Brachet und Mayr ebenfalls ein dorsales Pankreas gefunden, welches vollständig dem bei den übrigen Wirbeltieren beschriebenen dorsalen Pankreas entspricht. Über die Differenz zwischen Laguesse und Mayr in der Beschreibung der Abschnürungsart dieser Drüse beim Acanthias haben wir schon oben gesprochen.

Wir haben jetzt nur noch auf den schon oben erörterten Artikel von v. Kupffer (L. 44) über die Entstehung der Milz und des Pankreas beim Stör hinzuweisen. Hier beschreibt v. Kupffer nicht ein dorsales Pankreas, wie wir es bei allen anderen Wirbeltierabteilungen gesehen haben, sondern zwei. Die Entfernung dieser beiden dorsalen Pankrease voneinander ist der ganzen Länge des „Mitteldarms" gleich. Mit letzterem Namen bezeichnet aber v. Kupffer nur denjenigen Darmteil, welcher der duodenalen Schlinge des erwachsenen Störs — von der Mündungsstelle des Ductus choledochus bis zum vorderen Ende des Spiraldarms — entspricht, sodass im Grunde genommen, die Entfernung beider dorsalen Pankrease voneinander nicht bedeutend ist. Man kann daher kaum mit Stöhr (L. 87) einverstanden sein, welcher auf die entsprechend dem Anfange des Schwanzdarmes befindliche Verdickung der dorsalen Darmwand beim Frosch hinweist, die nach seiner Meinung dem von v. Kupffer beim Acipenser beschriebenen zweiten resp. hinteren dorsalen Pankreas entsprechen soll, wodurch er also den Irrtum des letzteren beweisen will. v. Kupffer bemerkt mit Recht, dass das von ihm gefundene hintere, dorsale Pankreas nichts Gemeinschaftliches mit dem weit hinter letzterem befindlichen Schwanzdarm hat (L. 88, Diskussion). Brachet glaubt, dass das Erscheinen zweier dorsaler Pankrease beim Stör vielleicht ebenso zu erklären wäre, wie das Entstehen von zwei Leberdivertikeln bei den Reptilien und Vögeln. „Selbstredend ist das nur eine Hypothese," sagt Brachet.

2. Ventrale oder Nebenpankrease.

„Bei allen Wirbeltieren, mit Ausnahme der Cyclostomen und Selachier, entwickelt sich kürzer oder länger nach der Ausbildung des dorsalen Pankreas ein ventraler, der gewöhnlich aus zwei Divertikeln der Wand des Ductus choledochus hervorgeht, ganz nahe an der Stelle, wo dieser Gang ins Darmrohr einmündet" (Brachet).

Alexander Götte war der erste, der bereits in einer Studentenarbeit (L. 18) auf das Vorhandensein eines dorsalen (Hauptpankreas) und ventralen (Neben-)Pankreas beim Hühnchen hingewiesen hat. Interessant ist es, dass nach der Ansicht dieses Forschers das ventrale oder Nebenpankreas nicht aus dem Ductus choledochus, sondern direkt aus der Darmwand seinen Ursprung nimmt, nahe der Mündungsstelle des Ductus choledochus und des Ductus Santorini resp. Ductus pancreaticus dorsalis, — eine Thatsache, auf die wir noch im speziellen Teil unserer Arbeit zurückkommen werden, da es auch für uns viel wahrscheinlicher ist, dass das ventrale Pankreas direkt aus der Darmwand zusammen mit der Gallenblase entsteht, welch letztere mit beiden ventralen Pankreasanlagen eine kreuzförmige Ausstülpung bildet (siehe unten). Indes wusste aber noch damals Götte nicht, dass es zwei ventrale Pankreasanlagen giebt. Er wusste nur, dass beim erwachsenen Huhn drei Pankreasgänge gefunden werden; daher hat er nur voraussetzen können, dass wahrscheinlich beim Hühnchen zwei ventrale (Neben-)Pankrease gebildet werden, und hat rein theoretisch die von Remak und Koelliker gegebene Erklärung bestritten, wonach aus der primären Drüse (d. h. aus dem dorsalen Pankreas) Nebengänge gebildet werden können, welche erst nachträglich mit der Darmwand in Verbindung treten. Von weiteren Forschern (Duval [L. 11] und Bonnet) wurde das Vorhandensein eines dorsalen und ventralen Pankreas bestätigt. Unterdessen hat Götte (L. 19) genau die Entstehung der Bauchspeicheldrüse bei der Unke erforscht, wo es ihm schon gelungen ist, zwei ventrale (Neben-)Pankrease zu finden, sodass eben ihm die Ehre gebührt, drei Pankreasanlagen zuerst entdeckt zu haben. Beide ventrale Pankreasanlagen der Unke entstehen nach Götte symmetrisch aus beiden Seitenwänden des Ductus choledochus. Die rechte ventrale Pankreasanlage wächst nach rechts und dorsalwärts und verschmilzt mit der dorsalen Pankreasanlage. Andererseits verschiebt sich dieselbe rechte

ventrale Pankreasanlage längs der vorderen Wand des Ductus choledochus, bis sie sich endlich mit der linken ventralen Pankreasanlage vereinigt, und trennt sich dann vollständig vom Ductus choledochus ab. Die linke ventrale Pankreasanlage „schnürt sich allmählich vom Ductus choledochus bis zum Duodenum ab", d. h. sie teilt sich so ab, dass sie von nun ab direkt in das Duodenum mündet. Nachträglich schwindet auch der dorsale Pankreasgang, und die ganze aus den drei Anlagen gebildete Bauchspeicheldrüse steht jetzt in Verbindung mit dem Darmlumen nur noch vermittelst eines einzigen Ganges, nämlich des ursprünglichen Ductus pancreaticus ventralis sinister. Die linke ventrale Pankreasanlage scheint nach Götte kein Drüsengewebe zu produzieren, sondern nur den definitiven Ausführungsgang der Bauchspeicheldrüse zu bilden. Göppert (L. 16) hat die Göttesche Ansicht genau geprüft und fand drei Pankreasanlagen bei den Anuren, wie auch bei den Urodelen (Triton). Nach Göppert findet ebenfalls eine Vereinigung der dorsalen Pankreasanlage mit der rechten ventralen und andererseits der letzteren mit der linken ventralen Anlage statt. Die letztere Vereinigung kommt auch nach Göppert längs der vorderen Wand des Ductus choledochus zu stande. „Beiden Ordnungen, d. h. den Anuren und Urodelen, sagt Göppert, gemeinsam ist, dass die Verbindung der beiden ventralen Ductus pancreatici mit einander um die rechte resp. vordere Peripherie des Leberausführungsganges herum vor sich geht." Nach Göppert sollen alle drei Pankreasanlagen Drüsengewebe produzieren. Ausserdem hat derselbe Forscher noch darauf hingewiesen, dass bei den Urodelen ein dorsaler und ventraler Ausführungsgang in der Bauchspeicheldrüse erhalten bleiben, während bei den Anuren der dorsale Ausführungsgang atrophiert und nur ein ventraler nachbleibt. Die nach der Göppertschen erschienenen Arbeiten [Stöhr (L. 86), Laguesse (L. 58), v. Kupffer (L. 44), Saint-Remy (L. 80, 81, 82), Janošik (L. 40), Brachet (L. 5)] haben

im allgemeinen die Angaben Göpperts auch in Bezug auf die anderen Wirbeltierabteilungen bestätigt, mit Ausnahme der Cyclostomen und Selachier, bei denen es niemand gelungen ist, ein ventrales Pankreas zu entdecken (Balfour, Hammar, Laguesse, Brachet, Mayr); bei den Vögeln blieb die Frage vom Vorhandensein zweier ventraler Pankrease bis auf die letzte Zeit unentschieden; die jüngst erschienene Arbeit von Brouha L. 10) machte das Vorhandensein zweier ventraler Pankrease beim Hühnchen nur wahrscheinlich (siehe unten). Von Göppert erschien noch eine Arbeit über die Entwickelung des Pankreas bei den Knochenfischen (L. 15), bei denen er ebenfalls drei Pankreasanlagen findet. Nur hat er hier beobachten können, dass die Mündungen der beiden Ductus pancreatici ventrales sich einander längs der linken resp. hinteren Peripherie des Ductus choledochus allmählich nähern und vereinigen. Was die Vereinigung der rechten ventralen Pankreasanlage mit der dorsalen anbetrifft, so soll sie nach Göppert bei den Knochenfischen insofern anders sein, als die dorsale Pankreasanlage zuerst vom Darm sich vollständig abtrennt, längere Zeit im Mesenchym ohne Ausführungsgang liegen bleibt, wobei sie sogar eine gewisse Degeneration durchmacht, und erst nachträglich mit der rechten ventralen Pankreasanlage sich vereinigt. Durch die Verschmelzung der Mündungen beider ventralen Pankreasanlagen entsteht der sogenannte Ductus Wirsungianus, welcher nun dicht an seiner Mündungsstelle sich in zwei Äste spaltet. „Allmählich rückt dann die Mündung desselben immer mehr gegen den Darm vor, bis schliesslich der Ductus Wirsungianus selbständig neben dem Ductus choledochus in den Darmkanal mündet.“ Göppert setzt die bis auf ihn vorhanden gewesene Litteratur über die Entstehung des Pankreas auseinander [Balfour und Parker, Laguesse (L. 54), v. Kupffer (L. 44), Götte (L. 19, 18), Göppert (L. 16), Felix (L. 13), Stoss (L. 90), Zimmermann (L. 100), Phisalix, Hamburger (L. 20)]

und kommt zum Schluss, dass „stets die linke ventrale Anlage mit der rechten, diese mit der dorsalen verschmilzt. Diese Gesetzmässigkeit beruht darauf, dass die Anlagen entweder von vornherein oder infolge späterer Verlagerungen einander so nahe benachbart sind, dass ihr Wachstum sie notwendig zusammentreffen lassen muss. Das erstere ist, wie ohne weiteres verständlich, für die beiden ventralen Anlagen der Fall, das zweite gilt für die Verbindung der rechten ventralen und der dorsalen Anlage. Hierbei kommt in Betracht, dass die Lagebeziehung zwischen Leber und Darm im Laufe der Entwickelung nicht die ursprüngliche bleibt, sondern in dem Sinne eine Änderung erfährt, dass der Ductus choledochus später nicht mehr, wie anfänglich von der Ventralseite, sondern von rechts her zu seiner Mündungsstelle hinzieht. Damit sieht der ursprünglich nach rechts gerichtete Teil seiner Peripherie dorsalwärts, und das von hier ausgehende rechte ventrale Pankreas kommt in die unmittelbare Nachbarschaft des dorsalen Teiles der Drüse zu liegen, sodass beide Drüsenabschnitte bald zur Vereinigung kommen. Derselbe Vorgang, der eine Annäherung dieser beiden Drüsenteile bewirkt, vergrössert die um die linke Cirkumferenz des Darmes gemessene Entfernung zwischen linkem ventralen und dorsalem Pankreas, sodass hier nie eine Vereinigung beider zustande kommen kann . . . Wenn verschiedene Teile des Pankreas einander berühren, verschmelzen sie. Es treten Anastomosen zwischen ihnen auf . . . Darauf beruht es, dass sehr oft der eine oder der andere der Ausführungsgänge der Rückbildung verfällt. Meist ist dies der Fall bei denjenigen Gängen, welche den dorsalen Anlagen entstammen. Ganz ausnahmsweise dagegen geht der ventrale Gang verloren (so weit bekannt nur beim Schwein und Rind)." Dort, wo beide Ausführungsgänge erhalten sind, unterscheidet man beim erwachsenen Tier einen Ductus Santorini (der dorsalen Anlage) und einen Ductus Wirsungianus (Ductus pancreaticus ventralis), wie z. B. bei den Uro-

delen und Säugern. Wir erinnern hier daran, dass nach Götte (L. 19) der Ductus Wirsungianus ein Derivat der linken ventralen Pankreasanlage darstellt, welche letztere nach ihm kein Drüsengewebe bilden soll. Beim Huhn werden bekanntlich alle drei Ausführungsgänge der Bauchspeicheldrüse erhalten. „Man könnte nun denken, sagt Göppert, dass die Rückbildung von Ausführungsgängen ihren Grund hat in einer Rückbildung der zu ihnen gehörigen Teile der Drüse. Eine derartige Auffassung ist aber nicht möglich, da die Anlagen, welche später ihren Ausführungsgang einbüssen, also meistens die dorsalen, in wenigen Fällen die ventralen, trotzdem einen sehr erheblichen Anteil des Drüsengewebes liefern, an welchem keinerlei Rückbildungserscheinungen zu bemerken sind. Es bleibt damit nur übrig, anzunehmen, dass ein Ausführungsgang aufgegeben wird, weil er funktionslos geworden ist, indem andere Gänge bessere Abflussbedingungen bieten . . .“

Laguesse (L. 58) hat die Untersuchungen von Göppert nachgeprüft und kam zum Schluss, dass bei den Knochenfischen in der That ausser dem dorsalen Pankreas noch zwei ventrale Pankreasanlagen vorhanden sind, von denen „le droit — un peu plus volumineux que le gauche. Dès l'origine ils ne sont pas franchement latéraux, mais reportés un peu en arrière et unis entre eux par une traînée cellulaire formant bourrelet dans l'angle cholédo-intestinal ... On voit l'insertion du cholédoque, complètement entourée en arrière par la base d'un large mamelon en forme de cœur, dont la pointe regarde en arrière. Ce mamelon est bilobé: le lobe droit plus volumineux répond au bourgeon ventral droit, le gauche au bourgeon ventral gauche. Aussitôt apparus les deux bourgeons pancréatiques accessoires se réunissent donc de plus en plus étroitement ...“ So beschreibt Laguesse die erste Anlage der beiden ventralen Pankrease, welche nach seiner Meinung schon von vornherein bestrebt sind, sich zu einem ventralen Pankreas zu vereinigen. Diese Vereinigung

kommt seiner Beschreibung nach an der hinteren Peripherie des Ductus choledochus zustande, wie es auch Göppert für die Knochenfische angegeben hat. Die letzteren unterscheiden sich also von den Amphibien (den Urodelen und Anuren), bei welchen Göppert selbst eine Vereinigung der beiden ventralen Pankreasanlagen an der vorderen Peripherie des Ductus choledochus bewiesen hat. Laguesse erwähnt aber, dass er bei den Knochenfischen eine Vereinigung der ventralen Pankrease auch an der vorderen Peripherie des Ductus choledochus gesehen hat; mit anderen Worten, letzterer sei von einem Pankreasring umgeben. Dasselbe fand auch Göppert bei den Knochenfischen. Wir selbst haben solch einen Pankreasring auch bei den Amphibien beobachten können, bei den Urodelen, wie bei den Anuren. Nicht uninteressant für den Leser wird es sein, dass schon in den dreissiger Jahren Rathke (L. 71) dasselbe bei der Natter gefunden hat, trotz der Schwierigkeiten der damaligen Untersuchungsmethoden. Er hat nicht einmal geahnt, dass es ein ventrales Pankreas giebt, und nichtsdestoweniger ist die Bildung des erwähnten Pankreasringes von ihm so deutlich beschrieben, dass wir es nicht umgehen wollen, seine eigenen Worte zu citieren: „Mit den Ausführungsgängen der Leber und der Gallenblase bleibt es (d. h. das Pankreas) für immer in der innigsten Verbindung ... Es umwächst nämlich, indem es zwei nach vorne sich richtende Arme aussendet, das Ende jener Ausführungsgänge und stellt nach einiger Zeit einen offenen Ring dar, der in seiner Mitte am dicksten ist und gegen sein Ende spitz ausläuft: bald darauf bildet es einen völlig geschlossenen Ring ...“ Unter den „zwei nach vorne sich richtenden Armen“ muss man beide ventralen Pankrease verstehen, die aber nicht, wie Rathke fälschlich beobachtet hat, aus dem dorsalen Pankrease hinauswachsen, sondern aus dem proximalen Ende des Ductus choledochus. Die ventralen Pankrease umgeben augenscheinlich die dorsale resp. vordere Wand des Ductus

choledochus und vereinigen sich unter sich, sowie auch mit dem dorsalen Pankreas, — daher auch das Bild zweier aus dem dorsalen Pankreas ausströmenden Arme, welche den Ductus choledochus zu umringen bestrebt sind. Letzterer ist auch in der That gleich darauf ringförmig von den genannten „Armen" umgeben, weil die Mündungsstellen der ventralen Pankrease sich längs der ventralen resp. hinteren Peripherie des Ductus choledochus allmählich verschieben und endlich miteinander verschmelzen. So muss man nach unserer Ansicht die Worte Rathkes deuten. „Mais ce sont là des détails", sagt Laguesse in seiner Arbeit in Bezug auf einige von ihm angegebene Ausführlichkeiten der Entwickelung des ventralen Pankreas, — „l'important c'est la constatation du double mamelon initial, sur lequel nous sommes tous (d. h. Laguesse, Stöhr und Göppert) d'accord, et qui permet d'appliquer aux Téleostéens la loi qui semble généralisable aujourd'hui à presque tous les vertébrés. La fusion précoce qui existe ici est à rapprocher des descriptions des observateurs (Hamburger par exemple) qui ont vu chez les Mammifères un pancréas ventral unique." Nachdem Laguesse diesen Satz ausgesprochen hatte, wurde die Litteratur noch mit neuen Arbeiten bereichert, welche alle seine Worte bestätigen [Janošik (L. 40), Jankelowitz (L. 38, 39), Brouha (L. 10), Brachet (L. 7)]. Ein gewisser Zweifel war nur noch in Betreff der Säugetiere vorhanden, bei denen die beiden ventralen Pankreasanlagen sehr früh miteinander verschmelzen, sodass man eine grosse Zahl von Embryonen haben muss, um sie sehen zu können. Aber die letztgenannten Autoren haben eben neues Material geliefert, welches dazu geeignet ist, das Vorhandensein zweier ventraler Pankreasanlagen bei allen Wirbeltieren — mit Ausnahme der Cyklostomen und Selachier, bei denen es überhaupt kein ventrales Pankreas giebt — vollständig zu sichern. Nichtsdestoweniger erschien noch vor ganz kurzer Zeit ein Artikel von Hammar (L. 22), in dem das Vorhandensein zweier ventraler

Pankreasanlagen bezweifelt wird. Auf Grund zweier eigener Modelle und der Zeichnungen von Brachet (L. 4) kommt Hammar zum Schluss, dass das vermeintliche linke ventrale Pankreas höchstwahrscheinlich ein sich sehr langsam entwickelndes drittes Leberdivertikel sei . . Nach ihm stellt das ventrale Pankreas wenigstens „beim Kaninchen, Hund und wahrscheinlich auch bei den anderen Säugetieren eine Verdickung resp. Ausbuchtung dar, welche die kaudale sowie die seitlichen Flächen des Ganges (d. h. Ductus choledochus) halbringförmig umfasst. Sobald die Anlage frei hervorsprosst, zeigt sie sich auch als ein einheitliches kaudal gerichtetes Divertikel des Ductus choledochus.“ In diesem Artikel scheint Hammar, Brachet den Vorwurf machen zu wollen, dass letzterer (L. 5) sich nicht vom Gedanken der symmetrischen Duplizität des ventralen Pankreas lossagen könne ...

Damit sei die Übersicht der Litteratur über die Entstehung der Bauchspeicheldrüse zu Ende. Als wir unsere Arbeit anfingen, war die Frage über die Herkunft und Entwickelung der ventralen Pankreasanlagen weit noch nicht so bearbeitet, wie wir es jetzt aus der angegebenen Litteratur sehen. Nichtsdestoweniger sollen unsere, wenn auch spät veröffentlichten Untersuchungen[1]), welche fast alle Wirbeltierabteilungen umfassen, neues Licht auf die Entwickelung der ventralen Pankreasanlagen und ihr Verhältnis zu den benachbarten Organen werfen. So können wir z. B. darauf hinweisen, dass vor uns noch niemand die erste Anlage der beiden ventralen Pankrease beim Hühnchen beschrieben hat, obgleich doch letzteres das allerzugänglichste Material für embryologische Untersuchungen darstellt. Nicht uninteressant ist es, dass Duval in seinem Atlas (L. 11) auf Fig. 481 die beiden ventralen Pankreasanlagen genau zeichnet,

[1]) Im Russischen wurde diese Arbeit anfangs 1898 abgefasst und im April desselben Jahres der Moskauer „Physico-medizinischen Gesellschaft“ zur Drucklegung überreicht.

ohne zu wissen, dass sie es sind. Diese Zeichnung entspricht ganz der von uns gegebenen Fig. 64. Duval hat also genau den mikroskopischen Schnitt kopiert, ohne zu ahnen, dass auf ihm zwei neue Anlagen zu sehen sind. Sie sind auch bei ihm ohne Bezeichnung mit Buchstaben geblieben. Bei einem etwas älteren Hühnchen (auf Fig. 535 seines Atlasses) sind abermals die beiden schon etwas grösseren ventralen Pankreasanlagen gezeichnet; doch wurden sie auch hier von ihm nicht erkannt, wobei eine derselben, wie aus der Buchstabenbezeichnung (VB) ersichtlich, von ihm sogar für einen Gallengang erklärt wird.

3.

Torpedo ocellata.

I.

Der jüngste in unserem Besitze befindliche Embryo von Torpedo ocellata hat folgende Eigenschaften: Sein im Querschnitt trapezförmiger Rachenraum geht plötzlich in den schmalen Vorderdarm über, welcher im Querschnitt schon vollständig rund erscheint (Fig. 1, Da[1]) und von einem mehrschichtigen cylindrischen Epithel umgeben ist. Dieses entodermale Epithel (ib. Ent.) scheint von einer schmalen glänzenden Basallinie umgeben zu sein. Untersucht man genauer, so sieht man, dass diese Linie als solche nicht existiert, sondern der optische Ausdruck der Summe sämtlicher Basalabschnitte der unteren Entodermschicht ist. Unter dieser glänzenden Linie befindet sich ein schmaler cirkulärer Spaltraum (ib. x), welcher das

[1]) Auf Fig. 1—10 sind 10 Querschnitte eines und desselben Embryo von Torpedo ocellata gezeichnet. Die Schnitte waren 10 μ dick.

Entoderm vom Visceralblatt des Mesoderms (ib. Spl.) abteilt. Letzteres stellt ebenfalls ein mehrschichtiges Cylinderepithel dar und geht an der dorsalen Seite des Darmkanals in das Mesenterium über, welches eigentlich nur eine Duplikatur des Visceralblattes darstellt (ib. Mes.). Darmmesenchym ist bei diesem Embryo im allgemeinen sehr wenig vorhanden.

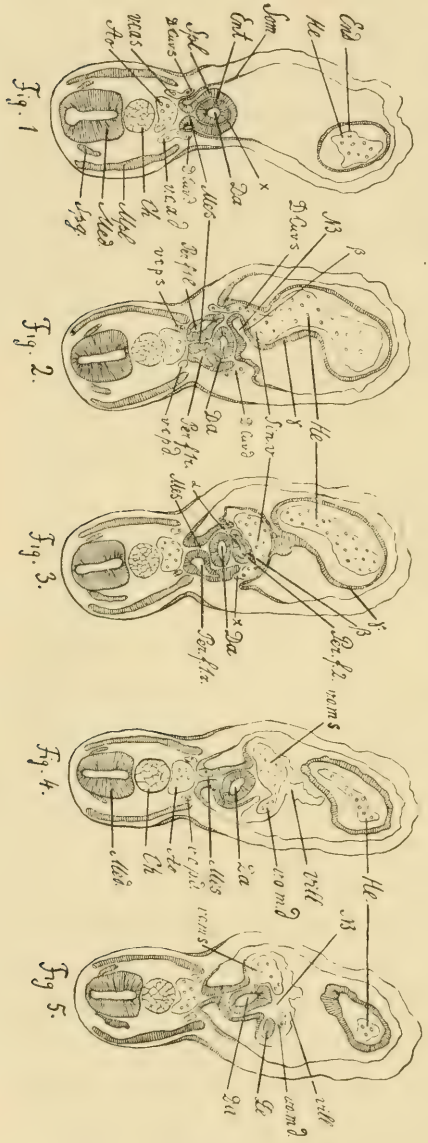

Der Vorderdarm behält seine runde Gestalt auf etwa 40 Querschnitten, d. h. auf einer Strecke von $40 \times 10 = 400\ \mu = 0{,}4$ mm. Auf der Höhe des 28. bis 32. Schnittes erscheint der Vorderdarm (Fig. 2 u. 3, Da) etwas dorsoventral zusammengedrückt. Das geschieht offenbar, weil auf dieser Höhe der Sinus venosus des Herzens mit den beiden Ductus Cuvieri in Verbindung steht und dadurch etwas dorsalwärts herangezogen wird. Weiter hinten ist aber der Vorderdarm auf dem Querschnitt schon wieder kreisrund (Fig. 4).

Die beiden Ductus Cuvieri (Fig. 1—3, D. Cuv.), welche beiderseits durch die Vereinigung je einer vorderen und hinteren

Kardinalvene entstehen (ib. v. c. a. und v. c. p.), liegen in der Dicke der Rumpfplatte und ziehen ventralwärts, um zum Sinus venosus des Herzens (ib. Sin. v.) zu gelangen. Dabei müssen sie die beiden Mesodermblätter (ib. Som. und Spl.) durchbrechen und die Leibeshöhle durchkreuzen. Die Folge davon ist beiderseits die Bildung eines sogenannten Peritonealfensters (ib. Per. f. 1 r. und Per. f. 1 l.) auf dem Querschnitte; in der That sind diese Fenster Teile der Leibeshöhle, welche nach hinten und nach vorne mit derselben kommunizieren. Ein drittes Peritonealfenster ist auf Fig. 3 (Per. f. 2) zu sehen; dieses Fenster entsteht dadurch, dass das Visceralblatt des Mesoderms zwischen Sinus venosus und Vorderdarm von vorne nach hinten eine trichterförmige Vertiefung bildet, welche auf dem Querschnitt eben als Peritonealfenster erscheint. Auf Fig. 2 sieht man die Einmündung des Ductus Cuvieri in den Sinus venosus nur linkerseits, auf Fig. 3 nur rechterseits (x). Auf Fig. 2 ist das letztgenannte Peritonealfenster nur teilweise sichtbar (NB); man sieht hier, dass der ventrale Umfang dieses Peritonealfensters vom Peritonealüberzug des Sinus venosus (β) umsäumt ist, welcher die direkte Fortsetzung des Peritonealüberzuges des Herzens (γ) ist. Der dorsale Umfang des genannten Fensters (Fig. 3, α) ist vom Peritonealüberzug des Vorderdarms umsäumt. Weiter hinten (Fig. 4) verschwinden alle drei Peritonealfenster und auf den Querschnitten ist die Integrität der beiden Mesodermblätter hergestellt; zu gleicher Zeit ist auch das Darmlumen hier wieder kreisrund (ib. Da). Auf Fig. 4 ist der 36. Schnitt von den oben genannten 40 Schnitten gezeichnet. Innerhalb des Visceralblattes sehen wir hier ventralwärts vom Darmlumen die hintere Partie des Sinus venosus, welche etwa in der Mitte eingeschnürt erscheint: wir haben hier die Stelle, wo die beiden kaudo-kranial verlaufenden Venae omphalo-mesentericae (ib. v. o. m. d. und v. o. m. s.) konfluieren und in den Sinus venosus einmünden, resp. denselben bilden. Ventralwärts von

dieser Konfluenzstelle hat das Visceralblatt ein zottiges Aussehen; es ist die sogenannte Villositas mesodermalis der älteren Autoren, welche in gewisser Beziehung zur Bildung des Zwerchfells stehen soll (ib. vill.).

Auf Fig. 5 ist schon die Vena omphalo-mesenterica dextra von der sinistra abgeteilt und beide verlaufen mehr oder weniger parallel zu einander. Sie sind von ungleicher Stärke, nämlich die Dextra viel schmächtiger als die Sinistra. Zwischen beiden

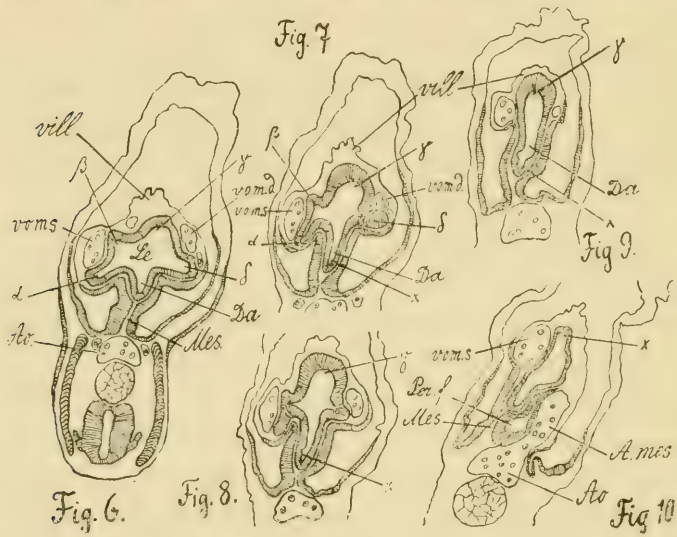

ist ein von lockerem Mesenchym eingenommener Zwischenraum (NB) entstanden. Die ventrale Darmwand kann sich nun ventralwärts mehr oder weniger frei ausdehnen. Wir sehen auch hier, dass das Darmlumen schon etwas dorsoventral erweitert und die ventrale Darmwand verdickt erscheint. Ein wenig rechts davon liegt ein kleiner kompakter Zellhaufen (Le). Der hier gezeichnete Querschnitt ist, von vorne nach hinten gezählt, der 41. vom vorderen Anfang des Vorderdarms.

Vier Schnitte weiter hinten, auf Fig. 6, sehen wir schon an Stelle der verdickten ventralen Darmwand und des

genannten kompakten Zellhaufens eine grosse Ausstülpung der ventralen Darmwand (Le). Es ist die Leberanlage. Im Querschnitt erscheint diese Ausstülpung vielmal grösser als das Darmlumen (ib. Da) selbst. Es macht den Eindruck, als ob die Ausstülpung in ihrem Bestreben immer breiter und weiter zu wachsen in die Zwischenräume zwischen den parallel zueinander verlaufenden Gefässen einschneiden würde. Dadurch entstehen auf der Ausstülpung Erhabenheiten und Vertiefungen. Letztere entsprechen den Gefässen, erstere den Zwischenräumen zwischen denselben.

Man unterscheidet auf der primären Ausstülpung ganz deutlich (Fig. 6) vier sekundäre Divertikel: α, β, γ und δ. Zwischen α und β befindet sich die Vena omph.-mes. sinistra, zwischen β und γ ein Zweig derselben; zwischen γ und δ liegt die Vena omph.-mes. dextra. Alle diese Gefässe verlaufen in der Längsrichtung des Körpers; daher muss die Leberanlage, welche hauptsächlich in der Querrichtung wächst, auf dieselben anstossen und in die zwischen ihnen befindlichen Zwischenräume eindringen. Wir sehen also hier eine gewisse mechanische Anpassung.

Von den vier sekundären Divertikeln hat das Divertikel γ folgende Eigenschaften: 1. es liegt in der Mittelebene des Körpers, gegenüber dem Darmlumen (Fig. 6, Da), resp. dem Mesenterium (ib. Mes.); 2. es ist augenscheinlich grösser, als die anderen drei Divertikel.

Fünf Schnitte weiter hinten, auf Fig. 7, sehen wir noch alle vier Divertikel: α und β sind schwach ausgeprägt, δ ist ganz tangential getroffen; dagegen ist γ bedeutend grösser und dickwandiger.

Noch zwei Schnitte weiter hinten, auf Fig. 8, sind α, β und δ nur noch angedeutet, γ dagegen immer noch gleich gross. Sieben Schnitte weiter, auf Fig. 9, ist schon von α, β und δ keine Spur vorhanden, während γ noch ziemlich gross ist. Aber allmählich

schwindet auch das Divertikel γ aus dem Gesichtsfelde und 13 Schnitte weiter hinten, auf Fig. 10, sehen wir es schon nicht mehr: es ist allmählich in die ventrale Wand des Mitteldarms übergegangen, welche hier schon mehr keine Verdickung zeigt (Fig. 10, x). — Das Lumen des Mitteldarms ist viel grösser als dasjenige des Vorderdarms (vgl. Fig. 1, Da).

Welche Schlüsse kann man aus allem Gesagten über den Entstehungsort, Form und Grösse der Leberanlage machen? Was den Entstehungsort der letzteren anbetrifft, so muss folgendes gesagt werden. Wir sahen auf der auseinandergesetzten Schnittserie (Fig. 1—10) die erste Spur der Leberanlage auf Fig. 5, d. h. einige Schnitte hinter der Konfluenzstelle der beiden Venae omph.-mesentericae oder hinter dem kaudalen Ende des Sinus venosus. Wir können also sagen, dass die Leberanlage bei Torpedo ocellata zwischen kaudalem Ende des Sinus venosus und vorderem Anfang des Mitteldarms entsteht. Es muss aber hier gleichzeitig bemerkt werden, dass der Mitteldarm schon 5—6 Schnitte weiter nach hinten von dem auf Fig. 10 kopierten Schnitt sich in den Dottersack eröffnet (der betreffende Schnitt ist von uns nicht gezeichnet), sodass man mit Brachet einverstanden sein kann, welcher sagt, dass bei Torpedo ocellata die Leber zwischen dem hinteren Ende des Sinus venosus und dem Nabel angelegt wird.

Der Sinus venosus kann, wie aus der geschilderten Lage der Leberanlage hervorgeht, keinen mechanischen Einfluss auf die Konfiguration derselben haben. Er berührt überhaupt gar nicht die Leberanlage. Dagegen hängt die Form der letzteren, wie schon oben auseinandergesetzt, von den in der Längsrichtung des Körpers verlaufenden und in den Sinus venosus mündenden Venen (Venae omph.-mesentericae und ihre Zweige) direkt ab.

Was die Grösse der Leberanlage anbetrifft, so kann sie aus der Zahl der Schnitte berechnet werden, auf denen sie sichtbar

ist. Es sind in allem 25 Schnitte, auf denen sie zu sehen ist. Ungefähr auf den vordersten 5—6 Schnitten sind alle vier sekundären Divertikel gleichmässig ausgeprägt (Fig. 6); auf den folgenden 10 Schnitten (Fig. 7 und 8) sind die Divertikel α, β und δ schwach ausgeprägt, während das Divertikel γ viel deutlicher hervortritt; auf den letzten 10 Schnitten sind α, β und δ nicht mehr vorhanden: diese Schnitte gehören also ausschliesslich dem Divertikel γ an. Daraus ist es ersichtlich, dass das Divertikel γ eigentlich nur auf den hintersten 20 Schnitten gut ausgeprägt ist, während die anderen drei Divertikel (α, β und δ) nur auf den vordersten fünf Schnitten deutlich hervortreten. Wenn wir also die ganze Leberanlage, en face betrachtet, uns vorstellen, so können wir sie mit einem auf der ventralen Darmwand deutlich hervortretenden Reliefbaum vergleichen; das Divertikel γ würde seinen Stamm darstellen. Die Höhe dieses Baumes würde $25 \times 10 = 250\,\mu = 0{,}25$ m/m betreffen, d. h. die Leberanlage ist 0,25 m/m lang: sie ist also etwas länger als die Hälfte des Vorderdarms, dessen Länge, wie oben berechnet, 0,4 mm betrifft.

Bei dem hier von uns betrachteten Embryo sehen wir ausser der Leberanlage noch den Anfang eines anderen Organs, nämlich des dorsalen Pankreas. Wenn wir Fig. 6 mit Fig. 7 vergleichen, so sehen wir auf letzterer, dass die dorsale Darmwand sich dorsalwärts ausgestülpt und zwischen die beiden Mesenterialblätter vorgeschoben hat. Dasselbe sehen wir auch auf Fig. 8 und 9. Auf allen drei Figuren haben wir die kleine Ausstülpung oder Verlängerung des Darmlumens nach der dorsalen Seite hin mit dem Buchstaben x bezeichnet. Einige Schnitte weiter hinten hat sich schon die Dorsalwand (Fig. 10) ventralwärts zurückgezogen. Im allgemeinen ist das Darmlumen auf etwa 12 Schnitten dorsalwärts verlängert; mit anderen Worten, wir finden bei diesem Embryo eine längliche furchenförmige Ausstülpung der dorsalen Darmwand. Es ist die erste

Anlage des dorsalen Pankreas, welches, wie gesagt, auf etwa 12 Schnitten sichtbar ist. Diese 12 Schnitte entsprechen ungefähr dem 10. bis 21. Schnitt der Leberanlage. Man kann daher sagen, dass das dorsale Pankreas als eine längliche Ausstülpung der dorsalen Darmwand, etwa entsprechend dem Niveau des mittleren Teiles der Leberanlage, entsteht.

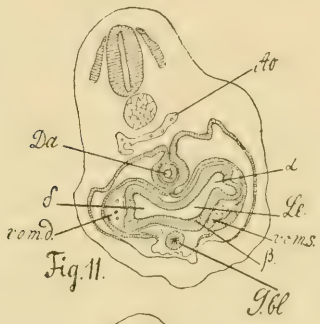

Fig. 11.

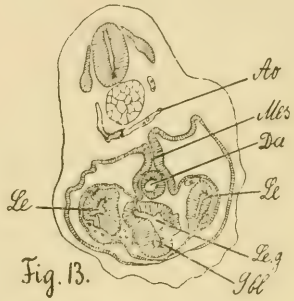

Fig. 13.

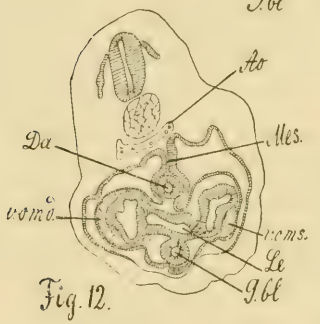

Fig. 12.

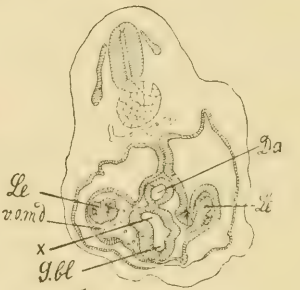

Fig. 14.

Bevor wir zur Beschreibung des zweiten Stadiums übergehen, machen wir den Leser auf eine interessante Einzelheit aufmerksam, welche auf Fig. 10 sichtbar ist. Hier ist gerade diejenige Stelle getroffen, wo die Aorta die mächtige Arteria mesenterica abgiebt. Letztere zieht von der Aorta ventralwärts, benutzt aber nicht den vorhandenen natürlichen Weg, d. h. das Mesenterium, sondern bahnt sich einen eigenen Weg, indem sie die beiden Blätter des Mesoderms durchbricht und die Leibes-

höhle durchkreuzt. Dadurch entsteht auch hier ein sogenanntes Peritonealfenster (Fig. 10, Per.f.).

II.

Wir gehen jetzt zur Schilderung des zweiten Stadiums von Torpedo ocellata über und geben hier acht Zeichnungen (Fig. 11 bis 18), welche acht Schnitte eines diesbezüglichen Embryo darstellen. Die Schnitte wurden 20 μ dick angefertigt.

Die Leberanlage ist in diesem Stadium auf 13 Schnitten sichtbar, sie hat hiermit dieselbe Länge, wie im ersten Stadium, nämlich $20 \times 13 = 260\,\mu = 0{,}26$ m m. Dafür ist aber ihre Konfiguration im zweiten Stadium eine ganz andere als im ersten.

Fig. 11 stellt den dritten der genannten 13 der Leberanlage entsprechenden Schnitte dar. Wir sehen hier, dass die Leberanlage (Le) nicht mit dem kleinen Darmlumen (Da) kommuniziert. Solch eine Kommunikation ist auch auf den nächstfolgenden drei Schnitten, welche auf Fig. 12—14 abgebildet sind, nicht zu sehen. Im ganzen sind es vier Schnitte. Zählen wir noch die ersten zwei von uns nicht kopierten Schnitte, auf denen die Leber tangential getroffen und ganz klein ist, hinzu, so haben wir zusammen sechs Schnitte, auf denen keine Kommunikation zwischen Leber- und Darmlumen sichtbar ist. Die Schlussfolgerung daraus ist die, dass die Leberanlage in diesem Stadium sich schon vom Darm von vorne nach hinten eine gewisse Strecke lang abgeschnürt hat. Diese Strecke ist gleich der Dicke von sechs Schnitten, d. h. $20 \times 6 = 120\,\mu = 0{,}12$ mm. Diese Zahl ist etwa der Hälfte der ganzen Länge der Leberanlage gleich. Letztere hat sich hiermit in ihrer vorderen Hälfte, von vorne nach hinten, von der ventralen Darmwand abgeschnürt.

Einen ähnlichen Abschnürungsprozess macht auch das Divertikel γ durch. In diesem Stadium bezeichnen wir das-

selbe schon mit den Buchstaben G.bl., weil es sich schon zu einem besonderen Organ, der Gallenblase, hervorgebildet hat. Wir sehen nämlich auf Fig. 11 einen kreisrunden Zellhaufen (G.bl.), welcher die tangential getroffene vordere Spitze der Gallenblasenanlage darstellt. Mit der Leber kommuniziert letztere auf diesem Schnitte nicht. Auf dem nächstfolgenden

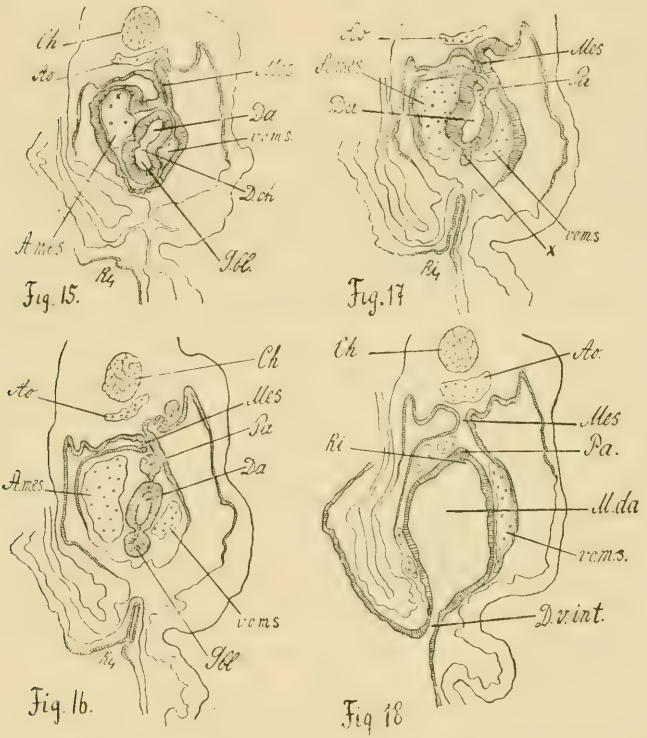

Schnitt, auf Fig. 12, ist die Gallenblasenanlage hohl, berührt die Leberanlage, kommuniziert aber nicht mit ihrem Lumen. Diese Kommunikation ist aber schon auf dem folgenden Schnitt (Fig. 13) vorhanden. Das ursprüngliche Divertikel γ oder die Gallenblasenanlage hat sich also ein wenig von der eigentlichen Leberanlage von vorne nach hinten abgeschnürt. Als eigentliche Leberanlage bezeichnen

wir von jetzt ab die Summe der drei sekundären Divertikel α, β und δ oder die ganze primäre Leberanlage ohne das Divertikel γ, d. h. ohne die Gallenblasenanlage.

Dank der beschriebenen Abschnürung der eigentlichen Leberanlage sowie auch der Gallenblasenanlage hat sich das Verhältnis dieser Organe zum Darmtrakt bedeutend geändert. Im ersten Stadium konnten wir die ganze primäre Leberanlage mit einem auf der ventralen Darmwand ausgeprägten Reliefbaum vergleichen; von jetzt ab werden wir aber mit Recht dieselbe mit einer etwas eingeknickten Blume vergleichen können, welche an die ventrale Darmwand mit ihrem ganzen deutlich hervortretenden Stengel befestigt ist.

Betrachten wir nun die eigentliche Leberanlage, so sehen wir, dass ihre drei Bestandteile, d. h. die sekundären Divertikel α, β und δ sich verschieden stark verändert haben (Fig. 11). Das Divertikel β blieb fast unverändert, während α und δ, sich an die anliegenden Gefässe anpassend, sich zu verzweigen begannen. Im allgemeinen erscheint in diesem Stadium die Leberanlage dorsoventral abgeplattet und nach den Seiten hin ausgedehnt. Ihr Lumen erscheint kleiner als im ersten Stadium; es ist die Folge der beginnenden Verzweigung der Leberanlage, welche, wie Brachet richtig sagt, nicht nur von innen nach aussen, sondern auch von aussen nach innen geschieht. Die Beeinträchtigung des Leberlumens in dorsoventraler Richtung ist deutlich aus Fig. 11 ersichtlich. Doch noch bedeutender ist die Beeinträchtigung desselben in kranio-kaudaler Richtung, was man gut aus den gegebenen Figuren ersieht: das Leberlumen ist nur auf Fig. 11 gut zu sehen; auf dem folgenden Schnitt (Fig. 12) ist es schon zweimal unterbrochen, auf dem nächstfolgenden (Fig. 13) ganz klein. Die kranio-kaudale Weite des Leberlumens ist also kaum der Dicke zweier Schnitte, d. h. kaum $20 \times 2 = 40\ \mu = 0{,}04$ mm, gleich, während im ersten Stadium das ganze Leberlumen auf mindestens acht Schnitten zu sehen

war, d. h. mindestens $8 \times 10 = 80 \mu = 0{,}08$ mm weit (in kranio-kaudaler Richtung) war.

Auf Fig. 12 haben wir zwei seitliche Unterbrechungen des Leberlumens gesehen. Auf Fig. 13 sind die seitlichen Leberteile, entsprechend diesen Unterbrechungen, schon vollständig vom mittleren Leberteil abgetrennt. Auf dem nächsten Schnitt (Fig. 14) sind die seitlichen Leberteile tangential getroffen, auf dem nachnächsten (von uns nicht kopierten) Schnitt schon mehr nicht zu sehen, während der mittlere Leberteil auf allen genannten Schnitten gut zu sehen ist. Letzterer ist auf Fig. 13 mit Le.g bezeichnet, auf Fig. 14 mit x, auf Fig. 15, d. h. etwa vier Schnitte weiter hinten, mit D.ch. Während auf Fig. 14 (bei x) nur eine Berührung des mittleren Leberteiles mit der ventralen Darmwand sichtbar ist, kann man auf Fig. 15 (bei D.ch) schon eine Kommunikation des Darmlumens (Da) mit dem Lumen des noch sichtbaren mittleren Leberteiles (D.ch) konstatieren. Letzterer stellt also gewissermassen einen hohlen Stiel dar, welcher einerseits in den Darm mündet (Fig. 15), andrerseits in die Leberanlage übergeht (Fig. 12 und 11) und als Ausführungsgang derselben dient. Auf Fig. 13 hat dieser Stiel noch die Bedeutung eines Ductus hepaticus, dagegen auf Fig. 14 und 15, wo er breit mit der Gallenblasenanlage kommuniziert, hat er schon die Bedeutung eines Ductus choledochus.

Auf dem nächstfolgenden Schnitt (Fig. 16) ist schon der Ductus choledochus nicht mehr zu sehen. Dagegen sieht man hier noch einen Rest der Gallenblasenanlage (G.bl.), deren Lumen aber nicht mehr mit dem Darmlumen kommuniziert. Die Gallenblasenanlage hat also auch in ihrem hinteren Teil schon einen ganz kleinen Abschnürungsprozess von hinten nach vorne durchgemacht.

Die Bauchspeicheldrüse hat sich in diesem Stadium schon weiter entwickelt. Sie ist hier auf etwa 8 bis 9 Schnitten

sichtbar, d. h. sie ist etwa 160 -180 μ oder 0,16—0,18 mm lang, während im ersten Stadium ihre Länge 0,12 mm betraf. Ihre Konfiguration hat sich jetzt insofern geändert, dass ihr vorderer Teil einen kleinen Abschnürungsprozess durchgemacht hat. Auf Fig. 16 stellt die Bauchspeicheldrüse (Pa) einen runden kompakten Zellhaufen dar, der vermittelst einer ganz schmalen Brücke mit der dorsalen Darmwand verbunden ist. Auf dem nächsten Schnitt, der von uns nicht kopiert ist, sehen wir statt dessen schon einen hohlen Zellhaufen, welcher durch eine breitere Brücke mit der dorsalen Darmwand verbunden ist. Auf dem darauf folgenden Schnitt (Fig. 17) sehen wir aber schon eine Kommunikation des Pankreaslumens (Pa) mit dem Darmlumen (Da.). Es hat also nur der ganz vordere (etwa 1/4) Teil der Bauchspeicheldrüse einen Abschnürungsprozess von vorne nach hinten durchgemacht. Der übrige Teil der Drüse kommuniziert auf allen Schnitten mit dem Darmlumen, wird weiter hinten immer kleiner und geht allmählich in die dorsale Darmwand über, wie wir es aus Fig. 18 sehen, wo das Pankreas (Pa) nur noch als eine Verdickung dieser Wand zu erkennen ist.

Auf welcher Höhe liegt nun in diesem Stadium die Pankreasanlage? Mit anderen Worten, entspricht auch noch jetzt ihre Lage dem mittleren Teil der primären Leberanlage, wie wir es im ersten Stadium gesehen haben? Nein. Wir sehen auf Fig. 17 noch den vorderen Teil der Pankreasanlage und daneben schon keine Spur mehr von der Leber (nur bei x sehen wir noch eine schwache Andeutung der hintersten Spitze der Gallenblasenanlage). Es scheint als ob die dorsale Darmwand zusammen mit dem Pankreas sich nach hinten stark verschoben hätte. Das ist aber nicht der Fall. Es hat sich hier der ganze Darmtrakt ventralwärts vorgeschoben und geknickt, wahrscheinlich infolge der Wucherung des Pankreas, welches jetzt zwischen Darm und Rumpfplatte liegt. Vergleichen wir nämlich Fig. 11 und 16,

so sehen wir, dass auf letzterer die dorsale Darmwand viel weiter von der Chorda dorsalis entfernt ist als auf ersterer. Mit dieser Darmknickung ist zwar keine gegenseitige Verschiebung der dorsalen und ventralen Darmwand verbunden, doch trifft jetzt der Querschnitt gleichzeitig solche Abschnitte dieser Wände, welche im ersten Stadium einander nicht entsprochen haben, da die mit der ventralen Darmwand verbundene Leberanlage infolge der Darmknickung etwas nach vorne und die mit der dorsalen Darmwand verbundene Pankreasanlage etwas nach hinten gerückt sein muss. Infolge dieser relativen Verlagerung der Bauchspeicheldrüse nach hinten wird jetzt ihr hinterstes Ende (Fig. 18 Pa.) auf dem Querschnitt zugleich mit dem Ductus vitello-intestinalis (D. v. int.) getroffen, was im ersten Stadium nicht der Fall war. Schon auf Fig. 17, 16 und 15 sehen wir denjenigen Teil des Entoderms (Ri_1), welcher den Dotter umgreift: er sieht auf diesen Bildern wie ein Trichter aus, der mit seiner Spitze den Darm zu erreichen sucht. Auf Fig. 18 hat er schon denselben erreicht, d. h. der Ductus vitello-intestinalis mündet schon hier in den weiten Mitteldarm (M.da.) ein, dessen Entoderm (Ri) in das den Dotter umgreifende Entoderm übergeht.

Was die Gefässe anbetrifft, so sehen wir rechterseits auf Fig. 11—14 die Vena omph.-mes. dextra, linkerseits die Vena omph.-mes. sinistra, welche auf Fig. 13 und 14 in der Längsrichtung gespalten erscheint. Auf Fig. 15 stellt sie schon wieder ein Gefäss dar. An Stelle der Vena omph.-mes. dextra sehen wir auf der letztgenannten Figur die mächtige A. mesenterica, welche, wie schon oben beschrieben, beide Mesodermblätter durchbricht. Diese Durchbruchsstelle sieht man auch (entsprechend dem auf Fig. 15 angemerkten x) in diesem Stadium auf einigen Schnitten, welche von uns nicht kopiert sind und welche den zwischen Fig. 14 und 15 übergangenen Schnitten entsprechen.

III.

Wir haben gesehen, dass die eigentliche Leber im zweiten Stadium schon vom Darm abgeschnürt war und auf dem Ductus choledochus hing, welcher in seiner ganzen Ausdehnung mit dem Darmtrakt in Zusammenhang stand. Die Gallenblasenanlage war in ihrem vordersten Teil von der eigentlichen Leberanlage abgeschnürt, während sie sonst im übrigen Teil als Ausstülpung der ganzen ventralen Wand des Ductus choledochus aufzufassen war.

Im dritten Stadium sind noch weitere bedeutende Veränderungen hinzugetreten, wie die fünf beigegebenen Figuren (Fig. 19 bis 23) zeigen. In der Leber sehen wir (Fig. 19—20) grosse hohle Schläuche, auf denen hie und da kleine hohle Knospen (ib. x) sitzen, die mit den Hohlräumen der Schläuche kommunizieren (ib. x_1). Diese Kommunikation ist nicht überall sichtbar, weil die kleinen Knospen auf dem Schnitt oft tangential getroffen sind. Die Leber macht im allgemeinen den Eindruck einer verzweigten Drüse. Sie ist auf 48 Schnitten (à 10 μ) sichtbar, d. h. sie ist $10 \times 48 = 480\ \mu = 0{,}48$ mm lang, folglich fast zweimal länger als im vorigen Stadium. Fig. 19 stellt den 20. der genannten 48 Schnitte dar; wir sehen auf dieser Figur, dass nur die seitlichen Leberteile verzweigt sind. Der mittlere Leberteil (NB) stellt einen hohlen Balken dar, welcher die beiden Seitenteile vereinigt. Dank eben der Verzweigung der Seitenteile hat die Leber jetzt solche grosse Dimensionen angenommen; auf allen genannten 48 Schnitten sind auch nur die Seitenteile sichtbar, während der mittlere Leberteil nur auf etwa 16—17 Schnitten zu sehen ist, welche dem 10. bis zum 26. der genannten 48 Schnitte entsprechen. Die Leber scheint jetzt schon aus zwei seitlichen Lappen zu bestehen, von denen der linke aus den Divertikeln α und β, der rechte aus dem Divertikel δ entstanden ist. Der mittlere Leberteil (ib. NB),

welcher die beiden Seitenteile verbindet, erscheint als eine Vereinigung der Ausführungsgänge beider Leberlappen, welche weiter hinten in den Ductus hepaticus übergeht. Auf Fig. 20 hat sich schon das Lumen des rechten Leberlappens vom Lumen des mittleren Leberteils abgeteilt; einige Schnitte weiter geschieht dasselbe auf der linken Seite, und allmählich erscheinen auf den Querschnitten die beiden seitlichen Leberteile vom mittleren ab-

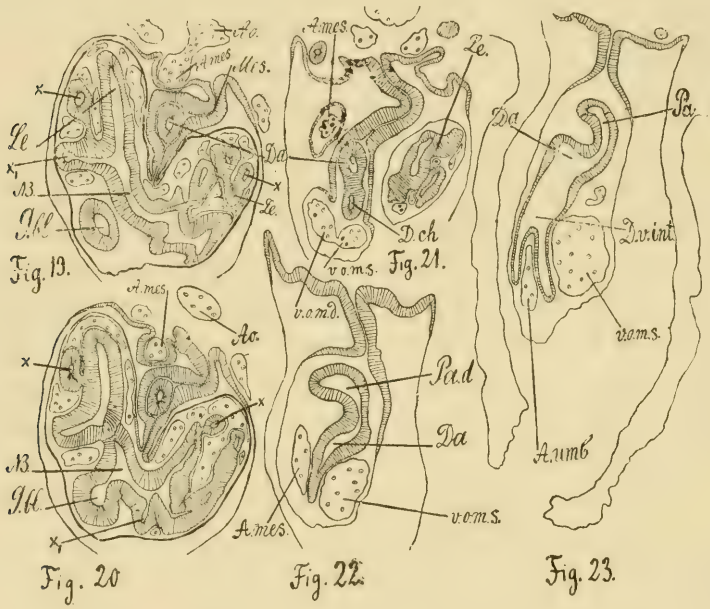

geteilt; letzterer liegt dann in der Mittelebene des Körpers und zieht nach hinten als Ductus hepaticus oder richtiger als Ductus choledochus, da seine ventrale Wand die Gallenblasenausstülpung trägt. Etwa 20 Schnitte weiter hinten (Fig. 21) berührt das hinterste Ende des Ductus choledochus die ventrale Darmwand (ib. Da), um auf dem nächstfolgenden Schnitt, welcher von uns nicht kopiert ist, schon in den Darm einzumünden. Diese Einmündung nimmt eine kleine cirkumskripte Stelle der ventralen Darmwand ein, nicht so wie

im zweiten Stadium, wo sie der ganzen Länge des Ductus choledochus entsprach. Mit anderen Worten, im dritten Stadium hat sich schon der ganze Ductus choledochus von vorne nach hinten von der ventralen Darmwand abgeschnürt, um erst an seinem hintersten Ende in den Darm zu münden.

Die Gallenblase ist grösser geworden und tritt deutlicher hervor. Sie erscheint auf acht Schnitten (cf. Fig. 19) von der eigentlichen Leberanlage abgeschnürt, d. h. auf einer doppelt grösseren Strecke als im zweiten Stadium. Im ganzen ist die Gallenblase im dritten Stadium auf 20 Schnitten sichtbar; auf den 12 hintersten davon steht sie in Zusammenhang mit dem Ductus choledochus (cf. Fig. 20) resp. stellt eine Ausstülpung des vorderen Teiles seiner ventralen Wand dar, während sie im zweiten Stadium eine Ausstülpung seiner ganzen ventralen Wand darstellte. Diese Erscheinung könnte man auf zweierlei Weise erklären: entweder hat der hintere Teil der Gallenblase auf einer grösseren Strecke von hinten nach vorne sich von der Ventralwand des Ductus choledochus abgeschnürt oder der letztere hat sich in seiner ganz hintersten Partie unverhältnismässig stark verlängert. Die erstere Erklärung scheint uns deshalb unwahrscheinlich, weil wir in diesem Stadium auf unseren Schnitten keine abgeschnürte hintere Partie der Gallenblase sehen. Dagegen ist die zweite Erklärung sehr plausibel, da wir in diesem Stadium eine Abschnürung des Ductus choledochus in seiner ganzen Länge gesehen haben. Bei solch einer Abschnürung findet immer eine Verlängerung und Neubildung von Wänden des sich abschnürenden Organes statt. In unserem Falle haben wir eine Neubildung der ganzen früher noch nicht vorhanden gewesenen Dorsalwand des Ductus choledochus vor uns. Aber auch seine gegenüberliegende Ventralwand hat sich gleichzeitig nach hinten verlängert — höchst wahrscheinlich auf Kosten der anliegen-

den ventralen Darmwand, welche gewissermassen in den Bereich des Ductus choledochus hineingezogen wurde. Solch ein Hineinziehen von benachbarten Wänden in den Bereich sich entwickelnder Organe ist eine Erscheinung, die in solchen Fällen oft beobachtet wird. Wir werden noch unten die Gelegenheit haben, darüber zu sprechen.

Aus allem Gesagten ersehen wir, dass die ganze Leberanlage, welche im ersten Stadium nur einen auf der ventralen Darmwand ausgeprägten Reliefbaum darstellte und im zweiten Stadium noch mit dem ganzen Stiel (d. h. Ductus choledochus) an diese befestigt war, jetzt schon in ihrer ganzen Länge vom Darm sich abgeschnürt hat und nur noch am hintersten Ende des Ductus choledochus mit dem Darmlumen kommuniziert. Dadurch ist das abgeschnürte Organ beweglicher geworden und hat sich auch ein wenig ventralwärts und nach hinten verschoben. Infolge dessen haben auch die Oberflächen dieses Organs ihre Lage verändert: die früher rein ventralen Flächen sind jetzt teilweise als hintere aufzufassen, die früher rein vorderen — teilweise als ventrale, die früher rein dorsalen — teilweise als vordere. Der Ductus choledochus, welcher im zweiten Stadium eine rein kranio-kaudale Richtung hatte, verläuft jetzt (zum Darm) nach hinten und dorsalwärts; die Gallenblasenanlage, welche im zweiten Stadium eine Ausstülpung seiner Ventralwand darstellte, kann schon jetzt als Ausstülpung seiner hinteren Wand aufgefasst werden. Was jetzt als Vorderwand des Ductus choledochus aufgefasst werden kann, ist im zweiten Stadium überhaupt noch nicht vorhanden gewesen: es hat sich erst bei seiner Abschnürung von der ventralen Darmwand gebildet.

Die Bauchspeicheldrüse ist bedeutend ausgewachsen. Sie ist jetzt auf 42 Schnitten (à 10 μ) zu sehen, d. h. sie hat eine kranio-kaudale Länge von $10 \times 42 = 420\ \mu = 0{,}42$ mm, folglich ist sie jetzt $2^1/_2$ mal so lang, wie im zweiten Stadium. Auf den vorderen 20 Schnitten erscheint sie als eine rundliche, vom

Darm abgetrennte Schlinge, welche erst auf dem 21. Schnitt mit der dorsalen Darmwand sich vereinigt. Dabei verliert sie ihre rundliche Gestalt und wird dorso-ventral abgeplattet, wobei ihr blindes Ende nach rechts gewandt ist (cf. Fig. 22, Pa. d.). Weiter hinten behält die Bauchspeicheldrüse auf den Querschnitten zwar dieselbe Gestalt, wird aber immer kleiner und geht allmählich in die dorsale Darmwand über. Wir sehen also, dass die Bauchspeicheldrüse im dritten Stadium sich schon in ihrer ganzen vorderen Hälfte vom Darm abgeschnürt hat. Ihre hintere Hälfte steht noch mit letzterem in Zusammenhang, hat sich aber stark nach rechts gedreht.

Eine interessante Besonderheit dieses Stadiums besteht in folgendem: auf Fig. 22 ist das Lumen des Mitteldarms (Da), welches bedeutend grösser ist als das Lumen des Vorderdarms (Fig. 19 bis 21, Da), dorso-ventral ausgezogen, wodurch das Herannahen der Mündung des Ductus vitello-intestinalis angedeutet wird. Dreizehn Schnitte weiter hinten (Fig. 23) ist das Darmlumen auf dem Querschnitt noch grösser geworden (Da) und zwar auf Kosten des proximalen Endes des Darmdotterganges (ib. D. v. int.). Das distale Ende dieses Ganges erscheint hier in zwei parallele Zweige gespalten, weil die aus der A. mesenterica auslaufende Arteria umbilicalis, die ventralwärts und zugleich nach hinten zieht, schief an der vorderen resp. ventralen Wand des Darmdotterganges vorübergeht und dieselbe rinnenförmig eindrückt (cf. Fig. 30, A. umb.), was auf dem Querschnitt eine Zweispaltung vortäuscht.

Was die Blutgefässe anbetrifft, so sehen wir die Vena omph.-mes. sinistra linkerseits vom Darmdottergang (Fig. 23) und weiter vorne — linkerseits vom Mitteldarm (Fig. 22) liegen. Gehen wir noch weiter nach vorne (Fig. 21), so sehen wir nahe der Mündung des Ductus choledochus in den Darm die Vena omph.-mes. sinistra an seiner ventralen resp. hinteren Wand sich in zwei kaudo-kranial verlaufende Äste spalten, von

denen der eine (ib. v. o. m. s.) zum linken, der andere (ib. v. o. m. d.) zum rechten Leberlappen hinzieht. In der Leber werden beide genannten Äste vielfach verzweigt und in der Längsrichtung nach Art eines Rete mirabile gespalten. Dieses Netz ist von den vielen Leberbalken und Knospen durchkreuzt und durchwachsen (Fig. 19—20). An den vorderen Polen der beiden Leberlappen sammeln sich die einzelnen Gefässchen wieder zu je einem starken venösen Stamm. Die beiden Stämme verlassen dann die Leberlappen und ziehen nach vorne zum Sinus venosus des Herzens. In den letzteren mündet neben diesen beiden venösen Stämmen noch die Vena mesenterica, welche von hinten und der dorsalen Seite her kommt, die rechte Darmwand umkreist und in den Sinus sich ergiesst.

Von den zwei beschriebenen venösen Lebergefässen ist das linke die direkte Fortsetzung der linken Vena omph.-mes., das rechte — ein Rest der rechten Vena omph.-mes., welche also nur in ihrem proximalen Teil als rechte Lebervene erhalten worden ist, während ihr distaler Teil gänzlich verschwunden ist. Nahe der Mündungsstelle des Ductus choledochus anastomosieren die beiden venösen Lebergefässe miteinander (Fig. 21. v. o. m. s. und v. o. m. d.).

Die Arteria mesenterica verläuft in diesem Stadium nicht rein dorso-ventral, sondern teilweise auch kranio-kaudal, so dass sie auf den Querschnitten nicht länglich getroffen werden konnte. Auf Fig 19 sieht man ihren Austritt aus der Aorta. Von hier aus ist sie bestrebt, die beiden Mesodermblätter zu durchbrechen. Auf Fig. 20 ist das parietale Mesodermblatt schon stark durch die A. mesenterica in die Leibeshöhle hineingestülpt. Auf Fig. 21 ist die A. mesenterica zusammen mit dem sie umgebenden Mesenchym und Mesoderm innerhalb der Leibeshöhle getroffen. Es ist klar, dass dabei auf dem Querschnitt kein Peritonealfenster zustande kommen konnte. Auf Fig. 22 ist die A. mesenterica schon an der rechten Seite des Mitteldarms

innerhalb des visceralen Mesodermblattes, getroffen. Ein wenig weiter hinten giebt sie ihren mächtigsten Ast ab, die Arteria umbilicalis, welche an der vorderen resp. ventralen Seite des Ductus vitello-intestinalis schief vorüberzieht (cf. Fig. 30), wodurch die oben beschriebene scheinbare Zweispaltung des letzteren vorgetäuscht wird (Fig. 23). —

IV.

Das vierte Stadium der Entwickelung von Torpedo ocellata (Fig. 24—29) unterscheidet sich bedeutend vom dritten Stadium. Im letzteren bestand die Leber noch aus hohlen Schläuchen, auf denen hie und da kleine hohle Knospen sassen. Im vierten Stadium sehen wir schon anstatt der hohlen Schläuche stark verzweigte solide Leberbalken, in denen keine Spur von Hohlräumen nachzuweisen ist. Das ursprüngliche Lumen der Leberanlage ist teilweise nur noch im mittleren Leberteil (Fig. 24, b) und in den proximalen Partien der Seitenteile (ib. a und c) erhalten; die übrigen Partien der Leber bestehen schon also in diesem Stadium aus für dieses Organ charakteristischen soliden Balken.

Was die Dimensionen der Leber anbetrifft, so sind sie in diesem Stadium dieselben, wie im vorigen. Dasselbe kann man auch in Bezug auf die Gallenblase sagen, welche sich wenig verändert hat und jetzt einen kleinen nach vorne und ventralwärts gewandten Blindsack darstellt. Die Mündung der Gallenblase ist in diesem Stadium viel kleiner als im vorigen, da ihre schon früh begonnene kranio-kaudale Abschnürung unterdessen zugenommen hat. Infolgedessen tritt jetzt der Ductus hepaticus deutlicher hervor, da er sich um so viel verlängert hat, als die Abschnürung der Gallenblase vom mittleren Leberteil betrifft. Der Ductus choledochus hat sich auch bedeutend verlängert.

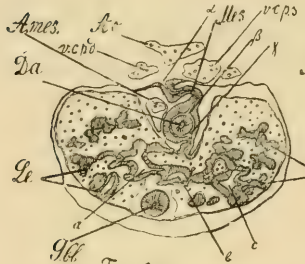

Fig. 24.

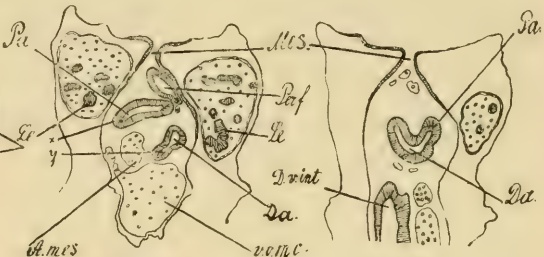

Fig. 26.

Fig. 28.

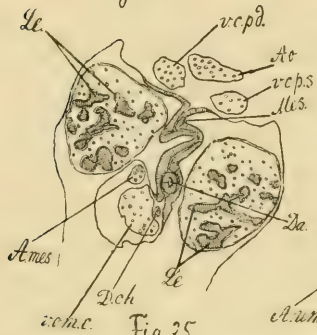

Fig. 25.

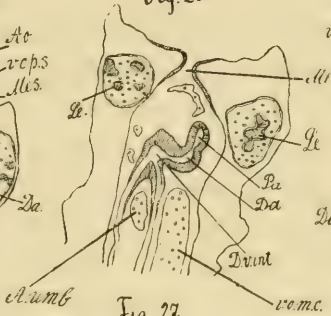

Fig. 27.

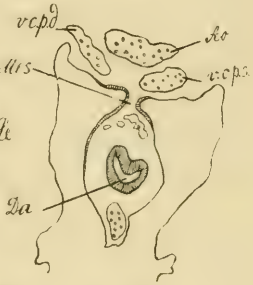

Fig. 29.

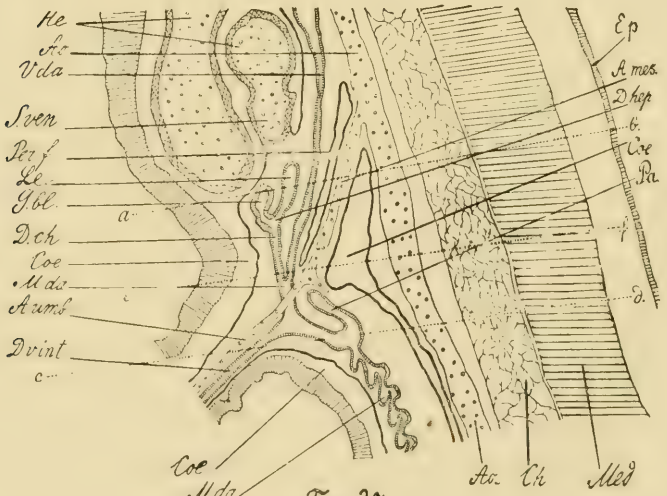

Fig. 30.

Um diese Verhältnisse deutlicher zu machen, haben wir einen schematischen Sagittalschnitt (Fig. 30) gezeichnet, welcher durch Kombination zweier benachbarter Sagittalschnitte eines Torpedoembryo des vierten Stadiums erhalten worden ist. Von der Leber sehen wir hier (Fig. 30, Le) nur eine vertikale Schlinge, welche dem auf Fig. 24 mit b bezeichneten mittleren Leberteil entspricht. Der hinterste Teil dieser Schlinge kann schon jetzt als Ductus hepaticus bezeichnet werden (D. hep.). Hinter der Mündung der Gallenblase (G.bl.) geht letzterer in den Ductus choledochus (D. ch.) über, welcher einen langen nach vorne gerichteten Stiel darstellt, auf dem die Leber und Gallenblase sitzen. Die Mündung des Ductus choledochus in den Darm (M. da.) findet nicht weit vor dem Ductus vitello-intestinalis (D. v. int.) statt. Neben letzterem verläuft die A. umbilicalis (A. umb.), welche aus der mächtigen A. mesenterica entspringt. Letztere (A. mes.) ist zusammen mit dem sie umgebenden Mesenchym und Mesoderm (das Mesoderm ist auf dieser Zeichnung durch eine dicke schwarze Linie angedeutet) längs getroffen, so dass vor ihr ein Peritonealfenster (Per. f.) oder ein schmaler Teil der Leibeshöhle (Coe.) zu sehen ist.

Wenn wir einen dem Niveau der Linie ab (Fig. 30) entsprechenden Querschnitt machen, bekommen wir ungefähr das auf Fig. 24 gezeichnete Bild, wo die Gallenblase an ihrer vorderen Spitze und die Arteria mesenterica mit dem sie umgebenden Mesenchym und Mesoderm innerhalb der Leibeshöhle getroffen sind. Dem Niveau der Linie ef entspricht Fig. 25, wo die Arteria mesenterica schon innerhalb des Visceralblattes und der Ductus choledochus nicht weit von der ventralen Darmwand getroffen sind. Ein wenig weiter hinter der Linie ef sehen wir schon (Fig. 30) die Mündung des Ductus choledochus; das entspricht der Fig. 26, wo mit dem Buchstaben y das hinterste in den Darm mündende Ende dieses Ganges bezeichnet ist.

Was die Bauchspeicheldrüse anbetrifft, so ist ihre Mündung in den Darm in diesem Stadium noch kleiner als im vorigen, d. h. die von vorne nach hinten fortschreitende Abschnürung derselben hat jetzt bedeutend zugenommen und betrifft schon den grössten Teil der Drüse (Fig. 30 Pa.). Ihre ursprünglich dorsale Kante hat sich noch mehr nach rechts und sogar ventralwärts gewandt, was man am besten aus Fig. 26 (Pa) sieht, wo wir eben mit x die ursprünglich dorsale Pankreaswand bezeichnet haben. —

Fig. 27 entspricht der auf Fig. 30 gezeichneten Linie cd und zeigt schon den Ductus vitello-intestinalis verdoppelt oder gespalten, ähnlich der Fig. 23; dazwischen liegt die A. umbilicalis. Wir sehen auf Fig. 27 auch die Mündung des Pankreas (Pa) in den Darm (Da); sie ist auch noch auf Fig. 28 (Pa), welche einen etwas weiter hinten geführten Schnitt darstellt, zu sehen. Der Ductus vitello-intestinalis ist auf Fig 28 schon vom Darm abgeteilt und nicht mehr gespalten.

Bevor wir zur Beschreibung des fünften Stadiums übergehen, wollen wir noch darauf hinweisen, dass auf Fig. 26 ein Peritonealfenster (Per. f.) sichtbar ist. Letzteres ist dadurch entstanden, dass das vordere Pankreasende sich stark nach rechts gedreht und hierdurch das rechte Visceralblatt stark hervorgebaucht hat; letzteres bildet dabei zwischen vorderem Pankreasende und Mesenterium eine nach hinten gerichtete trichterförmige Vertiefung, welche im Querschnitt eben ein Peritonealfenster abgiebt.

Im vierten Stadium sehen wir schon zwischen den beiden Mesenterialblättern, welche in den ersten drei Stadien eng aneinander lagen, hie und da Anhäufungen von mesenchymatösem Gewebe. Auf Fig. 24 haben wir mit α, β und γ drei typische Stellen angedeutet, an denen auf den Querschnitten zuerst Mesenchymanhäufungen sichtbar sind.

V.

Im fünften Stadium der Entwickelung von Torpedo ocellata ist die Leber schon bedeutend grösser geworden: sie ist jetzt auf mehr als 110 Schnitten (à 10 μ) sichtbar, d. h. sie hat eine kranio-kaudale Länge von mehr als $110 \times 10 = 1100\,\mu$ oder 1,1 m/m. Sie stellt ein parenchymatöses Organ dar, dessen mikroskopischer Bau schon sehr nahe demjenigen der erwachsenen Leber ist. Aus beiden Seitenteilen der Leber zieht medianwärts je ein hohler Lebergang. Beide Lebergänge vereinigen sich in der Mittelebene des Körpers zu einem gemeinschaftlichen kurzen Ductus hepaticus, welcher auf etwa 10 Schnitten sichtbar ist. Letzterer verläuft kranio-kaudal, vereinigt sich mit der etwa auf 20 Schnitten sichtbaren Gallenblase und geht dann in den langen Ductus choledochus über, welcher seinerseits in den Darm mündet (Fig. 32, D. ch.). Vom sogenannten mittleren Leberteil der vorigen Stadien ist jetzt schon nichts nachgeblieben, ausser dem Ductus hepaticus, welcher früher als hinterstes Ende des mittleren Leberteiles aufzufassen war (Fig. 30, D. hep.). Die Seitenteile der Leber haben sich aber dafür stark verzweigt und ausgedehnt; sie nähern sich einander in der Mittelebene des Körpers und umfassen beiderseits die Gallenblase, sodass letztere jetzt in das Leberparenchym eingesunken erscheint; nur die hintere oder ursprünglich ventrale Fläche der Gallenblase ist frei und vom Lebergewebe unbedeckt geblieben, während im vierten Stadium noch die ganze Gallenblase frei und rings vom Mesenchym umgeben war (Fig. 24, G. bl). Hinter dem Niveau der Gallenblase entfernen sich beide Leberlappen voneinander und verlaufen weiter hinten als zwei längliche Zipfel innerhalb der Leibeshöhle zu beiden Seiten des Mesenteriums und Darms (Fig. 31—34, Le).

Die nach vorne und rechterseits gerichtete Bauchspeicheldrüse hat sich unterdessen ein wenig verzweigt. Auf Fig. 31

erscheint das blinde Pankreasende (Pa) in zwei Zweige geteilt, von denen der stärkere (β) nach rechts, der schwächere (α) dorsalwärts zum oben erwähnten Peritoncalfenster gewandt ist (Per. f.; vergl. Fig. 26). Die Entstehung des letzteren haben wir oben erklärt, und gerade Fig. 31 scheint unsere Erklärung zu be-

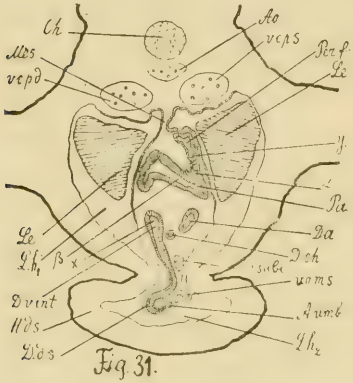

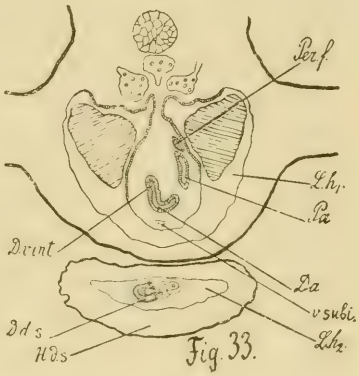

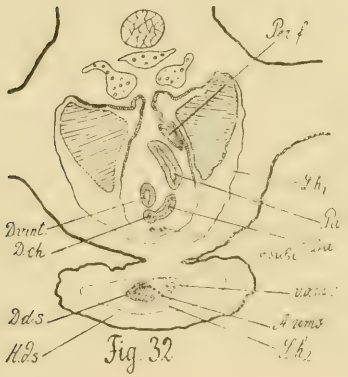

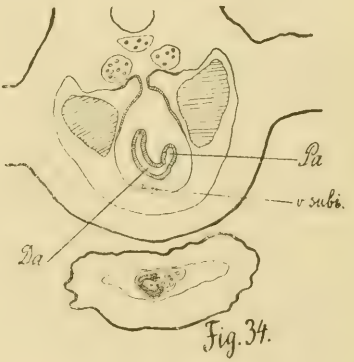

stätigen, da auch hier das rechte Visceralblatt durch denjenigen Pankreasteil hervorgebaucht worden ist, welcher nach rechts gewandt ist, während der dorsalwärts gerichtete Pankreasast (α) bestrebt ist, seine Lage zwischen beiden Visceralblättern des normalen Mesenteriums zu behaupten, und der mit y bezeichneten Stelle zugewandt ist. — Die Bauchspeicheldrüse ist jetzt

im allgemeinen auf etwa 50 Schnitten sichtbar. Doch kann man darnach über die Dimensionen dieser Drüse nicht mehr urteilen, weil sie nicht mehr rein kaudo-kranial verläuft, sondern sich schräg nach rechts ausgedehnt hat, was durch ihre allmähliche Rechtsdrehung geschehen ist. Die Mündung der Bauchspeicheldrüse in den Darm sehen wir erst auf Fig. 34 (Pa); zwischen letzterer und Fig. 31 ist eine Entfernung von mehr als 40 Schnitten vorhanden.

Vergleichen wir die hier gezeichneten vier Querschnitte (Fig. 31—34) eines Torpedoembryo fünften Stadiums untereinander, so fällt es uns auf, dass das Mündungsende des Pankreas bestrebt ist, die Dorsalwand des Darmes zu erreichen, während letztere sich immer mehr ventralwärts verschiebt und so die Vereinigung mit dem Pankreas vermeidet, sodass letztere erst auf Fig. 34 stattfindet. Das erklärt sich dadurch, dass der Mitteldarm schon die Form einer echten Spirale angenommen hat, welche bereits in den früheren Stadien teilweise angedeutet war, wie wir es z. B. aus Fig. 30 (M. da.) ersehen, wo der Längsschnitt des Mitteldarmes kein regelmässiges, sondern ein gezacktes Rohr darstellt. Im fünften Stadium erscheint der spiralige Mitteldarm oder Spiraldarm auf den Querschnitten immer als hufeisenförmige Schlinge mit nach innen gewandter Konkavität, wobei aber die beiden Enden der Schlinge je nach dem Schnitt entweder nach links (Fig. 34) oder dorsalwärts (Fig. 33) oder nach rechts (Fig. 32) oder ventralwärts gewandt sind. Daher scheint es uns auch beim Vergleichen der Querschnitte (Fig. 31—34), dass die dorsale Darmwand sich immer vom Pankreas entfernt.

Die spiralige Form des Mitteldarmes hat noch eine zweite Erscheinung zur Folge. Schon im vierten Stadium, wo der Mitteldarm im Querschnitt (Fig. 27—29) noch keine echte Hufeisenform, sondern vielmehr die Nierenform besass, sahen wir, dass der Ductus vitello-intestinalis (Fig. 27, D. v. int.) mit der rechten, das Pankreas (Pa) mit der linken Darmwand sich ver-

einigte, während eigentlich die Verhältnisse so sein sollten, wie es auf Fig. 22 der Fall ist, d. h. der Ductus vitello-intestinalis müsste in die ventrale, das Pankreas in die dorsale Darmwand münden. Daraus ist es ersichtlich, dass schon im vierten Stadium im Niveau dieser beiden Mündungen der Mitteldarm sich um etwa 90° nach rechts (in der Richtung des Uhrzeigers) gedreht hat (Fig. 27). Im fünften Stadium finden wir eigentlich dasselbe; der Unterschied ist nur der, dass hier infolge der stärkeren Spiraldrehung des Mitteldarmes das proximale Ende des Ductus vitello-intestinalis (Fig. 31, D. v. int. x) durch den Mitteldarm nach hinten, d. h. kaudalwärts gezogen wird; mit anderen Worten, der Darmdottergang, welcher dorsalwärts zum Darm zieht, biegt, bevor er in den Darm mündet, nach hinten (resp. kaudalwärts) um, verläuft eine Strecke lang parallel der Darmlängsachse (cf. Fig. 31—33) und vereinigt sich erst dann mit dem Darmlumen (Fig. 33, D. v. int.). Deswegen sehen wir auch auf Fig. 32 nur den Querschnitt vom proximalen Ende des Ductus vitello-intestinalis, welcher erst vier Schnitte weiter hinten (auf Fig. 33) in den Darm mündet. Diese Mündung ist also nicht weit hinter der Mündung des Ductus choledochus (Fig. 32, D. ch.) gelegen.

Auf allen vier diesem Stadium gehörenden Figuren (Fig. 31—34) ist der Nabelstrang getroffen, vermittelst dessen der Embryo mit dem Dottersack vereinigt ist. Der Nabelstrang war am fixierten und gehärteten Präparat nach hinten abgeknickt; darum ist er auch auf den hintersten Schnitten quer getroffen (Fig. 33 und 34). Auf dem vordersten Schnitt (Fig. 31) ist er an derjenigen Stelle getroffen, wo er in den Körper des Embryo übergeht; wir können hier deutlich den Hautnabel (Fig. 31, H. d. s.) und den Darmnabel (ib. D. d. s.) unterscheiden. Da letzterer zusammengeschrumpft ist, so sehen wir zwischen beiden den hier befindlichen Teil der ausserembryonalen Leibeshöhle (Lh_2), welche auf der Figur zu beiden Seiten des Darmnabels mit der embryonalen Leibeshöhle (Lh_1) kommuniziert. Im Mesenchym

des Darmnabels sieht man (Fig. 31—34) neben dem Darmdottergang die Arteria umbilicalis (A. umb.) und die Vena omphalomesenterica sinistra (v. o. m. s.). Innerhalb des Visceralblattes in der Längsachse des Körpers verläuft kaudo-kranial unterhalb (d. h. an der ventralen Seite) des Darmes die Vena subintestinalis (Fig. 31—34, V. subi.), welche links am proximalen Ende des Ductus vitello-intestinalis (Fig. 31) vorüberzieht, um weiter vorne in die Vena omphalo-mesenterica sinistra zu münden. Letztere zieht als mächtiges Gefäss weiter nach vorne, um an der hinteren resp. ventralen Seite des Ductus choledochus sich in zwei Gefässe zu spalten, von denen ein jedes in den entsprechenden Leberlappen übergeht, wie wir es schon bei der Beschreibung des dritten Stadiums erwähnt haben (cf. Fig. 21).

Hiermit schliessen wir unsere Untersuchungen an Torpedoembryonen. Da wir von letzteren keine älteren Stadien besassen, so konnten wir an ihnen die Entwickelung der Milz nicht verfolgen.

Im Schlusswort dieser Arbeit werden die Resultate unserer an den Torpedoembryonen angestellten Untersuchungen noch kurz wiederholt werden und in Zusammenhang mit den Ergebnissen unserer Untersuchungen an anderen Wirbeltierabteilungen gebracht werden.

Wir müssten jetzt eigentlich zur Auseinandersetzung unserer Untersuchungen an Amphibienlarven übergehen. Wir halten aber für zweckmässig, zuerst über unsere Untersuchungen an Hühnchen mitzuteilen, da wir an diesen Embryonen am meisten gearbeitet haben und es uns daher bei der Schilderung der anderen Tierklassen am bequemsten sein wird, auf die beim Hühnchen erzielten Resultate zurückzuweisen und damit Vergleiche anzustellen.

4.

Hühnchen (Gallus domesticus).

I.

Die ersten Spuren einer Leberanlage finden wir bei einem etwa 6 mm langen Hühnchen. Um dieses Stadium zu charakterisieren, geben wir hier einen schematischen Längsschnitt durch dasselbe (F. 35). Wir sehen einen langgestreckten Körper, dessen vorderer Teil, der Kopf, helmartig von der vorderen Amnionfalte (v. Amn. f.) bedeckt ist. Dazwischen befindet sich die tiefe vordere Grenzrinne (Gr. r.). Aus der letzteren kann man durch die bereits durchbrochene Mundöffnung (Mu.) in den Rachenraum gelangen. Die in den jüngeren Stadien an Stelle der Mundöffnung befindliche Rachenhaut ist noch teilweise in der Gestalt von sogenannten primitiven Gaumensegeln

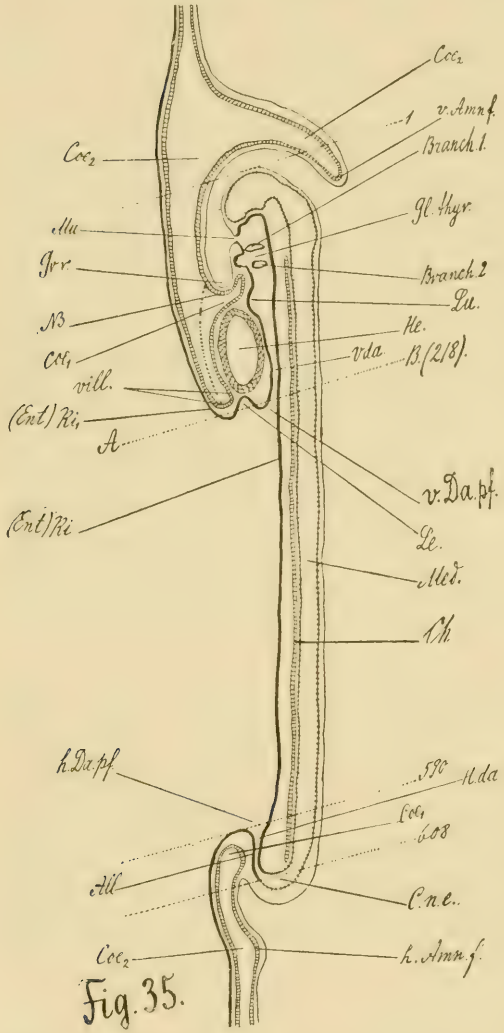

Fig. 35.

erhalten, welche auf unseren mikroskopischen Präparaten sehr schön sichtbar sind. Aus dem Rachenraum gelangt man in den Vorderdarm (Vda.), dessen vorderer Teil zu beiden Seiten je zwei Kiemenspalten zeigt (Branch. 1 und Branch. 2). Dem Raum zwischen den vorderen und hinteren Kiemenspalten entsprechend, zeigt die Ventralwand des Vorderdarms eine kleine Ausstülpung (Gl. thyr.), welche die Schilddrüsenanlage darstellt. Weiter hinten zeigt dieselbe Wand eine grössere, aber durchaus nicht tiefere Ausstülpung (Lu.), welche die Lungenanlage darstellt. Hinter derselben zieht der Vorderdarm (Vda.) als dorso-

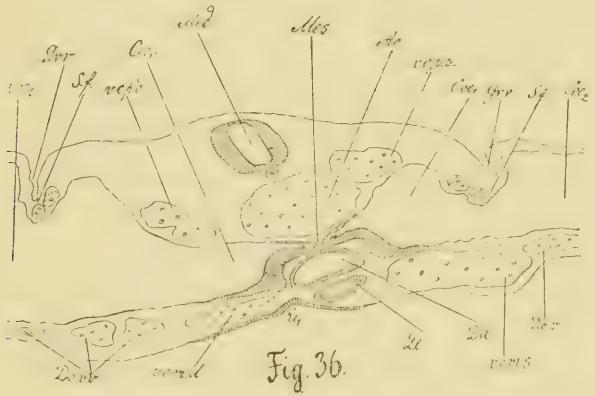

Fig. 36.

ventral zusammengedrückte ovale Spalte bis zur Stelle, wo seine Ventralwand sich umschlägt, um den Dotter zu umfassen, d. h. bis zur sogenannten vorderen Darmpforte (v. Da.pf.). An der Umschlagsstelle zeigt das Entoderm der ventralen Darmwand eine kleine kranialwärts gerichtete Ausstülpung (Le.), welche die allererste Leberanlage darstellt. Letztere ist in das die Kante der vorderen Darmfalte ausfüllende mesenchymatöse Gewebe hineingestülpt und mit ihrer Spitze gegen das hintere resp. venöse Ende des Herzens (He.) oder den Sinus venosus gerichtet. Wenn die Leberanlage weiter wachsen wird, so wird ihr der Sinus venosus zusammen mit den in ihn mündenden

beiderseitigen Venae omphalo-mesentericae als mechanisches Hindernis entgegentreten. Wie die Leberanlage dieses Hindernis vermeiden wird, werden wir bei der Betrachtung der nächsten Stadien sehen.

Ein Hühnchen dieses Stadiums wurde von uns in mehr als 600 Querschnitte à 10 μ zerteilt, wobei etwa die ersten 220 Schnitte dem Vorderteil des Hühnchens, bis zur vorderen Darmpforte, gehören, die folgenden 370 Schnitte — dem mittleren Teil bis zur hinteren Darmpforte, die letzten einige und zwanzig Schnitte — dem hinteren Teil, von der hinteren Darmpforte bis zum Ende, gehören. Wir geben hier die Kopie eines dieser Schnitte, welcher die Leberanlage enthält und etwa der 218., von vorne gezählt, ist (Fig. 36). Er entspricht der Linie AB auf Fig. 35. Betrachten wir diesen Querschnitt (Fig. 36), so unterscheiden wir Rumpf- und Darmplatte, welche wie zwei Paar Flügel aussehen, die in der Mitte, entsprechend dem Mesenterium (Mes.), miteinander verbunden sind. Die Rumpfplatte ist zu beiden Seiten von der Grenzrinne (Gr. r.) begrenzt. Entsprechend der letzteren dringen beiderseits in die Leibeshöhle die Seitenfalten ein (S. f.), wodurch eine annähernde Grenze zwischen embryonaler (Coe_1) und ausserembryonaler (Coe_2) Leibeshöhle gegeben ist. In der Dicke der Rumpfplatte sehen wir zu beiden Seiten der Aorta (Ao.) die mächtigen Kardinalvenen (v. c. p. d. und v. c. p. s.). In der Dicke der Darmplatte sehen wir das dorso-ventral zusammengedrückte, ovale Lumen des Vorderdarms (Da.). Ventralwärts von diesem liegt ein ähnliches, aber kleineres Lumen, welches den Querschnitt der beschriebenen Leberanlage darstellt. Zu beiden Seiten der letzteren liegen die mächtigen Venae omph.-mesentericae, welche kaudo-kranial zum Sinus venosus des Herzens verlaufen. Ventralwärts von der Leberanlage ist das den Dotter umfassende Entoderm ausgedehnt, welches in der Mitte (Ri_1) der auf den Dotter umgeschlagenen ventralen Darmwand entspricht (cf. Fig. 35, (Ent.) Ri_1).

So sieht der 218. Schnitt aus. Auf dem 219. ist das Lumen der Leberanlage grösser und berührt einerseits die ventrale Darmwand, andererseits das den Dotter umfassende Entoderm, um auf dem 220. und 221. Schnitt schon völlig zu verschwinden. Weiter hinten, vom 221. Schnitt ab, werden die Querschnitte gleichförmig: man sieht auf ihnen nur die sich glatt ausdehnende Rumpf- und Darmplatte. Die Grenzrinne wird allmählich seichter und schwindet nach einigen und zwanzig Schnitten zusammen mit den entsprechenden Seitenfalten vollständig. Der Darm ist nur als seichte, rinnenförmige Vertiefung des Entoderms sichtbar; auf dem Längsschnitt (Fig. 35, (Ent.) Ri.) konnte dieser Darmteil nur als Linie, d. h. in seiner dorsalen Begrenzung, angedeutet werden. So sehen die Querschnitte bis zum 590. Schnitt aus, wo auf einmal auf den Präparaten die hintere Darmfalte sichtbar wird. Ein wenig weiter hinten wird das ovale Lumen des Hinterdarms sichtbar. Das ist die Stelle, welche der hinteren Darmpforte (Fig. 35, h. Da. pf.) entspricht. Auf den entsprechenden Querschnitten sind auch beiderseits die vorderen Ausläufer der hinteren Grenzrinne getroffen; ihr entsprechend sind beiderseits die seitlichen Rumpf- und Darmfalten sichtbar. Letztere werden immer grösser und tiefer und vereinigen sich in der Mittelebene, wodurch eben das Lumen des Hinterdarms zustande kommt. Dieses lässt sich (Fig. 35, H. Da.) auf etwa zwanzig Schnitten verfolgen, bis zu seinem Übergang in die Medulla, d. h. bis zum Canalis neuro-entericus (ib. C. n. e.).

Weiter hinten hebt sich das Hinterende des Embryo von der Umgebung ab, Dank der tief einschneidenden hinteren Grenzrinne. Hinter letzterer sieht man die schwach ausgeprägte hintere Amnionfalte (h. Amn. f., Fig. 35).

Die beschriebenen Eigenschaften besitzt der Embryo, bei dem wir die allererste Leberanlage gesehen haben. Sein Alter glauben wir auf etwa 36 Stunden schätzen zu können; doch

möchten wir im allgemeinen von der Altersbezeichnung absehen, da sie niemals genau sein kann.

Wenn wir jetzt auf die Leberanlage zurückkommen (Fig. 35, Le), so sehen wir, dass ihr Lumen kaum als Fortsetzung des Darmlumen betrachtet werden kann, ebensowenig wie die Leberanlage selbst als Ausstülpung der ventralen Darmwand aufzufassen sei. Wir haben es hier vielmehr mit einer Ausstülpung des vorderen Umfanges oder Randes des Darmnabels zu thun, — einer Ausstülpung, welche der Kante der vorderen Darmfalte entspricht. Erst später, wenn letztere sich nach hinten verschieben und die ventrale Darmwand sich nach hinten verlängern wird, wird die Leberanlage allmählich in den Bereich des Darmes hineingezogen werden, indem sie sich wie um eine transversale Achse nach hinten, d. h. mit dem Lumen dorsalwärts, drehen wird. Aber unterdessen wird sich noch die Leberanlage bedeutend verändern, wie wir unten sehen werden.

II.

Zur Erklärung des zweiten Stadiums der Entwickelung des Hühnchens geben wir vier Querschnitte (Fig. 37—40). Wir sehen hier, dass die den embryonalen Körper zusammensetzenden Rumpf- und Darmplatte sich rinnenförmig eingerollt haben, sodass der Embryo jetzt viel höher gewordsn ist, d. h. viel grössere Dimensionen in dorso-ventraler Richtung angenommen hat. Die Grenzrinne (Fig. 37—40, Gr. r.) schneidet jetzt in ihrem ganzen Umfange viel tiefer ein, die ihr entsprechenden Rumpf- und Darmfalten (ib. S. f.) treten viel deutlicher hervor und sind bestrebt, in der Körpermittelebene sich zu vereinigen und hierdurch die Ventralwand des Körpers und des Darmes zu vervollständigen; mit anderen Worten, es findet eine allmähliche Einschnürung des Haut- und Darmnabels statt, wodurch eine strengere Abgrenzung der embryonalen von der ausserembryonalen Leibeshöhle zu-

stande kommt. Auf Fig. 38 und 40 haben wir durch die punktierte bogenförmige Linie den Annäherungsweg der Seitenfalten der Rumpfplatte angedeutet; dorsalwärts von dieser Linie befindet sich der embryonale (Coe_1), ventralwärts der ausserembryonale Teil (Coe_2) der Leibeshöhle. Ebenso haben wir auf Fig. 35 durch eine bogenförmige punktierte Linie die Verlängerungsrichtung der Vorderfalte angedeutet.

Wenden wir uns jetzt zur Betrachtung der Leberanlage, welche wir im ersten Stadium als eine einfache Ausstülpung

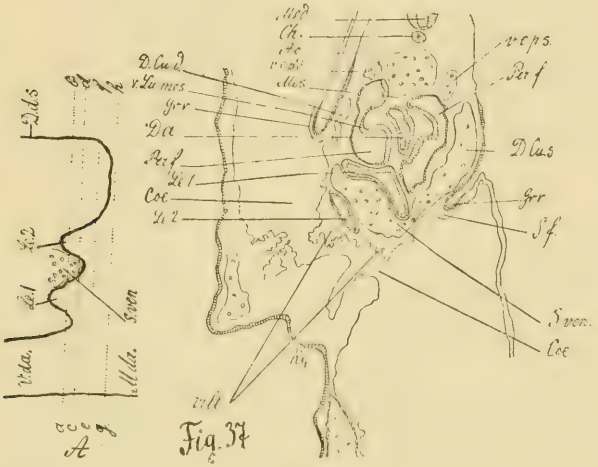

des Entoderms am vorderen Umfange des Darmnabels resp. an der Kante der vorderen Darmfalte gesehen haben, so können wir folgendes wahrnehmen:

Auf Fig. 37 sehen wir ventralwärts vom Darmlumen (Da) zwei dorso-ventral zusammengedrückte Lumina (Le_1 und Le_2), welche durch den dazwischenliegenden Sinus venosus (S. ven.) von einander geschieden sind. Dieser Schnitt entspricht dem Niveau der beiden Ductus Cuvieri; man sieht hier auch die Mündung des linken Ductus Cuvieri (D. Cu. s.) in den Sinus venosus und die beiderseitigen Peritonealfenster (Per. f.).

Einige Schnitte weiter hinten, auf Fig. 38, sehen wir noch die beiden Ductus Cuvieri, aber ihre Mündungen, sowie die Peritonealfenster sind schon nicht mehr vorhanden. Von den beiden erwähnten dorso-ventral abgeplatteten Lumina hat sich das dem Darmlumen näher gelegene mit demselben vereinigt (Le_1) und

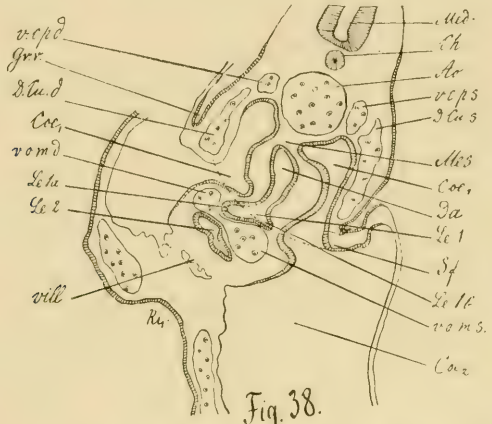

Fig. 38.

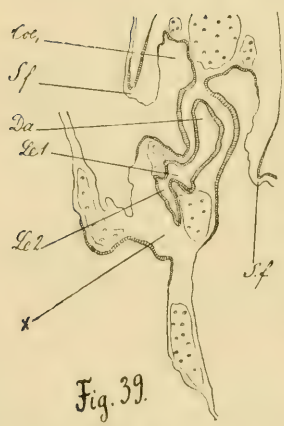

Fig. 39.

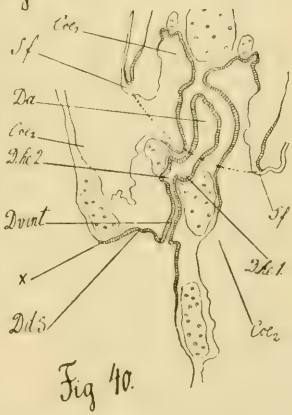

Fig 40.

ist zu gleicher Zeit kleiner geworden; das andere Lumen (Le_2) ist unverändert. Das zwischenliegende hintere Ende des Sinus venosus ist in der Mitte eingeschnürt, d. h. es beginnt hier die Teilung in die beiden Venae omphalo-mesentericae oder wir haben hier die Mündungen dieser beiden Venen vor uns (v. o. m. d. und v. o. m. s.).

Etwas weiter hinten (Fig. 39) sind diese Venen schon von einander abgeteilt und die beiden früher erwähnten Lumina miteinander vereinigt (Le 1 und Le 2). Wir sehen jetzt ein grosses, unregelmässiges Lumen, welches durch Zusammenfliessen dreier auf Fig. 37 noch von einander geschiedener Lumina entstanden ist (Da, Le 1 und Le 2).

Auf den drei beschriebenen Figuren (Fig. 37—39) sahen wir das den Dotter umfassende Entoderm (Ri_1) sich immer den beschriebenen Lumina resp. dem Darm nähern. Auf Fig. 37 sehen wir am Boden der vorderen Darmfalte die Villositas mesodermalis (vill; cf. Fig. 35, vill). Auf Fig. 38 ist von letzterer nur noch sehr wenig sichtbar (vill.), auf Fig. 39 schon gar nicht, weil hier schon die Kante der vorderen Darmfalte resp. das dieselbe ausfüllende Mesenchym (Fig. 39, x) getroffen ist. Das den Dotter umfassende Entoderm liegt schon hier nahe dem ventralen Umfange des genannten gemeinschaftlichen Lumens, um zwei Schnitte weiter hinten (Fig. 40) sich mit demselben zu vereinigen. Auf Fig. 40 sehen wir also die Verbindung des Darmdottersackes (D. d. s.) mit dem Darm resp. die Mündung des Darmdotterganges (D. v. int.). Es ist klar, dass die oben erwähnten zwei dorso-ventral abgeplatteten Lumina (Le 1 und Le 2), welche auch noch auf Fig. 40 angedeutet sind (D. hep. 1 und D. hep. 2), zwei entodermale Divertikel darstellen, welche aus dem vorderen Umfange des Darmdotterganges kranialwärts in das Mesenchym sich hineinstülpen; dabei kommt das eine Divertikel (Le 1) dorsalwärts, das andere (Le 2) ventralwärts vom hinteren Ende des Sinus venosus zu liegen. Es unterliegt keinem Zweifel, dass diese beiden Divertikel aus der im ersten Stadium geschilderten Leberanlage (Fig. 35, Le) entstanden sind. Dort war letztere noch klein und berührte noch nicht mit ihrer Spitze das hintere Ende des Sinus venosus; im zweiten Stadium aber, wo sie bedeutend gewachsen ist, tritt ihr derselbe als mechanisches Hindernis in den Weg und sie sucht ihn eben durch Zwei-

spaltung zu umgehen. So sind aus der primären einheitlichen Leberanlage zwei sekundäre Divertikel entstanden, von denen das eine (Le 1) mehr dorsal, das andere (Le 2) mehr ventral liegt. Wenn wir aber die schon oben erwähnte Drehung der Leberanlage um eine transversale Achse und ihre Hineinziehung in den Bereich des Darmes im Auge behalten, so können wir schon jetzt das dorsale Leberdivertikel vorderes (Le 1), das ventrale — hinteres (Le 2) nennen.

Kombinieren wir die vier gegebenen Schnitte (Fig. 37—40) und versuchen wir, einen schematischen Längsschnitt zu zeichnen, so bekommen wir das auf Fig. 37 A entworfene Schema, wo die ventrale Darmwand am Übergang des Vorderdarms (V. da.) in den Mitteldarm (M. da.), an der Umschlagstelle auf den Dotter, zwei kraniale Divertikel (Le 1 und Le 2) abgiebt. Die Linie ab entspricht dem auf Fig. 37 gezeichneten Querschnitt; cd entspricht der Fig. 38, ef — Fig. 39, gh — Fig. 40.

Vergleichen wir Fig. 37 und 40, so sehen wir, dass auf ersterer die Querschnitte der beiden Leberdivertikel (Le 1 und Le 2) grösser sind als auf letzterer (D. hep. 1 und D. hep. 2). Die beiden Leberdivertikel sind also in ihren distalen Teilen stark gewuchert, sodass ihre Mündungen jetzt schon verhältnismässig eng sind; mit anderen Worten, es sind hierdurch schon die Anfänge zweier Lebergänge angedeutet (Fig. 40, D. he. 1 und D. he. 2).

III.

Zur Erklärung des dritten Stadiums geben wir neun Querschnitte eines Hühnchens à 10 μ dick (Fig. 41—49). Auf dem ersten Schnitt (Fig. 41) ist die Stelle getroffen, wo die dorsale Darmwand sich ein wenig dorsalwärts hervorgebuchtet hat, wodurch der Anfang des Magens angedeutet ist (Ma). Zu beiden

Seiten des letzteren zeigt das Visceralblatt des Mesoderms je eine längliche, im Querschnitte ziemlich breite Falte (Lu), welche beiderseits durch die sich ausdehnenden Lungen hervorgerufen wird. Diese Falten sind die Anfänge der Peritonealüberzüge der Lungen resp. der Lungenpleuren. Weiter hinten verschwin-

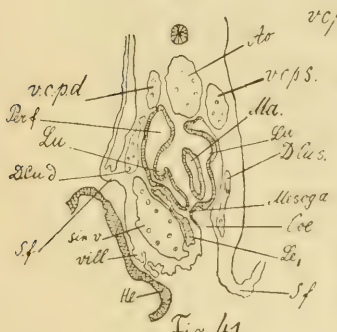

Fig. 41.

Fig. 43.

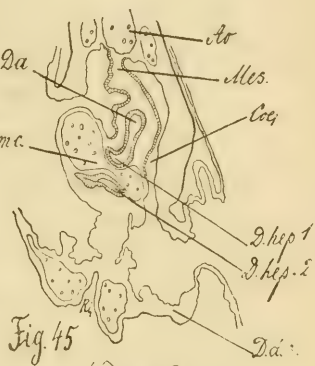

Fig. 45

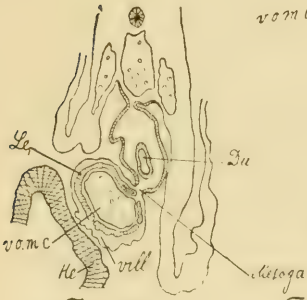

Fig. 42.

Fig. 44

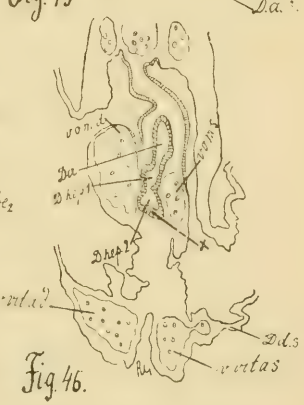

Fig. 46.

den sie allmählich aus dem Gesichtsfelde. Ventralwärts vom Magen liegen die beiden Visceralblätter sehr nahe zu einander, wodurch eine Art ventralen Mesogastriums (Mesog. a) zwischen Magen und Leberanlage gebildet wird. Ventralwärts von diesem Mesogastrium, zwischen diesem und dem Sinus venosus, sehen wir eine kompakte Drüsenmasse (Le 1), welche das vordere Ende resp. die Spitze des unterdessen stark gewucherten dorsalen

Leberdivertikels darstellt. In dieser Drüsenmasse ist auf dem genannten Schnitt (Fig. 41) kein Lumen sichtbar: letzteres wurde durch die stark gewucherte Divertikelwand ausgefüllt. Die Wucherung dieser Wand hat den Charakter eines Faltungsprozesses, wobei eben die nach innen gerichteten Falten das Lumen des Divertikels ausfüllen. Zwischen den nach aussen gerichteten Falten sieht man hie und da eine Ausbuchtung des Sinus venosus liegen. Hierdurch ist der Anfang der Bildung von Lebergefässen und Kapillaren angedeutet.

Ein wenig weiter hinten, auf Fig. 42, ist das hintere Ende des Sinus venosus, welches man als Vena omphalo-mesenterica communis oder Ductus venosus (v. o. m. c.) bezeichnen kann, von der erwähnten Drüsenmasse (Le_1) ringförmig umgeben: es sind zwei seitliche Äste des dorsalen Leberdivertikels, welche eben von der dorsalen Seite her den Ductus venosus umfassen, um auf der ventralen Seite des letzteren sich untereinander, sowie auch mit der vorderen Spitze des ventralen Leberdivertikels zu vereinigen. Auf Fig. 43 sehen wir auch schon diese Spitze (Le_2); dagegen sind hier die genannten Äste des dorsalen Leberdivertikels schon nicht mehr sichtbar. Von letzterem können wir hier nur den proximalen Teil (Le_1) mit dem darin eingeschlossenen Lumen (D. hep. 1), d. h. den dorsalen resp. vorderen Lebergang wahrnehmen. Auf der nächsten Figur sehen wir die Mündung dieses Ganges (Fig. 44, D. hep. 1) in den Darm (Da). Vom ventralen resp. hinteren Leberdivertikel ist hier der proximale Teil mit dem darin eingeschlossenen hinteren Lebergang (D. hep. 2) getroffen. Fig. 45 zeigt fast dasselbe Bild, nur dass hier die Vena omph.-mes. communis in der Mitte eingeschnürt ist, um auf dem nächsten Schnitt (Fig. 46) schon in die Vena omph. mes. sinistra und dextra geteilt zu sein (v. o. m. s. und v. o. m. d.). Die beiden Lebergänge sind auf Fig. 46 (D. hep. 1 und D. hep. 2) vereinigt. Wir haben hier das Bild wie auf Fig. 39, nur mit dem

Unterschied, dass auf Fig. 46 die ventrale Wand des hinteren Leberganges (x) am Übergang in die ventrale Wand des Mitteldarms verdickt erscheint. Wir sagten: am Übergang in die ventrale Wand des Mitteldarms, denn einige Schnitte weiter hinten, auf Fig. 47, sehen wir schon das eigentliche Lumen des Mitteldarms (Da) ohne jegliche Andeutung der Lebergänge. Der Darmdottergang liegt hier (Ri_1) schon nahe der

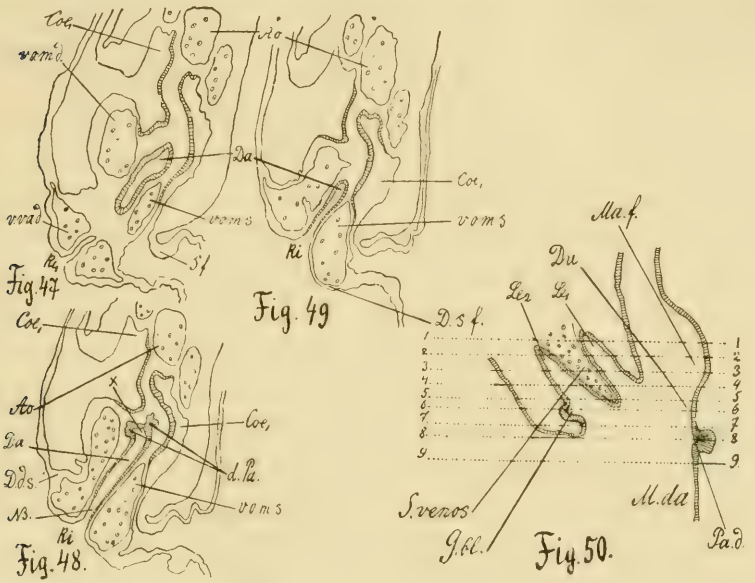

Ventralwand des Mitteldarms, aber münden thut er erst 12 Schnitte weiter hinten, auf Fig. 48 (Ri).

Zwischen Stadium II und III sind also folgende Unterschiede vorhanden: 1. Im zweiten Stadium waren die beiden Leberdivertikel noch unverzweigt; im dritten Stadium sind dieselben faltenartig verzweigt, wobei das dorsale resp. vordere Divertikel zwei seitliche Äste aussendet, die den Ductus venosus von der dorsalen Seite her gürtelartig umgreifen, um an der ventralen Seite des letzteren miteinander, sowie auch mit der vorderen Spitze

des ventralen resp. hinteren Divertikels sich zu vereinigen. 2. Im zweiten Stadium mündeten die beiden Leberdivertikel (Fig. 37 A) auf der Höhe der Mündung des Darmdotterganges, d. h. ebenso wie im ersten Stadium; mit anderen Worten, im zweiten Stadium waren die beiden Leberdivertikel noch mehr oder weniger als Ausstülpungen der Vorderwand des Darmdottergangs resp. des vorderen Umfangs des Darmnabels zu betrachten. Im dritten Stadium mündet der Darmdottergang (Fig. 48) ziemlich entfernt vom Mündungsniveau der Leberdivertikel (Fig. 46); d. h. im dritten Stadium hat sich die vordere Darmfalte resp. die Ventralwand des Darms nach hinten verlängert, wodurch eben die beiden Leberdivertikel schon in den Bereich des Darms hineingezogen worden sind. Dabei hat sich auch die ganze Leberanlage etwas um eine transversale Achse, mit dem Vorderende ventralwärts, mit den Lumina der Lebergänge dorsalwärts, gedreht, sodass die beiden Leberdivertikel jetzt schon als Anhänge des Darmes und die Lebergänge als Fortsetzungen des Darmlumens betrachtet werden können. Infolge dieser Drehung ist das dorsale Leberdivertikel zum vorderen, das ventrale zum hinteren geworden. 3. Am Übergang der Ventralwand des hinteren Leberdivertikels in die Ventralwand des Mitteldarms ist im dritten Stadium eine Verdickung (Fig. 46, x) sichtbar, die den ersten Anfang der Gallenblase darstellt. Diese Verdickung ist nur auf 3—4 Schnitten sichtbar; sie muss als Anfang der an dieser Stelle im vierten Stadium sich bildenden Ausstülpung der ventralen Darmwand betrachtet werden: schon im dritten Stadium ist die betreffende Wand dort, wo die Verdickung am stärksten ist, am weitesten ventralwärts vorgeschoben. — Gehört die erste Gallenblasenanlage der Ventralwand des Darmes oder des hinteren Leberdivertikels an? Darüber würde sich streiten lassen, da es in diesem Falle weder für das eine noch für das andere genügende Beweise giebt. Jedoch in Anbetracht der unten näher zu erörternden Unter-

suchungen an Amphibienlarven sind wir geneigt, das erstere als das Richtigere zu betrachten und die Gallenblasenanlage sowie auch die beiden ventralen Pankrease als Ausstülpungen der Darmwand anzusehen.

Ausser der Leber- und Gallenblasenanlage finden wir in diesem Stadium noch den Anfang einer dorsalen Bauchspeicheldrüse. Letztere ist auf 10 Schnitten (à 10 μ) sichtbar, und Fig. 48 stellt etwa den mittleren dieser Schnitte dar. Wir sehen auf dieser Figur eine ansehnliche Verdickung (d. Pa.) der dorsalen Darmwand, verbunden mit einer unbedeutenden Ausstülpung derselben (ib. x). Es scheint, als ob diese Wand an zwei Stellen verdickt wäre. Doch müssen wir diese scheinbare Duplizität als eine früh angedeutete Verzweigung der Bauchspeicheldrüse betrachten, denn schon im nächsten resp. vierten Stadium, wo diese Drüse nicht viel grösser und komplizierter erscheint, ist sie durchaus einheitlich. Wir wollen jedoch hier bemerken, dass in der Litteratur Hinweise auf eine scheinbare Duplizität der dorsalen Pankreasanlage auch bei Säugetieren vorhanden sind. So fand Stoss (L. 85) beim Schaf „eine zweibäuchige dorsale Pankreasanlage" und Wlassow (Morph. Arb. v. Schwalbe, Bd. 4, H. 1) beim Schwein „eine Zweilappung der dorsalen Pankreasanlage". Man kann daraus den Schluss ziehen, dass die dorsale Pankreasanlage im allgemeinen schon früh die Tendenz hat sich zu verzweigen.

Um eine bessere Vorstellung von den besprochenen Organen des dritten Stadiums zu geben, haben wir die demselben gehörenden Querschnitte kombiniert und danach einen schematischen Längsschnitt gezeichnet (Fig. 50). Die neun punktierten Linien entsprechen den neun Querschnitten (Fig. 41 - 49). Der Leser wird sich auf diesem Schema mit Hülfe der beigegebenen Bezeichnungen leicht zurecht finden. Es ist klar, dass die seitlichen Äste des vorderen (dorsalen) Leberdivertikels (Le_1.) auf diesem Schema nicht angedeutet werden konnten. Das

Niveau der dorsalen Pankreasanlage (Pa. d.) entspricht dem vorderen Umfange des Darmnabels resp. des Darmdotterganges, wie auch aus Fig. 48 sichtbar ist, wo der letztere eben in den Darm mündet (Ri). Wir wollen jedoch gleich hinzufügen, dass man in diesem Stadium noch kaum von einem eigentlichen Darmdottergang sprechen kann, da weiter hinten, wie schon teilweise aus Fig. 49 sichtbar ist, die Darmplatte sich immer mehr und mehr abflacht und schliesslich ganz flach dem Dotter aufliegt; mit anderen Worten, die Kommunikation zwischen Darm und Darmdottersack ist in diesem Stadium noch zu breit, zu ausgedehnt, um als Darmdottergang bezeichnet werden zu können.

Auf Fig. 48 sieht man neben der Mündung des Darmdotterganges noch die Mündungen einer links- und rechtsseitigen vorderen Dottervene in die entsprechenden Venae omph.-mesentericae, während auf Fig. 43—47 diese Dottervenen (v. v. a. d. und v. v. a. s.) noch von den letzteren getrennt sind.

Bevor wir zur Beschreibung des vierten Stadiums übergehen, wollen wir noch darauf hinweisen, dass der Darmtrakt, welcher in den frühesten Stadien genau in der Mittelebene des Körpers liegt, allmählich bei seiner fortschreitenden Entwickelung und Schliessung seiner Ventralwand von dieser Ebene abweicht und seitlich verlagert wird. Diese Abweichung und Verlagerung trifft die Gegend des Magens und Duodenum, welche schon im zweiten, besonders aber im dritten Stadium nach links verschoben erscheinen (Fig. 41 ff.). Als Ursache dieser Verschiebung muss einerseits die schon erwähnte Hervorbuchtung der dorsalen Darmwand behufs Bildung des Magenfundus betrachtet werden: der Anfang dieser Erscheinung ist eben zu gleicher Zeit der Anfang der sog. gastroduodenalen Drehung des Darmtraktes, welche darin besteht, dass der Magen bei seiner Bildung allmählich nach links abweicht; das hinter ihm liegende Duodenum folgt ihm anfangs nach, d. h. es verlagert sich ebenfalls nach links, wird aber bei seiner weiteren Entwickelung und Längenzunahme

allmählich nach vorne und ventralwärts und zugleich auch nach rechts verschoben. Noch ein anderes Moment ist hier von Bedeutung: die nach vorne wachsende Leber müsste eigentlich in der Mittelebene des Körpers zu liegen kommen; da sie aber hier keinen genügenden Platz findet, weicht sie nach rechts ab Fig. 42—44) und verdrängt dadurch den Magen nach links. —

IV.

Zur Erklärung des vierten Stadiums geben wir acht Querschnitte (Fig. 51–58) und einen schematischen Längsschnitt (Fig. 59). Auf den Querschnitten ist in diesem Stadium die oben beschriebene Verlagerung des Darmtraktes nach links noch deutlicher ausgeprägt als im dritten Stadium. Mesenterium, Darm und Leber bilden jetzt auf dem Querschnitt einen nach rechts offenen Bogen: es macht den Eindruck, als ob diese Organe sich nach rechts einrollen würden. Auf der rechten Seite sieht man am Mesenterium auf allen Querschnitten die rechte Lungenfalte (Lu), d. h. die Fortsetzung des Peritonealüberzuges der rechten Lunge. Die linke Lungenfalte ist dagegen auf keinem der gegebenen acht Querschnitte sichtbar. Das erklärt sich eben durch die erwähnte Bogenbildung, wobei die linke resp. konvexe Seite des Bogens für das Zustandekommen von Falten des Visceralblattes ungünstig, die rechte Seite aber sehr günstig ist, sodass auf letzterer die rechte Lungenfalte noch weit hinten sichtbar ist.

Auf Fig. 51 ist die Mündung des rechten Ductus Cuvieri in den Sinus venosus und die Mündung des letzteren in das Herz getroffen. Zwischen Sinus venosus und Darmtrakt liegt die vordere Spitze des vorderen Leberdivertikels (Le_1). Auf Fig. 52 ist die Mündung des letzteren sichtbar (D. hep. 1); man sieht hier zugleich auch die Mündungen seiner beiden Äste (D. hep. 1a und D. hep. 1b), welche, wie oben beschrieben, den Sinus

venosus von der dorsalen Seite her gürtelartig umfassen. Auf Fig. 53 sieht man eben die Fortsetzung des Sinus venosus resp. die Vena omph.-mes. communis (v. o. m. c.) vom Gewebe des vorderen Leberdivertikels (Le_1) ringförmig umgeben. Der ventrale Teil dieses Ringes geht hinten unmittelbar in das Gewebe des hinteren Leberdivertikels über. Dieses Gewebe ist auf Fig. 54 (Le_2) sichtbar. Es ist von Gefässen durchsetzt, welche aus der Vena omph.-mes. communis resp. aus dem Ductus venosus stammen. Diese venösen Gefässe dringen jetzt viel tiefer in das

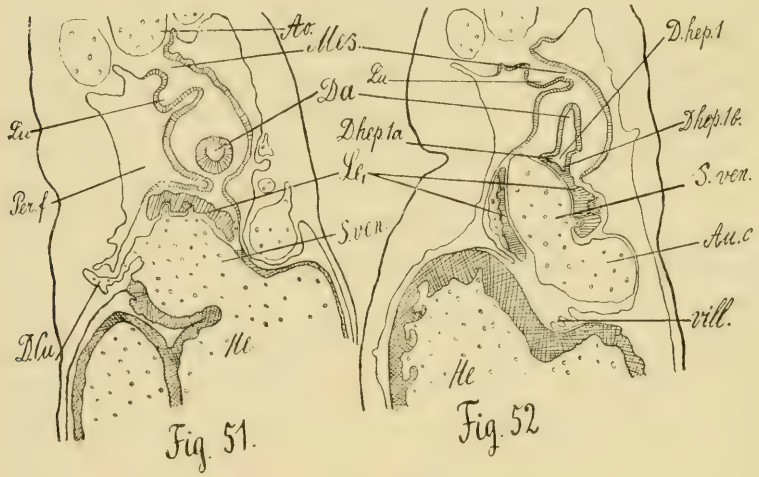

Lebergewebe ein, als im vorigen Stadium, wo die Verzweigung der Leberdivertikel noch eine faltenförmige war und die Gefässe zwischen diesen Falten, d. h. mehr weniger tangential lagen. Jetzt sehen wir schon dagegen Gefässquerschnitte in der Dicke des Lebergewebes, welches seinerseits schon mehr schlauch- und balkenförmig verzweigt ist. Wenn es auch auf den gezeichneten Querschnitten aussieht, als ob nur die Gefässe den aktiven Teil bildeten, d. h. als ob nur die Gefässe ihrerseits das Lebergewebe durchsetzten und es dadurch zu einem Netz gestalteten, so muss man doch eher annehmen, dass es gerade die schlauch-

und balkenförmigen Verzweigungen der Leber sind, welche von allen Seiten her in den Ductus venosus eindringen und ihn gewissermassen zerfasern und zerfetzen, sodass dadurch viele kleine aus ihm stammende Gefässe sich bilden, welche vielleicht auch ihrerseits gleich nach der Entstehung aktiv werden und imstande

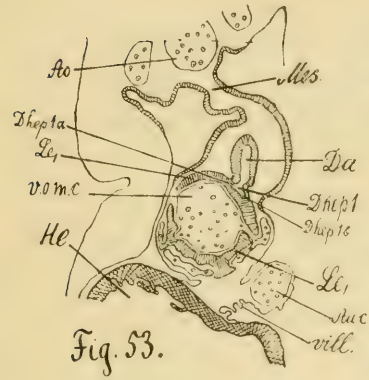

Fig. 53.

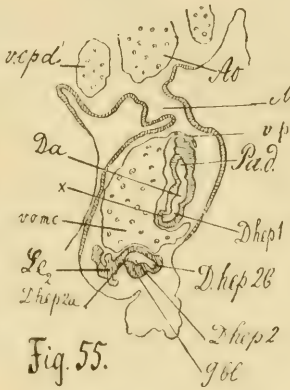

Fig. 55.

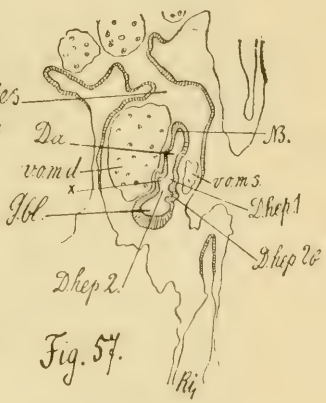

Fig. 57.

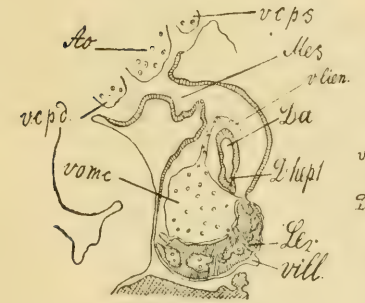

Fig. 54

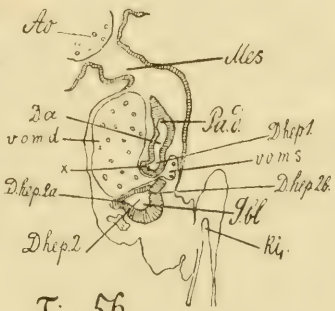

Fig. 56.

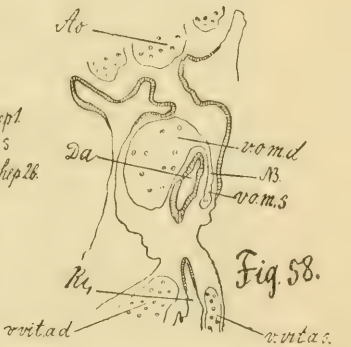

Fig. 58.

sind, tiefer in das Lebergewebe einzudringen. Wie es dem auch sei, das Gewebe beider Leberdivertikel ist im vierten Stadium schon schlauch- und balkenförmig verzweigt und von vielen Gefässen durchsetzt (Fig. 51—54). Von den ursprünglichen Lumina der beiden Leberdivertikel sind nur kleine Reste in den Lebergängen sichtbar.

Auf Fig. 54 sieht man vom vorderen Leberdivertikel nichts ausser einer Andeutung der Mündungsstelle des vorderen Leberganges (D. hep. 1). Das hintere Divertikel (Le_2) ist aber hier in seiner ganzen Ausdehnung sichtbar: es umgreift schon jetzt die ganze ventrale Seite der Vena omph.-mes. communis. 16 Schnitte weiter hinten, auf Fig. 55, sieht man von seinem Gewebe nur einen kleinen Rest (Le_2) und daneben seinen quer durchschnittenen Ausführungsgang, d. h. den hinteren Lebergang (D. hep. 2). Man sieht in letzteren seitlich zwei kleinere Gänge einmünden (D. hep. 2a und D. hep. 2b): das sind zwei seitliche Äste des hinteren Leberdivertikels, deren Verzweigungen aber nicht wie beim vorderen Leberdivertikel zwei nach beiden Seiten ausgehende Arme bilden, sondern eine einheitliche Gewebsmasse zustande bringen, wie wir sie auf Fig. 54 sehen.

Zwischen beiden Lebergängen (D. hep. 1 und D. hep. 2) liegt auf Fig. 55 das hintere Ende der Vena omph.-mes. communis (V. o. m. c.). Fast dasselbe Bild zeigt Fig. 56, nur dass auf letzterer die beiden Lebergänge näher aneinander gerückt sind und die dazwischen liegende Vena omph.-mes. communis entsprechend stärker eingeschnürt erscheint, so dass man hier schon deutlich ihre beiden Bestandteile, d. h. die Vena omph.-mes. sinistra und dextra (V. o. m, s. und V. o. m. d.) unterscheidet, welche auf Fig. 57 vollständig von einander abgeteilt sind. Auf letzterer Figur sind die beiden Lebergänge schon zusammengeschmolzen und wir haben hier ein gemeinschaftliches Lumen, ähnlich wie auf Fig. 46, vor uns.

Bei näherer Prüfung sehen wir, dass das gemeinschaftliche Lumen des vierten Stadiums (Fig. 57) sich wesentlich von demjenigen des dritten Stadiums (Fig. 46) unterscheidet: 1. auf Fig. 57 sehen wir linkerseits eine kleine Ausstülpung des gemeinschaftlichen Lumens, welche mit D. hep. 2b bezeichnet ist. Es ist die Mündung des linken Astes des hinteren Leberdivertikels, welche man noch auf zwei bis drei Schnitten weiter

hinten verfolgen kann und welche schon auf Fig. 55 und 56 (D. hep. 2b) sichtbar war. 2. Auf Fig. 57 ist der ventrale Umfang des gemeinschaftlichen Lumen (G.bl.) stärker verdickt und mehr hervorgewölbt, als es im dritten Stadium der Fall war (cf Fig. 46). Ähnlich wie auf Fig. 57 sieht es auch auf Fig. 56 aus (G.bl.). Es ist die Gallenblasenanlage, welche in diesem Stadium bedeutend grösser ist, als im vorigen. Schon auf Fig. 55 ist sie angedeutet (G.bl.). 3. Auf Fig. 57 sehen wir eine kleine Ausstülpung der rechten Wand des gemeinschaftlichen Lumens. Diese Ausstülpung ist mit x bezeichnet. Sie ist schon auf Fig. 56 und 55 (x) sichtbar gewesen. Was ist das für eine Ausstülpung? Gehört sie der rechten Wand des Darmes oder des vorderen Leberganges an? Ist das vielleicht eine Andeutung der Mündung des rechten Astes des vorderen Leberdivertikels, ähnlich wie bei D. hep. 2b auf Fig. 57 eine Andeutung der Mündung des linken Astes des hinteren Leberdivertikels sichtbar ist? Letztere Voraussetzung muss entschieden zurückgewiesen werden, da schon auf Fig. 54, d. h. 16 Schnitte weiter vorne, keine Spur von der Mündung des rechten Astes des vorderen Leberdiverdikels vorhanden war. Diese Mündung war nur auf Fig. 52 und 53 (D. hep. 1a) sichtbar. Folglich stellt die erwähnte Ausstülpung x etwas Neues dar, was wir im dritten Stadium noch nicht gesehen haben. Es ist die Anlage des rechten ventralen Pankreas, welche also eine Ausstülpung der rechten Wand des Darmlumen darstellt. Wenn wir auf Fig. 54—57 den ventralen Teil des Darmlumen mit D. hep. 1 bezeichnen, so wollen wir hiermit angeben, dass dieser Teil in der Richtungslinie des vorderen Leberganges sich befindet, und so müssen wir auch sagen, dass das rechte ventrale Pankreas, welches auf den Querschnitten eben diesem Teil des Darmlumen gehört, ebenfalls in der Richtungslinie des vorderen Leberganges sich befindet.

Um die gegenseitige Lage der Organe im vierten Stadium übersichtlicher zu machen, geben wir auf Fig. 59 einen schematischen Längsschnitt durch die Mittelebene des Körpers. Auf diesem Schema haben wir auch einige Details gezeichnet, die auf einem Längsschnitt gar nicht sichtbar wären. Man muss es sich so vorstellen, als wenn wir den Darm von rechts betrachten würden. Die punktierten Linien 1, 2, 3 etc. entsprechen den Querschnitten der Fig. 51, 52, 53 etc. Mit Pa. v. d. ist das rechte ventrale Pankreas bezeichnet. Es befindet sich in der Richtungslinie des vorderen Leberganges (D. hep. 1) und stellt eben eine Ausstülpung der rechten Darmwand dar. Mit NB haben wir den rechten Ast des vorderen Leberdivertikels (Le_1) angedeutet: dieser Ast vereinigt sich an der ventralen Seite des Sinus venosus (S. ven.) mit dem linken Ast desselben Divertikels und mit der vorderen Spitze des hinteren Leberdivertikels (Le_2). Die Topographie der Leber ist also in diesem Stadium fast dieselbe wie im vorigen Stadium. Nur hat sich im vierten Stadium die Quantität und Qualität des Lebergewebes geändert und im hinteren Leberdivertikel sind beiderseits Spuren eines aus dem hinteren Lebergang ausgehenden Astes (Fig. 55—56, D. hep. 2a und D. hep. 2b) resp. eine Zweiteilung des hinteren Leberganges sichtbar.

Die Gallenblase (Fig. 59, G.bl.) hat im vierten Stadium dieselbe Lage, wie im dritten Stadium (cf. Fig. 50, G.bl.): nur ist sie deutlicher hervorgestülpt und dickwandiger.

Was das dorsale Pankreas anbetrifft, so hat es sich unterdessen ein wenig kranio-kaudal von der dorsalen Darmwand abgeschnürt (Fig. 59, Pa. d.) und mit dem blinden Ende etwas nach rechts verlagert (Fig. 55—56, Pa. d.), was teilweise wahrscheinlich auch mit der beschriebenen Verlagerung des Darmtraktes nach links zusammenhängt. Auf Fig. 57 ist mit NB der hintere Teil des dorsalen Pankreas bezeichnet, welcher

ganz allmählich in die Dorsalwand des Darmes übergeht, wie aus Fig. 59 ersichtlich ist.

Wenn wir jetzt zur Betrachtung der uns interessierenden Gefässe übergehen, so sehen wir, dass die linke Vena omph.-mesenterica, welche im ersten (Fig. 36) und zweiten (Fig. 39 bis 40) Stadium grösser und im dritten Stadium (Fig. 46—47) nicht viel kleiner als die rechte Vena omph.-mesenterica war, jetzt, d. h. im vierten Stadium (Fig. 56–57), im Vergleich mit der letzteren ein ganz winziges Gefäss darstellt Die Ursache dieser Erscheinung liegt in der schon öfters erwähnten Verlagerung des Darmes nach links und der Leber nach rechts, wobei auf dem Querschnitt Mesenterium, Darm und Leber gewissermassen einen nach rechts offenen Bogen bilden. Die rechte Vena omph.-mesenterica kommt innerhalb dieses Bogens zu liegen (Fig. 54—57) und gewinnt hierdurch allmählich die Bedeutung einer Sammelvene für die sie umgebenden Bauchorgane. Schon in diesem Stadium münden in dieselbe die Vena lienalis (Fig. 54, V. lien.) und die Vena pancreatica (Fig. 55, V. pa.). Zwischen diesen beiden Venen ist ein Abstand von 16 Schnitten vorhanden. Sie nehmen beide ihren Anfang im Darm-Mesenchym, dorsalwärts vom Darmtrakt, und verlaufen nach rechts und ventralwärts, um in die rechte Vena omph.-mesenterica resp. in den rechten Teil der Vena omph.-mesenterica communis zu münden. Die linke Vena omph.-mesenterica (Fig. 55—57, V. o. m. s.) liegt dagegen an der konvexen Seite des Bogens, gewissermassen ausserhalb des Gebietes der Bauchorgane. Es kommt noch der Umstand hinzu, dass diese Vene dicht an ihrer Mündungsstelle zwischen den beiden Lebergängen stark zusammengedrückt wird (Fig. 56), wodurch sie in ihrer Funktion stark behindert wird. Die beiden genannten Umstände führen eine allmähliche Verkleinerung der Vena omph.-mesenterica sinistra herbei.

Auf Fig. 58 haben wir mit NB die auf dem entsprechenden Schnitt getroffene Anastomose zwischen linker und rechter Vena omph.-mesenterica bezeichnet. Diese Anastomose verläuft in einer transversalen Ebene und umbiegt die dorsale Darmwand hinter dem dorsalen Pankreas. Die Anastomose ist auf 5—6 Schnitten sichtbar. Wir nennen sie dorsale Anastomose.

Bevor wir zur Beschreibung des fünften Stadiums übergehen, wollen wir noch auf die auf Fig. 52—53 sichtbare Ausstülpung des venösen Endes des Herzens hinweisen (Au. c.). Auf Fig. 52 steht diese Ausstülpung noch im Zusammenhang mit dem Sinus venosus, auf Fig. 53 ist sie von ihm getrennt. Der Lage nach kann diese Ausstülpung als die Anlage eines Herzohrs (Auricula cordis) betrachtet werden.

V.

Zur Erklärung des fünften Stadiums geben wir sieben Querschnitte eines Hühnchenembryo (Fig. 60—66) und einen schematischen Längsschnitt (Fig. 67). Auf einem der Querschnitte (Fig. 64) ist der mikroskopische Bau der uns interessierenden Organe gezeichnet.

Wir sehen, dass das Lebergewebe in diesem Stadium aus charakteristischen kompakten Balken besteht, welche auf dem Schnitt (Fig. 64, Le) in den verschiedensten Richtungen getroffen sind. Dort, wo diese Balken längs getroffen sind, bestehen sie aus einer doppelten Reihe mehr oder weniger scharfkantiger polygonaler Zellen; zwischen beiden Reihen dieser Zellen sieht man ähnliche, aber kleinere polygonale Felder ohne Kerne. Diese Felder sind tangential getroffene Leberzellen. Man muss sich also die Leberbalken als kompakte Cylinder vorstellen, in denen um eine gedachte Längsachse eine einzige Schicht polygonaler Zellen gruppiert ist. Dort, wo die Leberbalken quer getroffen sind, stellen sie auch einen kompakten Kreis dar, in dem

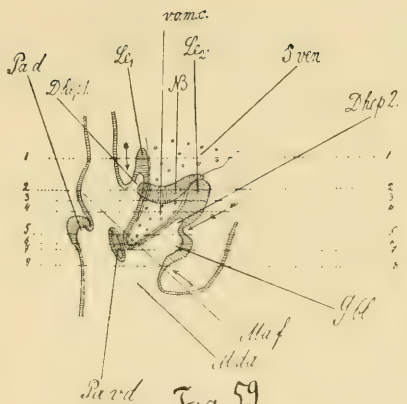

Fig. 59.

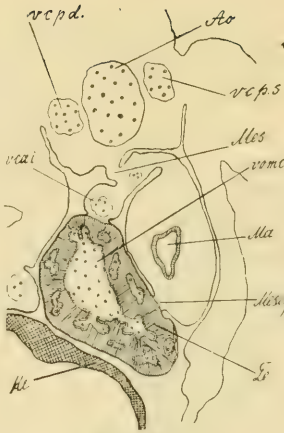

Fig. 60.

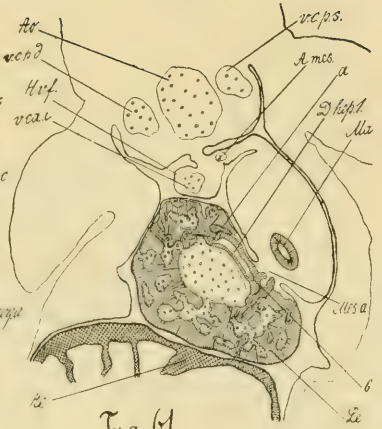

Fig 61

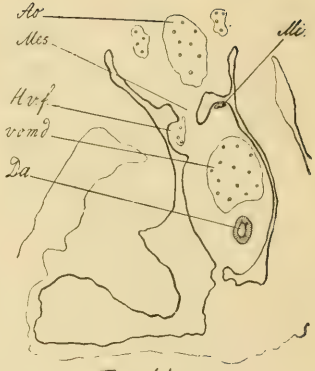

Fig. 66.

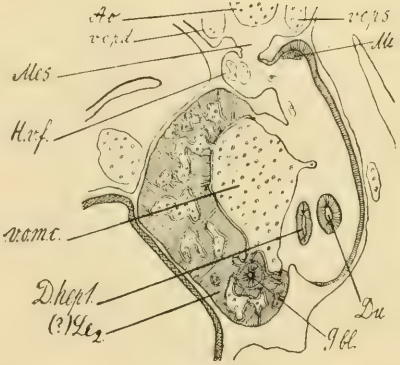

Fig. 62

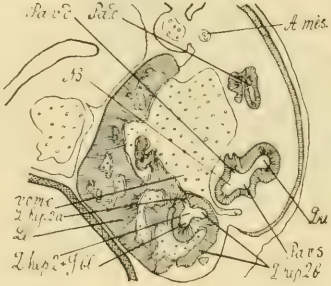

Fig. 63.

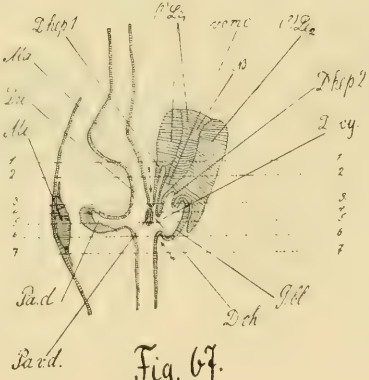

Fig. 67.

Fig. 65.

um das Centrum eine einzige Schicht nach innen zugespitzter, kegelförmiger Zellen gelagert ist. Kernlose Felder sieht man in den querdurchschnittenen Balken selbstverständlich nicht.

In den Leberzellen sieht man rundliche Kerne und in diesen ein deutliches Kernkörperchen. Ähnliche Kerne sehen

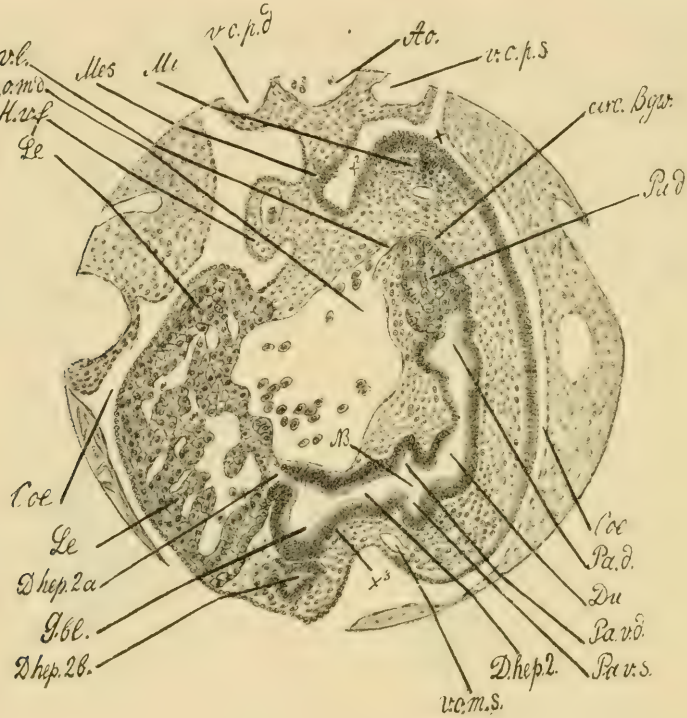

Fig. 64.

wir auch in allen anderen Geweben des Embryo. Je nach den mechanischen Verhältnissen des betreffenden Gewebes sind diese Kerne mehr rund oder mehr oval. So erscheinen sie z. B. in den mehrschichtigen Epithelien, wo die Zellen seitlich zusammengedrückt sind, meistens oval, im Mesenchym und in den parenchymatösen Organen — meistens rundlich. In den Leberzellen sehen wir daher immer rundliche Kerne.

Das Lebergewebe ist von zahlreichen Venen durchsetzt, welche aus dem Ductus venosus stammen (Fig. 60—63, Le.). Die Zahl dieser Venen ist in diesem Stadium bedeutend grösser, als im vorigen. Wie man ihre Entstehung erklären könnte, haben wir schon bei Beschreibung des vorigen Stadiums angedeutet. Die Leber hat jetzt an Umfang zugenommen, der Ductus venosus — verhältnismässig abgenommen. Es scheint, als ob in diesem Stadium die Leber noch einen grösseren Teil des Ductus venosus in sich aufgenommen hätte, wodurch eben letzterer an Umfang abgenommen, während die Zahl seiner in die Leber eingedrungenen Äste bedeutend zugenommen hat. Der Ductus venosus wird also gewissermassen immer mehr und mehr von dem ihn umgebenden Lebergewebe aufgelöst und erscheint jetzt verhältnismässig kleiner als im vorigen Stadium; es scheint, als ob er von dem umgebenden Lebergewebe komprimiert wäre.

Im Lebergewebe selbst kann man jetzt unmöglich die Grenze zwischen vorderem und hinterem Leberdivertikel aufweisen, da das Gewebe beider zusammengeschmolzener Divertikel gleich ist. Doch hat die Leber im fünften Stadium noch die topographischen Eigenschaften beibehalten, welche dadurch entstanden sind, dass das vordere Leberdivertikel seinerzeit zwei ventralwärts auslaufende seitliche Äste gebildet hat, welche den Ductus venosus von der dorsalen Seite her gürtelartig umwachsen haben und auf seiner ventralen Seite mit einander, sowie auch mit der Spitze des hinteren Leberdivertikels verschmolzen sind. Wir sehen daher, dass auch in diesem Stadium der vordere Teil der Leber (Fig. 60—61, Le.) mehr weniger cylindrisch geformt ist, d. h. dass er allseitig den Ductus venosus (ib. v. o. m. c.) umgiebt; auf dem Querschnitt ist er daher mehr oder weniger ringförmig. Schon auf Fig. 6 sehen wir im ursprünglich dorsalen Teil dieses Ringes — die Leber ist jetzt schon so stark nach rechts verschoben, dass ihre ursprünglich dorsalen Teile nach links gewandt sind — das

Lumen des vorderen Leberganges hervortreten (D. hep. 1). Es sind auch die Mündungen seiner beiden Äste (ib. a und b) angedeutet. Zwischen Leber und Magen befindet sich das ventrale Mesogastrium (ib. Mes. a.). Aber schon auf Fig. 62 ist dieses Mesogastrium stark ausgedehnt oder richtiger als solches verschwunden; der vordere Lebergang (Fig. 62, D. hep. 1), welcher aus dem Lebergewebe ausgeschieden ist, hat dadurch die Möglichkeit bekommen, sich dem Duodenum (ib. Du.) zu nähern. Vom Gewebsring der Leber ist auf diesem Schnitt fast nur der ursprünglich ventrale Teil (ib. Le_2) nachgeblieben, welcher von dem vorderen Lebergang (ib. D. hep. 1) durch die dazwischenliegende Vena omph.-mes. communis oder Ductus venosus (ib. v. o m. c.) getrennt ist. Wir haben den auf diesem Schnitt sichtbaren Abschnitt des Lebergewebes mit Le_2 bezeichnet, weil er, der Topographie nach, dem Gewebe des hinteren Leberdivertikels entspricht. Und in der That sehen wir schon auf der nächsten Figur (Fig. 63) in diesem Gewebsabschnitt den hinteren Lebergang erscheinen (D. hep. 2). Es sind auch die beiden seitlichen Äste des letzteren angedeutet (D. hep. 2a und D. hep. 2b). Der vordere Lebergang (ib. NB.) hat sich unterdessen mit dem Duodenum (Du.) vereinigt. Zwischen vorderem (NB.) und hinterem Lebergang (D. hep. 2) muss eigentlich das hinterste Ende der Vena omph.-mes. communis liegen. Das wäre auch der Fall, wenn beide Zweige der letzteren, d. h. die Vena omph.-mes. dextra und sinistra gleich stark wären. Doch haben wir schon im vorigen Stadium gesehen, dass die linke Vena omph.-mesenterica (Fig. 56–57, v. o. m. s.) ganz klein geworden ist, während die rechte Vena omph.-mes. als mächtiges Gefäss zur direkten Fortsetzung der Vena omph.-mes. communis sich gestaltet hat. Die Communis, sowie die Dextra sind von der Mittelebene abgewichen und sind jetzt gewissermassen innerhalb der Bauchorgane eingeschlossen, indem sie zusammen ein kontinuierliches Gefäss darstellen. Von einem hinteren Ende der

Vena omph.-mes. communis kann folglich jetzt nicht mehr die Rede sein und dasjenige winzige Gefäss, welches jetzt auf Fig. 63 zwischen vorderem (NB.) und hinterem (D. hep. 2) Lebergang liegt, ist der vorderste Abschnitt der Vena omph.-mes. sinistra, welche also ein wenig nach rechts hinübergezogen worden ist, sodass sie jetzt den Zwischenraum zwischen beiden Lebergängen passieren muss, um in die Vena omph.-mes. communis oder richtiger in die Übergangsstelle der letzteren in die Vena omph.-mes. dextra zu münden. Auf der nächsten Figur (Fig. 64) ist schon der hintere Lebergang (D. hep. 2) mit dem vorderen (NB.) vereinigt, sodass an der ursprünglich rechten Seite des gemeinschaftlichen Lumen die Vena omph.-mes. dextra (Fig. 64, v. o. m. d.), an der ursprünglich linken Seite desselben — die Vena omph.-mes. sinistra (ib. v. o. m. s.) liegt. Fig. 63 des fünften Stadium ist mit Fig. 56 des vorigen zu vergleichen; ebenso ist Fig. 64 mit Fig. 57 zu vergleichen. Die daraus resultierenden Ähnlichkeitszüge und Unterschiede wird der Leser mit Leichtigkeit selbst erkennen können.

Wir wollen jetzt nur darauf hinweisen, dass auf Fig. 64, wo die Mündung der jetzt bedeutend ausgewachsenen dorsalen Bauchspeicheldrüse (Pa. d.) in das Duodenum (Du.) sichtbar ist, das gemeinschaftliche Lumen ein winkelig geknicktes Aussehen bekommen hat, wobei im Knie dieses Winkels das dem Duodenum (Du.) gehörende Lumen liegt. Den einen Schenkel des Winkels bildet das in einer sagittalen Ebene gelegene dorsale Pankreas (Pa. d.), den anderen Schenkel — der übrige grosse Teil des gemeinschaftlichen Lumen, welcher in einer frontalen Ebene gelegen ist. Diese Lage des gemeinschaftlichen Lumen hängt eben mit der schon oben erwähnten starken Verlagerung der Leber nach rechts zusammen. Die Bestandteile des gemeinschaftlichen Lumen sind jetzt dieselben wie im vorigen Stadium: der mit NB bezeichnete Teil liegt in der Richtungslinie des vorderen, der mit D. hep. 2 bezeichnete —

in der Richtungslinie des hinteren Leberganges. Das rechte ventrale Pankreas ist jetzt dorsalwärts gewandt (Fig. 63—64, Pa. v. d.), die Gallenblase (ib. G.bl.) nach rechts und ein wenig ventralwärts. Auf Fig. 64 ist noch die Mündung des rechten Astes des hinteren Leberganges (D. hep. 2a) sichtbar; der linke Ast des letzteren (D. hep. 2b) ist hier quer durchschnitten und seine Mündung, welche der mit x3 bezeichneten Stelle entsprechen würde, ist auf einem weiter vorne gelegenen Schnitt sichtbar und auch auf Fig. 63 angedeutet.

Gegenüber dem rechten ventralen Pankreas liegt auf Fig. 63 und 64 eine Ausstülpung der ursprünglich linken Wand des gemeinschaftlichen Lumen. Diese Ausstülpung, welche mit Pa. v. s. bezeichnet ist, stellt die erste Anlage des linken ventralen Pankreas dar. Letzteres wird also in Form einer Ausstülpung der linken Duodenalwand, in der Richtungslinie des vorderen Leberganges, angelegt.

Das fünfte Stadium besitzt nun mehr drei Pankreasanlagen: eine dorsale und zwei ventrale. Die ältere ist die dorsale. Letztere stellt auch schon jetzt eine grosse Drüse dar (Fig. 64, Pa. d.), in welcher man einen Ausführungsgang und einen sekretorischen Teil unterscheiden kann. Der Ausführungsgang besitzt ein einschichtiges, stellenweise auch zweischichtiges Cylinderepithel. Den sekretorischen Teil bildet das knospenartig verzweigte blinde Ende der Drüse. Die Acini und Schläuche desselben sind mit polygonalen, teilweise scharfkantigen Zellen ausgekleibet, welche den Leberzellen ähnlich sind. Die Drüse liegt, wie schon erwähnt, in einer sagittalen Ebene und ist dorsalwärts gerichtet.

Die zweitälteste Pankreasanlage ist die rechte ventrale. Wir sahen sie schon im vierten Stadium (Fig. 55—57, x). Im fünften Stadium (Fig. 63, Pa. v. d.) zeigt sie schon Spuren einer Verzweigung: auf Fig. 63 ist eine Zweispaltung dieser Drüse angedeutet; sie ist zugleich auch verdickt.

Am spätesten tritt die linke ventrale Pankreasanlage auf. Wir sahen sie zuerst nur im fünften Stadium (Fig. 63—64, Pa. v. s.), wo sie eine kleine Ausstülpung darstellt, ohne jegliche Spur von Verzweigung. So ist der Entwickelungsgrad der drei Pankreasanlagen je nach der Zeit ihrer Entstehung verschieden.

Die Gallenblase stellt auf Fig. 63 (G. bl.) eine Ausstülpung der ursprünglich ventralen Wand des hinteren Leberganges (D. hep. 2) dar (vergl. Fig. 56), auf Fig. 64 — eine Ausstülpung der ursprünglich ventralen Wand des gemeinschaftlichen Lumen (vergl. Fig. 57); mit anderen Worten, sie hat auf diesen beiden Figuren dieselbe Lage, wie im vierten Stadium, und stellt folglich eine Ausstülpung dar, welche an der Übergangsstelle der ventralen Wand des hinteren Leberganges in die Ventralwand des Darms (Duodenums) sich befindet. Aber auf Fig. 62 und 65, d. h. vorne und hinten, ist die Gallenblase (G. bl.) als ein kleiner Kreis sichtbar, der in keinem Zusammenhang mit irgend welchen Leberteilen steht; er ist nur vom Lebergewebe umgeben. Man muss daraus schliessen, dass vorne und hinten die Gallenblase einen kleinen Abschnürungsprozess durchgemacht hat, vorne kranio-kaudal, hinten kaudo-kranial. Deutlich sieht man es auf dem schematischen Längsschnitt (Fig. 67), wo die punktierte Linie 3 dem Querschnitte der Fig. 62 entspricht und die Linie 6 dem der Fig. 65. Der Darmtrakt mit den Anhangsdrüsen ist auf diesem Schema so gezeichnet, als ob sie alle in einer Sagittalebene sich befinden und als wenn wir sie von rechts betrachten würden. Die Gallenblase (G. bl.) erscheint auf diesem Schema vorne und hinten ein wenig abgeschnürt. In der Leber haben wir drei Abschnitte angedeutet, von denen der dorsale und mittlere (Le_1) ungefähr dem ursprünglichen vorderen Leberdivertikel, der ventrale (Le_2) ungefähr dem ursprünglichen hinteren Divertikel entsprechen könnte. Infolge der starken Grössenzunahme konnte die Leber nicht ausschliess-

lich transversal sich ausdehnen, sondern musste mehr kranial wachsen, was auch aus diesem Schema ersichtlich ist. Die beiden Lebergänge (D. hep. 1 und D. hep. 2) haben sich einander genähert und verlaufen jetzt mehr oder weniger parallel oder in einem ganz spitzen Winkel zu einander. Zwischen beiden Lebergängen liegt mehr vorne die linke Seite der Vena omph.-mes. communis (ib. v. o. m. c.), mehr hinten, d. h. am Boden des spitzen Winkels, der quer hinüberziehende vorderste Teil der linken Vena omph.-mes., wie wir es oben schon erklärt haben (vergl. Fig. 63; auf dem Schema entspricht diese Figur der punktierten Linie 4). Die Mündung der ganzen Leberanlage ist im fünften Stadium (Fig. 67) bedeutend kleiner und enger als im vorigen Stadium (Fig. 59), wo die beiden Lebergänge noch sehr weite Öffnungen zum Darmtrakt hatten. Jetzt (Fig. 67) hängt schon die Leberanlage an einem doppelten Stiel, welcher aus den beiden Lebergängen des vorigen Stadiums vermittelst eines vorderen und hinteren Abschnürungsprozesses sich gebildet hat. Auf Fig. 67 sind diese Abschnürungsprozesse durch zwei Pfeile angedeutet, welche den zwei kleinen Pfeilen der Fig. 59 entsprechen. Der vordere Abschnürungsprozess ist ein kranio-kaudaler und trennt die dorsale Wand des vorderen Leberganges von der ventralen Darmwand ab. Der hintere Abschnürungsprozess ist ein kaudo-kranialer und nimmt auch die Gallenblase mit. Dadurch wird letztere in den hinteren Lebergang eingezogen und dieser Gang mündet nunmehr nicht direkt in den Darmtrakt (Fig. 67, D. hep. 2), sondern in die Gallenblase (G.bl.) und zwar in den vorderen Teil derselben, welcher sich schon ein wenig kranio-kaudal abgeschnürt hat (dieser Abschnürungsprozess ist auf Fig. 59 durch den grossen Pfeil angedeutet). Die Mündung der Gallenblase selbst (Fig. 67, D. cy.), wenn sie auch noch sehr gross ist, könnte man schon jetzt als Ductus cysticus bezeichnen. Dieser bildet zusammen mit dem vorderen Lebergang (D. hep. 1) schon einen echten Ductus chole-

dochus (D. ch.). Der hintere Lebergang (D. hep. 2) ist folglich kein Bestandteil des Ductus choledochus, da er in das vordere Ende der Gallenblase mündet; er kann daher als Ductus hepato-cysticus bezeichnet werden, im Gegensatz zum vorderen Lebergang, der direkt in den Darm mündet und daher als Ductus hepato-entericus bezeichnet werden kann. Die zwei letzten Bezeichnungen haben wir von Brachet (L. 5) entlehnt, der bei Lacerta muralis ein ähnliches Verhalten des hinteren Leberganges gefunden hat, wenn auch dort die erste Anlage der Leber eine ganz andere zu sein scheint.

Wie verhalten sich die beiden ventralen Pankreasanlagen zum Ductus choledochus? Aus dem Schema der Fig. 67 ersehen wir, dass die beiden mit je einem Pfeil bezeichneten Abschnürungsprozesse, welche den Ductus choledochus ausscheiden, das Niveau der ventralen Pankreasanlagen nicht erreichen. Diese beiden Anlagen, welche sich einander genau gegenüberliegen, sind folglich in diesem Stadium noch Ausstülpungen der eigentlichen Darmwand und stehen zum Ductus choledochus in keinen engen Beziehungen, wenn sie auch an der Stelle gelegen sind, wo die seitliche Wand des letzteren in die seitliche Darmwand übergeht. Man kann daher jetzt noch nicht voraussagen, welche Lage im Laufe der weiteren Entwickelung die beiden ventralen Pankreasanlagen zum Ductus choledochus, resp. zu seinen Bestandteilen, d. h. dem Ductus hepato-entericus und Ductus cysticus, einnehmen werden. Was den Ductus hepato-cysticus anbetrifft, so wird über sein Verhalten zu den ventralen Pankreasanlagen überhaupt nicht mehr die Rede sein, da er schon jetzt nicht mehr in den Darm, sondern in das vordere Ende der Gallenblase mündet und eo ipso von diesen Anlagen entfernt ist.

Wenn wir zur Betrachtung der Gefässe übergehen, so finden wir, dass sie im fünften Stadium folgende Veränderungen erlitten haben. Wir haben schon oben darauf hingewiesen, dass

die Vena omph.-mes. sinistra auf Fig. 64 (v. o. m. s.) ein ganz winziges Gefäss darstellt, im Vergleich mit der mächtigen Vena omph.-mes. dextra (ib. v. o. m. d.). Auf den weiter hinten gelegenen Schnitten wird die Vena omph.-mes. sinistra immer kleiner und kleiner, sodass endlich von ihr keine Spuren nachbleiben. Und in der That sehen wir schon dieselbe auf Fig. 65 nicht mehr. Die Vena omph.-mes. dextra liegt auf dieser Figur (v. o. m. d.) rechts und dorsalwärts vom Darm (Da). Auf der nächstfolgenden Figur (Fig. 66) liegt diese Vene (v. o. m. d.) schon ausschliesslich dorsalwärts vom Darm (Da). Auf den weiter hinten folgenden Schnitten, welche von uns nicht gezeichnet sind, schiebt sich diese Vene immer mehr und mehr zur linken Seite des Darmes hinüber und verläuft entlang demselben, bis sie sich am vorderen Umfang des Darmnabels in mehrere Dottervenen auflöst, die zur linken und rechten Seite des Darmdottersacks hinüberziehen. Wir sehen also, dass, während noch im vorigen Stadium die Dottervenen der rechten Seite in die rechte und die Dottervenen der linken Seite in die linke Vena omph.-mesenterica führten, münden jetzt die Dottervenen beider Seiten in eine an der linken Seite des Darmes liegende Vene, welche, wie wir gesehen haben, die direkte Fortsetzung der Vena omph.-mes. dextra darstellt. Was hat denn eigentlich veranlasst, die Vena omph.-mes. dextra solch einen eigenartigen Verlauf zu nehmen, d. h. etwa in Form einer Spirale dorsalwärts den Darm zu umbiegen und dann weiter nach hinten an seiner linken Seite zu verlaufen, um schliesslich in die beiderseitigen Dottervenen sich aufzulösen? Um das zu verstehen, muss man sich vergegenwärtigen, dass schon im vorigen Stadium die hinteren Teile der rechten und linken Vena omph.-mesenterica dicht vor dem Darmnabel sehr nahe zu einander lagen. Im fünften Stadium, mit der Vervollständigung des ventralen Darmverschlusses, wobei die vordere Darmfalte einerseits nach hinten verlängert und andererseits in transversaler Richtung verschmälert wurde, haben

sich die beiden Venae omph.-mesentericae dicht vor dem Darmnabel so weit einander genähert, dass sie an dieser Stelle miteinander verschmolzen sind. In das durch diese Verschmelzung entstandene Gefässende münden auch jetzt die beiderseitigen Dottervenen. Dieses Gefässende führt nach vorne in das bereits beschriebene spiralförmige Gefäss. Der hintere Teil dieses Gefässes, welcher das Blut aus den beiderseitigen Dottervenen aufnimmt und längs der linken Darmseite nach vorne zieht, stellt den hinteren Teil der ursprünglichen linken Vena omph.-mesenterica dar. Durch diese Vene würde eben das Blut nach vorne direkt bis zum Ductus venosus strömen. Doch haben wir schon oben gesehen, dass diese Vene von beiden Lebergängen stark zusammengedrückt wurde, wodurch ein unüberwindliches Hindernis für den Blutstrom entstand. Das Blut musste sich einen anderen Weg suchen und benutzte die bereits im vierten Stadium vorhanden gewesene, damals allerdings noch unbedeutende, dorsale Anastomose (Fig. 58, NB) zwischen beiden Venae omph.-mesentericae. Diese Anastomose ist jetzt durch den mächtigen Blutstrom stark erweitert worden und stellt den mittleren Teil des spiralförmigen Gefässes dar, d. h. denjenigen Teil, welcher dorsalwärts den Darm umbiegt und auf Fig. 66 mit v. o. m. d. bezeichnet ist. Durch diese erweiterte Anastomose strömt jetzt das Blut weiter nach vorne in den vorderen Teil der ursprünglichen Vena omph.-mes. dextra hinein, welcher zu gleicher Zeit der vordere Teil des spiralförmigen Gefässes ist. Der hintere Teil der Vena omph.-mesenterica dextra, vom vorderen Umfang des Darmnabels bis zur Anastomose, hat infolge der beschriebenen Blutstromsveränderung seine Funktion eingebüsst und ist völlig verschwunden, sodass wir in diesem Stadium schon keine Spur von ihm sehen. Der vordere Teil der Vena omph.-mes. sinistra, von der Anastomose bis zum Ductus venosus, hat ebenfalls seine Funktion eingebüsst und ist, wie wir schon oben gesehen haben, teilweise obliteriert, bis auf den ganz vorderen Teil, welcher auf Fig. 63 und 64 (v. o. m. s.) sichtbar ist.

Aus dem ursprünglichen rein embryonalen Venensystem, dessen Grundlage die beiden Venae omph.-mesentericae bildeten, ist also ein einheitliches mächtiges, teilweise spiralig gewundenes Gefäss entstanden, welches — von vorne nach hinten gezählt — aus 1. dem Ductus venosus, 2. dem vorderen Teil der Vena omph. mes. dextra, 3. der dorsalen Anastomose und 4. dem hinteren Teil der Vena omph.-mes. sinistra zusammengesetzt ist. Dieses Gefäss nimmt eben auf Grund obiger Zusammensetzung folgende Gefässe in sich auf: 1. Zahlreiche Lebervenen, entsprechend dem Ductus venosus; 2. die Vena lienalis und pancreatica, entsprechend dem vorderen Teil der vena omph.-mes. dextra; 3. zahlreiche beiderseitige Dottervenen und die Vena subintestinalis entsprechend dem hinteren Teil der Vena omph.-mes. sinistra.

Alle hier aufgezählten Venen sind ausser der Vena subintestinalis uns schon bekannt. Letztere verläuft beim Hühnchen ebenso wie bei Torpedo, d. h. kaudo-kranial entlang der ventralen Darmwand bis zum Darmnabel, welchen sie links umbiegt, um in der Nähe seines vorderen Umfanges in das hintere Ende des beschriebenen spiralförmigen Gefässes einzumünden. Dieses mächtige Gefäss nimmt also bereits jetzt die Venen der meisten Bauchorgane in sich auf und bildet hierdurch die Grundlage der künftigen Vena portae.

Im fünften Stadium finden wir schon Spuren noch eines uns interessierenden Organes, welches seinen Ursprung im Mesenchym hat. Das ist die Milz. Um ihre Entstehung zu verstehen, muss man sich vergegenwärtigen, wie in diesem Stadium das Mesoderm und das Mesenchym zusammengesetzt sind. Was das Mesoderm anbetrifft, so sehen wir (Fig. 64), dass sein viscerales Blatt auf der ganzen rechten Seite aus einer einzigen Schicht polygonaler Embryonalzellen zusammengesetzt ist. Diese Zellen besitzen einen runden Kern, wie wir ihn bereits in den Leberzellen beschrieben haben. Im Kern ist ein deutliches Kernkörperchen vorhanden, um ihn ein ganz schmaler

protoplasmatischer Ring sichtbar. Dieser Ring ist ungefärbt und fällt deswegen, wie auch seiner Schmalheit wegen, bei schwacher Vergrösserung fast gar nicht auf: es macht den Eindruck, als stellte die rechte Hälfte des Visceralblattes nur eine einschichtige Reihe von runden Kernen dar, wie auch die Fig. 64 zeigt. So sieht auf dieser Figur das Mesoderm aus, welches die rechte Seite des Mesenteriums (Mes.), die Hochstettersche Hohlvenenfalte (H. v. f.) und die distale Fläche der Leber (Le.) überzieht. Je weiter wir aber nach links hinübergehen, sehen wir, dass die Zellenkette des Mesoderms immer mehrschichtiger wird und an dem mit Mi bezeichneten mesenchymatösen Vorsprung erreicht sie ihre grösste Dicke. Fast die ganze linke Hälfte des Visceralblattes ist also mehrschichtig; die zusammengedrängten Kerne erscheinen hier oval und stehen senkrecht zur Oberfläche des Mesoderms. Die protoplasmatischen Körper sämtlicher Zellen sind hier zu einer matten ungefärbten Masse zusammmengeschmolzen, welche den Eindruck einer Intercellularsubstanz macht, in der sämtliche Kerne eingebettet sind und in der man die Grenzen der einzelnen Zellen äusserst schwer unterscheiden kann. Nach innen von der mehrschichtigen Reihe der Kerne bildet diese Protoplasmasubstanz einen matten Saum, welcher gewissermassen eine Grenze zwischen Mesoderm und Mesenchym darstellt. Dieser Saum gehört der obersten Zellenreihe des mesodermalen Epithels an und ist durch das Zusammenfliessen der oberen Teile sämtlicher Protoplasmakörper dieser Zellenreihe entstanden. Bei starker Vergrösserung sieht man in diesem Saum viele parallele, zur Oberfläche des Mesoderms senkrecht stehende zarte Striche, welche die Grenzen der einzelnen protoplasmatischen Zellkörper bezeichnen. Der linke Teil des Visceralblattes stellt nach alledem ein mehrschichtiges Cylinderepithel dar.

Es muss hier erwähnt werden, dass in den jüngeren Stadien das ganze Visceralblatt des Mesoderms ein mehrschichtiges Epithel darstellte, welches allmählich in seiner rechten Hälfte durch

die stark wachsende Leber ausgedehnt und in eine einschichtige Zellenkette umgewandelt wurde, wie wir es auf Fig. 64 sehen. Bei dieser Ausdehnung des Epithels haben die einzelnen es zusammensetzenden Zellen infolge der ihnen innewohnenden Elastizität die rundliche poligonale Form gewöhnlicher Embryonalzellen angenommen. Im nächsten, d. h. sechsten Stadium wird auch schon die linke Hälfte des Visceralblattes durch den stark nach links und hinten sich ausdehnenden Magen ebenfalls in eine einschichtige Zellenreihe umgewandelt werden und vom mehrschichtigen Cylinderepithel wird in der Magen-Lebergegend nicht viel mehr zu sehen sein. Das mesodermale Cylinderepithel stellt folglich nicht etwas Konstantes dar: es scheint gewissermassen nur zeitweilig zusammengesetzt zu sein. Seine Zellen sind auch eigentlich keine echten Cylinderzellen mit deutlich ausgeprägten Kontouren, welche auch an und für sich, d. h. nicht nur im epithelialen Verbande, als solche gelten könnten. Sie behalten ihre cylindrische Gestalt nur solange sie von den benachbarten Zellen zusammengedrückt sind. Wird aber dieser Druck aufgehoben, so macht sich sofort die ihnen innewohnende Elastizität geltend und sie verwandeln sich momentan in polygonale Embryonalzellen.

Innerhalb des Visceralblattes des Mesoderm befindet sich das Darmmesenchym, d. h. dasjenige Mesenchym, in welches der ganze Darmtrakt samt seinen Anhangsorganen eingebettet ist und durch welches die Formen dieser Organe gewissermassen abgerundet sind (Fig. 64). Das Mesenchym stellt also ein Bindeglied zwischen Mesoderm und Entoderm dar. Auf Fig. 64 sehen wir im Mesenchym eine Anzahl rundlicher Kerne mit Kernkörperchen. Viele dieser Kerne haben einen nur bei starker Vergrösserung gut sichtbaren schmalen protoplasmatischen Körper um sich; mit anderen Worten, viele Zellen des Mesenchym sind gewöhnliche polygonale Embryonalzellen, wie wir sie schon in der rechten Hälfte des Mesoderms gesehen haben. Um einen

anderen Teil von Kernen sehen wir aber einen protoplasmatischen Körper, welcher feine dünne Ausläufer oder Fortsätze trägt. Die Ausläufer der benachbarten Zellen verbinden sich untereinander und bilden ein zartes protoplasmatisches Netz, in dessen Maschen die rundlichen Embryonalzellen — je zwei oder drei — liegen. Das Mesenchym stellt also ein echtes retikuläres Gewebe dar, welches freie Embryonalzellen und fixe Sternzellen enthält. Die letzteren bilden die Knotenpunkte des Netzes und zeigen auf den Schnitten gewöhnlich je 3—4 Ausläufer; die freien Zellen sieht man in den Maschen, sowie auch hie und da auf den protoplasmatischen Ausläufern liegen.

Wie verhält sich nun das Mesenchym zum Mesoderm und Entoderm? Was das Verhalten des Mesenchym zum Mesoderm anbetrifft, so muss man in dieser Beziehung die linke und rechte Hälfte des Visceralblattes besonders betrachten, da, wie wir oben gesehen haben, ihre Struktur eine verschiedene ist. Die rechte Hälfte des Visceralblattes stellt eine Kette rundlicher Embryonalzellen dar, die in keinem innigen Zusammenhang stehen, sondern mehr oder weniger locker nebeneinander liegen. Die freien Zellen des daneben liegenden Mesenchyms berühren an vielen Stellen die mesodermale Zellenkette. In letzterer sehen wir hie und da karyokinetische Figuren, unter denen auch solche vorhanden sind, deren Längsachse senkrecht zur Oberfläche des Mesoderms steht. Diese Figuren sind viel grösser als die übrigen Zellen des Mesoderms und ragen aus dem letzteren mehr oder weniger tief in das Mesenchym hinein. Es ist klar, dass nach der Teilung solcher Figuren die nach innen gewandten Tochterzellen dem Mesenchym angehören müssen, da wir keinen Grund haben anzunehmen, dass diese Tochterzellen etwa nachträglich in die kontinuierliche Zellenkette des Mesoderms sich einschieben. Andererseits findet auch nirgends in der rechten Hälfte des Visceralblattes eine sichtliche Verdoppel-

ung dieser Zellenkette statt, was doch vorhanden sein müsste, wenn sämtliche Tochterzellen dem Mesoderm als seine Bestandteile anhaften bleiben würden. Man muss daher annehmen, dass ein Theil der freien dem Mesoderm anliegenden Zellen vom letzteren abstammen; doch sind wir nicht imstande zu sagen, welche dieser Zellen mesenchymatösen und welche mesodermalen Urprungs sind, da sie doch alle die Gestalt rundlicher Embryonalzellen besitzen. Die Schlussfolgerung ist die, dass im Mesenchym entschieden mesodermale Elemente vorhanden sein müssen, deren weiteres Schicksal man aber nicht verfolgen kann, da sie sich durch nichts von den übrigen freien Zellen des Mesenchyms nnterscheiden.

Was die linke Hälfte des Visceralblattes anbetrifft so können wir in Bezug auf ihr Verhalten zum Mesenchym folgendes sagen: wir sehen hie und da in der obersten Zellenreihe des mesodermalen Epithels der linken Seite karyokinetische Figuren, welche senkrecht zu seiner Oberfläche stehen und in seinen matten Begrenzungssaum hineinragen. Nach der Teilung solcher Figuren müssen die nach innen gewandten Tochterzellen in das Mesenchym übergehen. Bevor sie aber das thun, scheinen sie noch einige Zeit im matten Saum zu verweilen, denn wir sehen in letzterem hie und da rundliche Kerne, die auf der obersten Kernreihe lagern, d. h. solche Kerne, welche sich schon aus dem epithelialen Verbande gelöst haben, aber noch nicht aus dem matten Saum ins Mesenchym übergegangen sind. Es scheint ausserdem, dass manche dieser Zellen hier, d. h. solange sie noch im matten Saum liegen, sich abermals teilen, denn wir finden in letzterem solche karyokinetische Figuren, welche nicht der obersten Kernreihe angehören, sondern auf der letzteren liegen. Nach der Teilung der letztgenannten Figuren gehören schon die beiden daraus entstandenen Tochterzellen nicht mehr der obersten Kernreihe an; sie gehen eine nach der anderen ins Mesenchym über. Man sieht auch stellenweise,

besonders häufig aber an dem auf Fig. 64 mit Mi bezeichneten mesenchymatösen Vorsprung ganze Züge rundlicher Zellen, welche aus dem Mesoderm ins Mesenchym übergehen. Manchmal sind es sogar keine Züge, sondern grössere Anhäufungen von 8—12 runden Zellen, welche auf der obersten Kernreihe des mesodermalen Epithels liegen und in das Mesenchym weit hineinragen. Zwei solche Stellen sind auf Fig. 64 mit x und x2 bezeichnet. Die linke Seite des Visceralblattes zeigt also, besonders entsprechend dem mit Mi (Fig. 64) bezeichneten Vorsprung, einen Massenübergang von mesodermalen Zellen ins Mesenchym. Diese Zellen gestalten sich gleich nach ihrem Austreten aus dem epithelialen Verbande infolge der ihnen innewohnenden Elastizität zu runden Embryonalzellen und vermehren hierdurch die Zahl der freien Zellen des Mesenchyms. Ihr weiteres Schicksal kann nicht mehr verfolgt werden, da sie von jetzt ab sich durch nichts von den anderen freien Zellen des Mesenchyms unterscheiden.

Die auf Fig. 64 mit Mi bezeichnete Stelle, wo die Zahl der freien Mesenchymzellen auf Kosten des Mesoderms resp. Mesothels ganz bedeutend zugenommen hat, stellt die erste Anlage der Milz dar. Letztere wird eben durch die Zunahme der Zahl der freien Mesenchymzellen, gewissermassen durch Verdichtung des hier befindlichen Mesenchymgewebes auf Kosten des Mesothels, eingeleitet.

Das Verhältnis des Entoderm zum Mesenchym ist in diesem Stadium kein so enges wie das des Mesoderm zum Mesenchym. Das Entoderm stellt jetzt ein mehrschichtiges Cylinderepithel dar, welches konstanter und haltbarer zu sein scheint als das mehrschichtige Cylinderepithel des Mesoderm. Letzteres wird nämlich, wie wir schon oben gesehen haben, kontinuierlich durch den in das Visceralblatt eingeschlossenen und stark wachsenden Darmtrakt ausgedehnt und scheint daher schon von vorn herein gewissermassen zur Auflösung bestimmt

zu sein. Kein Wunder, dass dabei viele seiner Zellen ins Mesenchym übergehen. Ganz anders verhält sich das entodermale Cylinderepithel. Es besteht aus regelmässigen Zellenreihen und zeigt keine Tendenz zur Auflösung. Das ihm anliegende Mesenchym hat um den ganzen Darmtrakt samt seinen Anhangsdrüsen ein cirkulär angeordnetes aus Spindelzellen und Fasern bestehendes Gewebe gebildet, welches das Entoderm vom übrigen Mesenchym abgrenzt. Es ist klar, dass dieses cirkulär angeordnete, den Darmtrakt umspinnende Gewebe das Entoderm fest zusammenhalten und es gewissermassen vor Auflösung schützen muss. Wir sehen zwar hie und da in der Grundschicht des Entoderm, welche an das Mesenchym grenzt, senkrecht zu seiner Oberfläche stehende karyokinetische Figuren, nach deren Teilung die eine Tochterzelle in das Mesenchym gelangen könnte. Wir sehen auch andrerseits unter dem entodermalen Epithel, zwischen letzterem und dem cirkulär angeordneten Gewebe freie rundliche Embryonalzellen, welche eben die vom Entoderm ausgeschiedenen Zellen sein könnten. Aber mit Entschiedenheit kann man dies nicht behaupten, da diese zwischen Entoderm und cirkulärem Gewebe stecken gebliebenen Zellen ebensogut mesenchymatösen Ursprunges sein können. Wenn also ein Übergang von entodermalen Elementen ins Mesenchym überhaupt in diesem Stadium vorhanden ist, so ist er ganz minimal, denn widrigenfalls müsste zwischen Entoderm und cirkulär angeordnetem Gewebe eine grössere Anhäufung von freien Embryonalzellen zu stande kommen, da doch letztere eben durch das cirkuläre Gewebe verhindert sind, nach dem Austreten aus dem Entoderm sofort in das eigentliche Mesenchym zu gelangen und auf solche Weise unserer Beobachtung zu entgehen.

Ganz anders waren die Verhältnisse in den jüngeren Stadien. Dort war der Darmtrakt noch nicht vom cirkulär angeordneten Gewebe umsponnen; das Entoderm bestand noch nicht aus regelmässigen Zellenreihen und erinnerte mehr an das mehr-

schichtige Cylinderepithel, welches wir im fünften Stadium in der linken Hälfte des Visceralblattes gesehen haben. In der Grundschicht des Entoderm der jüngeren Stadien sahen wir auch viel öfter senkrecht zu seiner Oberfläche stehende karyokinetische Figuren und unter dem Entoderm viele freie Embryonalzellen, welche hie und da sogar ganze Züge und Haufen bildeten, die direkt aus dem Entoderm ins Mesenchym übergingen, ganz so wie wir das im fünften Stadium an der linken Hälfte des Visceralblattes beobachtet haben. Es unterliegt also keinem Zweifel, dass in den jüngeren Stadien ein reger Übergang von entodermalen Elementen ins Mesenchym vorhanden war. Im fünften Stadium ist dieser Übergang schon ganz unbedeutend und vielleicht fast gleich Null.

Wir wollen nun zum Verhalten des dorsalen Pankreas zum Mesenchym übergehen. Diese Frage ist für uns von besonderem Interesse, da das dorsale Ende dieser Drüse so nahe der Milzgegend liegt und von vielen Autoren die Milzanlage in Zusammenhang mit dem Pankreas überhaupt und mit dem dorsalen Pankreas insbesondere gebracht wird. Wir müssen hier teilweise das wiederholen, was wir schon über das Entoderm im allgemeinen gesagt haben. In den jüngeren Stadien, wo das dorsale Pankreas noch eine längliche Ausstülpung der dorsalen Darmwand darstellt, verhält es sich zum Mesenchym ebenso wie die übrige Darmwand, d. h. man sieht einen regen Übergang von pankreatischen Zellen ins Mesenchym. Im fünften Stadium aber ist das stark gewucherte Pankreas schon vom cirkulär angeordneten Gewebe umsponnen (Fig. 64, circ. Bgw.). Dieses Gewebe dringt zwischen sämtliche Verzweigungen der Drüse ein und bildet um jede derselben eine Art Drüsenkörbchen. Die pankreatischen Verzweigungen sind auf unseren Schnitten in den verschiedensten Richtungen getroffen. Dort, wo sie quer getroffen sind, stellen sie im Mesenchym nahe der Drüse liegende kreisrunde Schläuche mit kleinerem oder grösserem runden,

centralen Lumen dar. Um das Lumen liegt eine einzige Schicht kegelförmiger, nach innen zugespitzter Drüsenzellen, mit rundem Kern und deutlichem Kernkörperchen. Diese Zellen erinnern, wie schon erwähnt, an die Leberzellen. Wenn ein Drüsenschlauch tangential getroffen ist, so sieht man in ihm kein Lumen, sondern um einen centralen Punkt eine Schicht kegelförmiger Zellen. Das centrale Lumen ist desto grösser, je näher zur Drüse der Schlauch getroffen ist. Im allgemeinen sieht man fast auf jedem Schnitt in der Nähe des dorsalen Endes der Drüse im Mesenchym zerstreut hie und da in den verschiedensten Richtungen getroffene Drüsenschläuche, welche alle aber vom cirkulären Gewebe umsponnen sind. Nirgends sieht man aus diesen Schläuchen Zellen ins Mesenchym austreten. Das wäre auch unmöglich, weil gerade das cirkuläre Gewebe es verhindert. Wenn das aber der Fall wäre, so würde es nicht unbemerkt bleiben, da die pankreatischen Zellen durch ihren grossen Protoplasmakörper und die deutlichen Konturen sich leicht von den Mesenchymzellen unterscheiden lassen. Die pankreatischen Schläuche sind aber überall intakt und zeigen nirgends einen Austritt von Zellen. Man sieht auch keine karyokinetischen Figuren in den pankreatischen Drüsenzellen.

Es fragt sich nun, ob nicht etwa ganze Pankreasschläuche von der Drüse sich ablösen und im Mesenchym resp. in der Gegend der Milzanlage liegen bleiben, um nachher oder vielleicht schon gleich darauf zu zerfallen, mit anderen Worten, im Mesenchym sich aufzulösen. Diese Hypothese können wir mit absoluter Sicherheit zurückweisen. Denn, wenn wir auch in der Nähe des dorsalen Drüsenendes im Mesenchym liegende Pankreasschläuche sehen, so stehen sie doch alle auf dem einen oder anderen benachbarten Schnitt in Verbindung mit der Drüse, und wir haben beim Hühnchen niemals vollständig vom Pankreas abgetrennte Schläuche finden können, welche auf keinem Schnitt mit ihm in Zusammenhang ständen. Man kann aber anderer-

seits auch nicht voraussetzen, dass sich wohl Drüsenschläuche vom Pankreas abtrennen, die jedoch rasch im Mesenchym zerfallen, sodass wir schon im nächsten Stadium keine Spur von ihnen wahrnehmen. Gerade das cirkulär angeordnete Gewebe ist es, welches den raschen Zerfall der vom Pankreas abgetrennten Drüsenschläuche verhindern müsste. Wir könnten höchstens, wenn eine Abtrennung derselben wirklich vorhanden wäre, im nächsten Stadium neue mikroskopische Bilder bekommen, wie z. B. im Zerfallen begriffene Drüsenschläuche, im Mesenchym zerstreute Drüsenzellen, mit oder ohne Zeichen von Degeneration. Wir finden aber weder das Eine noch das Andere. Und da wir in den nächsten Stadien auch keine solchen Drüsenschläuche aufweisen können, welche zwar unverändert aber doch vom Pankreas völlig abgetrennt sind, d. h. mit diesem auf keinem Schnitt in Zusammenhang stehen, so können wir mit absolutester Sicherheit sagen, dass beim Hühnchen im fünften Stadium, d. h. vom Momente ab, wo das Pankreas als verzweigte, vom cirkulären Gewebe umsponnene Drüse sich repräsentiert —, keine pankreatischen Elemente mehr, weder einzelne Zellen, noch ganze Schläuche, ins Mesenchym resp. in die Milzanlage übergehen. Letztere bildet sich folglich ganz unabhängig vom Pankreas. Die enge Nachbarschaft zwischen Milz und Pankreas ist also eine rein zufällige, wenn man sich so ausdrücken darf. Betrachten wir Fig. 64, so sehen wir zwischen der Milzanlage (Mi), d. h. dem verdichteten Mesenchym und dem dorsalen Ende des dorsalen Pankreas eine mehr weniger beträchtliche Schicht von normalem resp. unverdichtetem Mesenchymgewebe, welches gewissermassen die beiden Organe von einander trennt. Wir haben allerdings auch andere dem fünften Stadium angehörende Präparate, wo manchmal die Verdichtung des Mesenchyms bis an das cirkulär angeordnete, das Pankreas umspinnende Gewebe (Fig. 64, circ. Bgw.) reicht. Dadurch wird aber niemals ein Zusammenhang zwischen Milzanlage und Pan-

kreas geschaffen: die Nachbarschaft dieser beiden Organe wird nur dadurch eine engere. Ein etwaiger Übergang von pankreatischen Elementen in die Milzgegend ist auch in diesen Fällen vollständig ausgeschlossen.

Was die Topographie der Milzgegend anbetrifft, so können wir darüber folgendes sagen. Die Milzanlage befindet sich an dem schon mehrmals erwähnten mesenchymatösen Vorsprung (Fig. 64, Mi) und ist etwa auf 40 Schnitten sichtbar (Fig. 62—66, Mi). Der genannte Vorsprung entspricht der Kante einer kranio-kaudalen Falte des Mesenterium, welche durch die gastro-duodenale Drehung des Darmtraktes bedingt ist. Infolge letzterer wurde das Mesenterium zusammen mit dem Magen stark nach links verlagert (Fig. 60—61) und hat zwei Knickungen erfahren: eine nahe der Wurzel, die andere an der Stelle, wo es auf den Magen übergeht. Diese beiden Knickungen sieht man deutlich auf Fig. 61, wo die beiden Mesodermblätter des Mesenteriums nahe zu einander liegen und letzteres also eine doppelt geknickte oder doppelt gefaltete Platte darstellt. Uns interessiert hier diejenige Falte, welche am Übergange des Mesenteriums auf den Magen sich befindet. Im Querschnitt bildet diese Falte einen mit der Kante nach links und dorsalwärts gerichteten Winkel. Der eine Schenkel dieses Winkels ist nach rechts gerichtet, zur sog. Hohlvenenfalte (Hochstetter; Fig. 61, H.v.f.), der andere Schenkel ventralwärts, um auf den Magen überzugehen. Dieser Schenkel ist eben, weil er auf den Magen übergeht, viel breiter als der erstere. Weiter hinten (Fig. 63–66), wo der Magen aufhört und das schmälere Duodenum sichtbar wird, müsste der genannte Schenkel auch schmäler werden. Das ist aber nicht der Fall, weil an Stelle des Magens zwischen beide Mesodermblätter des Mesenteriums jetzt die mächtige Vena omph.-mes. dextra und das dorsale Pankreas sich eingeschoben haben (Fig. 64), durch welche das rechte Visceralblatt des Mesenteriums weit nach rechts verdrängt

wird. Dadurch wird die Form des Mesenteriums dermassen verändert, dass man seine beiden Falten nicht mehr deutlich erkennt. Der mesenchymatöse Vorsprung Mi (Fig. 64) entspricht aber der Kante derjenigen Falte, welche im Querschnitt den oben erwähnten Winkel bildet. Das dorsale Pankreas ist mit seinem dorsalen Ende direkt nach dieser Kante hin gerichtet, sodass letztere dadurch noch deutlicher in die Leibeshöhle hineingestülpt wird. Die Milzanlage entspricht also beim Hühnchen der Kante einer kranio-kaudalen Falte des Mesenteriums, welche durch die gastro-duodenale Drehung des Darmtrakts bedingt ist und durch das stark wuchernde dorsale Pankreas noch deutlicher ausgeprägt wird.

Wenn wir bedenken, dass durch die gastroduodenale Drehung des Darmtraktes und die Verlagerung des Mesenteriums nach links, wie sie im fünften Stadium bereits stark ausgeprägt ist, die Anlage der Bursa omentalis und des grossen Netzes gegeben ist, so ist es klar, dass die Milzanlage, welche mit dem linken Visceralblatt eng zusammenhängt, von vornherein ausserhalb des Netzbeutels sich befindet. In Bezug auf die Milzanlage beim Menschen hat Toldt, wie wir schon in der Übersicht der Litteratur erwähnt haben, dasselbe angegeben, indem er sagte, dass „gewöhnlich die Milz an der äusseren Seite des Mesogastriums angelegt wird, d. h. bei normaler Lage des Magens an der ursprünglich linken Seite des Mesogastriums". Nun fügt aber Toldt hinzu, dass „bei umgekehrter Lage des Magens die Milz an der ursprünglich rechten Seite des Mesogastriums angelegt wird." Wir haben schon an betreffender Stelle erwähnt, dass Toldt für letztere Hypothese einen ungenügenden Beweis in der Gestalt zweier Sektionsbefunde mit umgekehrter Lage des Magens giebt. Wenn in diesen beiden Sektionsfällen nur eine rechtsseitige Milz gefunden wäre, so könnte das wirklich für die Toldtsche Hypothese sprechen. Das war aber nicht der

Fall, da die beiden Sektionsbefunde nur neben einer Milz innerhalb des Netzbeutels, d. h. neben einer linksseitigen Milz auch noch rechtsseitige Milzen ergaben. Allerdings können wir eine zutreffende Erklärung dieser Befunde nicht geben, aber die Toldtsche Hypothese scheint uns dazu durchaus ungenügend zu sein. Toldt glaubt, dass bei umgekehrter Lage des Magens anormale Druckverhältnisse und andere mechanische Hindernisse vorhanden seien, sodass die Milz sich nicht an normaler Stelle entwickeln kann, sondern an einer ganz anderen. Man müsste daraus schliessen, dass die Milz nur aus rein mechanischen Gründen entsteht und nicht deswegen, weil der betreffende Abschnitt des Mesothels, welcher die Milzanlage einleitet, schon von vornherein in sich die Bestimmung zur Bildung der Milz trägt. Wenn das wirklich der Fall wäre, so würden wir in allen Fällen von umgekehrter Lage des Magens höchst wahrscheinlich gar keine Milz haben. Es erscheint uns plausibel, dass anormale Druckverhältnisse und rein mechanische Hindernisse die Bildung eines Organs an normaler Stelle verhindern können, aber dass sie die Bildung dieses Organs an einer anderen Stelle veranlassen könnten, das ist zweifelhaft, denn man müsste sonst dem Mesothelabschnitt, welcher die Milzanlage einleitet, jede Spezificität absprechen, was Toldt auch thut, indem er sagt, dass die Entstehung der Milz an einer anormalen Stelle leicht erklärlich ist, da das Peritonealepithel anfangs auf beiden Seiten des Mesogastriums gleich beschaffen und in normalen Verhältnissen auch auf der ursprünglich rechten Seite des letzteren eine schwache Verdickung dieses Epithels vorhanden ist. Bei dieser Auffassung der Milzanlage muss man nach einem anderen und zwar nach einem rein mechanischen Moment suchen, welches die Milzanlage in normalen Verhältnissen an normaler Stelle, bei umgekehrter Lage des Magens an anormaler Stelle einleitet. „In dieser Beziehung, sagt Toldt, mag die Arteria gastro-epiploica zusammen mit der Richtung

ihres Blutstromes von Bedeutung sein.“ Wir können uns aber dieser Toldtschen Hypothese in keinem Fall anschliessen, da wir niemals, bei keiner Wirbeltierabteilung eine Abhängigkeit der Milzanlage von arteriellen Gefässen gesehen haben. Auch haben wir bei keinem Forscher, der die Entstehung der Milz untersucht hat, irgend welchen Hinweis auf eine solche Abhängigkeit der Milzanlage von einer Arterie gefunden. Die meisten Forscher betonen im Gegenteil einen gewissen Zusammenhang der ersten Milzanlage mit dem Venensystem und das späte Hinzutreten der Arteria lienalis. Dasselbe wird sich auch aus unseren weiter unten zu erörternden Untersuchungen ergeben, welche gleichzeitig dazu beitragen sollen festzustellen, dass die erste Milzanlage bei allen Wirbeltierabteilungen an einen gewissen Abschnitt des linken Visceralblattes gebunden ist, aber nicht in dem Sinne, wie es Toldt für die Entstehung der Milz beim Menschen angiebt. Nach Toldt nimmt an der Milzanlage nur das Mesoderm (Mesothel) teil, welches eine Verdickung und Zellvermehrung zeigt und so an und für sich die erste Milzanlage abgiebt. Das Mesenchym soll sich an letzterer beteiligen nur insofern es als Ausgangspunkt für die Blutgefässe dient, welche in gewisse Beziehung zum wuchernden Coelomepithel treten und auch in die Milzanlage hineinwachsen. Wir können uns dieser Ansicht nicht anschliessen und müssen darauf zurückweisen, dass die Milzanlage schon von vornherein einen gewissen Bezirk des Mesenchyms einnimmt, welcher allerdings auf Kosten des angrenzenden Mesothelabschnittes resp. mit Hülfe der aus letzterem herstammenden freien Zellen verdichtet wird und sich auf solche Weise zur Milzanlage spezifiziert. Das Mesothel stellt folglich für die erste Milzanlage gewissermassen nur ein Keimepithel dar, ohne welches sie nicht entstehen kann und an welches sie daher gebunden sein muss. Wir glauben ausserdem annehmen zu dürfen, dass der Mesothelabschnitt, welcher die Milzanlage einleitet, schon früh

in sich die Bestimmung dazu trägt, sodass es unmöglich ist, dass unter Umständen ein anderer Mesothelabschnitt die Rolle eines Keimepithels für die Milzanlage übernehmen soll. Der die Milzanlage einleitende Mesothelabschnitt entspricht beim Hühnchen, wie wir gesehen haben, der Kante einer Mesenterialfalte, — ein Umstand, welcher lediglich durch die gastroduodenale Drehung des Darmtraktes bedingt ist. Ähnliche Verhältnisse werden wir auch bei anderen Wirbeltierabteilungen sehen. Wir

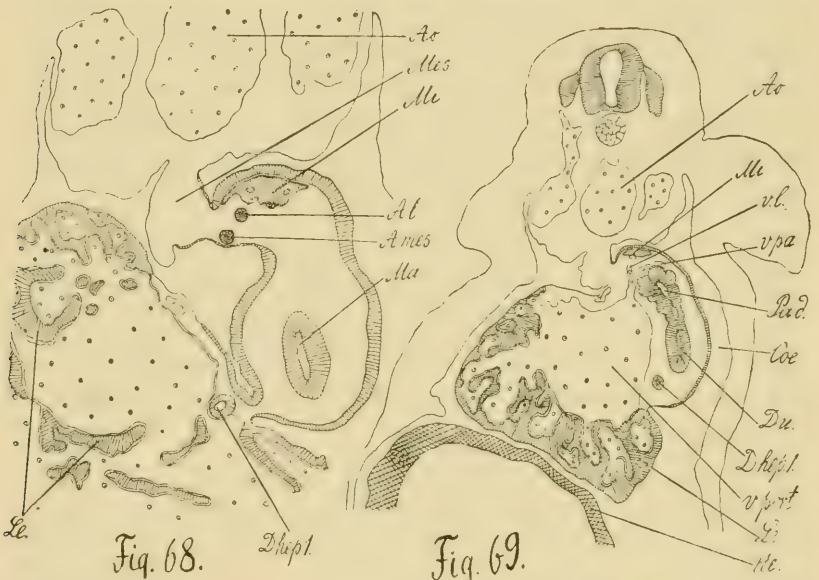

werden aber zu gleicher Zeit auch Gelegenheit haben, bei einem von uns untersuchten Tier — beim Frosch — sehr abweichende Verhältnisse zu sehen, welche davon herrühren, dass bei diesem Tier der Darmtrakt schon sehr früh eine vielgewundene Schlinge darstellt, die so gelagert ist, dass die Milzanlage von ihr unberührt bleibt und daher ihren Entstehungsort am linken Visceralblatt beibehält, ohne nach links verdrängt zu werden (Fig. 79a, Mi). Beim Frosch hat folglich die Milz ihre primitive Lage erhalten.

Was das Verhalten der Blutgefässe zur ersten Milzanlage anbetrifft, so können wir darüber folgendes sagen: die schon im vierten Stadium vorhanden gewesene Vena lienalis zerfällt im fünften Stadium in der Nähe der Milzanlage in mehrere kleinere Ästchen, welche zur letzteren hinziehen. Aber nicht alle diese Ästchen dringen in das verdichtete Mesenchym der Milzanlage ein, sondern einige hören an der Oberfläche der letzteren auf. Die Milz erscheint (Fig. 68, Mi; Fig. 68 und 69 stellen zwei Querschnitte eines anderen Hühnchenembryo des fünften Stadiums dar) an der der Vena lienalis zugewandten Seite in mehreren Stellen von den kleinen Ästchen eingedrückt. Verfolgt man letztere, so sieht man, dass sie nur ausserhalb der Milzanlage eine eigene Endothelwand besitzen, welche beim Eindringen der Ästchen in das verdichtete Mesenchym aufhört. Innerhalb des letzteren kann man die Lumina der kleinen Gefässe noch weiter verfolgen, aber sie haben dort schon keine eigentliche Endothelwand, sondern sind lediglich von den Fäden des retikulären Mesenchym- resp. Milzgewebes begrenzt. Sie haben daher innerhalb des letzteren keine regelmässige rundliche Form, sondern sehen eckig und unregelmässig aus. Innerhalb dieser unregelmässigen Lumina sieht man neben Embryonalzellen und echten Blutkörperchen noch andere freie Zellen, welche wir als Übergangsstufe zwischen den freien Embryonalzellen und den Blutkörperchen betrachten müssen. Während die Blutkörperchen einen grossen runden Protoplasmakörper und einen grobkörnigen intensiv gefärbten Kern besitzen, innerhalb dessen man das Kernkörperchen nicht unterscheiden kann —, besitzen die genannten Übergangszellen einen schwächer gefärbten Kern, in welchem man deutlich ein Kernkörperchen unterscheiden kann und welcher, ähnlich wie in den Blutkörperchen, von einem grossen rundlichen Protoplasmakörper umgeben ist. Von den freien Embryonalzellen unterscheiden sich diese Übergangszellen eben nur durch den grossen Protoplasmakörper, da bekanntlich

die Embryonalzellen einen sehr kleinen Körper besitzen, welcher in Form eines sehr schmalen protoplasmatischen Ringes den Kern umgiebt (auf dem mikroskopischen Bilde). Letzterer ist in beiderlei Zellen, d. h. in den Übergangszellen und in den Embryonalzellen, derselbe. Es ist klar, dass innerhalb der kleinen venösen Milzgefässe die Embryonalzellen in Blutkörperchen übergehen: anfangs wird der kleine Protoplasmakörper gewissermassen von der Blutflüssigkeit durchtränkt und quillt stark auf; wenn jetzt der Kern grobkörnig wird und sich intensiver färbt, so haben wir schon echte Blutkörperchen vor uns. Die Milzanlage steht also von vorne herein in sehr engen Beziehungen zum Venensystem: die Maschen ihres Gewebes sind gewissermassen direkte Fortsetzungen der Gefässlumina, sodass die freien Embryonalzellen unmittelbar in den venösen Blutstrom gelangen können. Ihre Umwandlung in Blutkörperchen lässt sich durch das Vorhandensein der geschilderten Übergangszellen feststellen.

Was die Arteria lienalis anbetrifft, so ist sie im fünften Stadium schon vorhanden (Fig. 68, A. l.) und stellt einen Ast der Arteria mesenterica dar, von welcher sie vor der Gegend der Milzanlage entspringt und zur letzteren hinzieht. Die Arteria lienalis erreicht aber in diesem Stadium die Milzanlage noch nicht und hört unweit von der letzteren ganz plötzlich auf, ohne in kleinere Äste zu zerfallen. Bemerkenswert ist es, dass die Arteria mesenterica sowie auch die von ihr entspringende Arteria lienalis in diesem Stadium (Fig. 68, A. mes. und A. l.) von Blutkörperchen vollgepfropft sind, sodass man in ihnen absolut kein Lumen sieht und bei schwacher Vergrösserung sie sogar übersehen kann, da sie von der Umgebung sich nicht deutlich genug unterscheiden. Bei starker Vergrösserung sieht man aber die beiden Anhäufungen von Blutkörperchen und um dieselben das Gefässendothel. Erst in der Nähe der Aorta wird die Arteria mesenterica freier und zeigt schon ein Lumen. — Die erste

Milzanlage steht also mit dem Arteriensystem in keinem Zusammenhang, während sie, wie wir gesehen haben, zum Venensystem schon von vorneherein ganz enge Beziehungen hat.

Wenn wir jetzt alles zusammenfassen, was wir in Bezug auf die erste Milzanlage gesagt haben, so können wir folgenden Schluss daraus ziehen: *die Milz ist von vorneherein ein mesenchymatöses Organ. Sie ist bei ihrer Entstehung an einen gewissen Abschnitt des Mesothels gebunden, welches für die Milzanlage eine Art Keimepithel ausmacht. Die Rolle dieses Keimepithels beschränkt sich nur auf eine massenhafte Aussendung von freien Embryonalzellen, welche den anliegenden Mesenchymbezirk überschwemmen, verdichten und so zur Milzanlage spezifizieren. Das Grundgewebe der letzteren ist also Mesenchym. Die Grenzen zwischen normalem und verdichtetem Mesenchym sind selbstverständlich keine scharfen. Die Ausdehnung der ersten Milzanlage lässt sich daher nicht ganz genau bestimmen, ebenso wie man auch nicht ganz genau die Grenzen ihres Keimepithels feststellen kann. Das verdichtete Mesenchym und das Keimepithel gehen ganz allmählich in die Umgebung über. Die Maschen des verdichteten Mesenchyms stehen in unmittelbarem Zusammenhange mit der Vena lienalis, d. h. sie stellen direkte Fortsetzungen ihrer Ästchen dar, sodass die freien Embryonalzellen der Milzanlage unmittelbar in den venösen Blutstrom gelangen können, wo sie sich in Blutkörperchen umwandeln. Mit der Arteria lienalis steht die erste Milzanlage in keinem Zusammenhang. Ebenso ist letztere vollständig unabhängig von der Bauchspeicheldrüse, mit welcher sie in keinem genetischen Zusammenhang steht.*

So ist nach unserer Meinung die erste Milzanlage aufzufassen. Blicken wir auf die Litteratur über die Entstehung der Milz zurück, so finden wir, dass schon Peremeschko (L. 69) darauf hingewiesen hat, dass die Milzanlage durch eine Vermehrung der Mesenchymzellen des Mesenteriums eingeleitet wird. Das Mesothel lässt er dabei unberücksichtigt und leugnet

das Vorhandensein von Fasern in der ersten Milzanlage, in welcher er jedoch Gefässlumina sieht. Wilhelm Müller (L. 68) war der erste, der darauf hingewiesen hat, dass die erste Milzanlage bei allen Wirbeltieren an einen gewissen Abschnitt des Mesothels gebunden ist. Wir haben schon in der Litteraturübersicht uns geäussert, dass man aus der kurzen Notiz W. Müllers schliessen muss, dass die erste Milzanlage auch einen gewissen Bezirk des Mesenchyms einnimmt. Sehr ausführlich und gewissenhaft hat letztere Ansicht Laguesse (L. 51) erörtert. Doch leugnet dieser Autor die Abhängigkeit der ersten Milzanlage von einem gewissen Abschnitt des Mesothels, welches nach ihm bei der Entstehung der Milz vollständig unbeteiligt sei. Andererseits soll nach Laguesse die erste Milzanlage im engsten Zusammenhange mit der Wand der Vena subintestinalis stehen, von welcher sie sogar ausgehen soll, sodass Laguesse die Milzanlage gewissermassen als „Divertikel des Pfortadersystems" betrachtet. Die Beteiligung des Mesenchyms an der ersten Milzanlage lässt sich daher nach der Laguesseschen Arbeit nicht klar genug beurteilen. Der Zusammenhang der unregelmässigen Gefässlumina der Milzanlage mit dem Lumen der Vena subintestinalis erscheint nach Laguesse in einem anderen Lichte, als nach unserer Arbeit, weil nach ihm die Milzanlage eben von der Wand der Vena subintestinalis ausgeht und von vorneherein als „netzförmiger Venensinus" angelegt wird. Was den Übergang der freien Embryonalzellen in den Blutstrom und ihre Umwandlung in Blutkörperchen anbetrifft, so schildert Laguesse eine ähnliche Erscheinung bei der Forelle, indem er die freien Embryonalzellen mit „noyaux d'origine" bezeichnet.

Ein genetischer Zusammenhang zwischen Milz und Pankreas ist weder nach Peremeschko noch nach Müller und Laguesse vorhanden. Janošik (L. 40) hat darauf hingewiesen, dass überall die der Milzanlage nahe liegenden Pankreasschläuche von letzterer durch konzentrische Schichten mesenchymatösen

Gewebes abgegrenzt sind, — eine Thatsache, die wir in den meisten Fällen bestätigen konnten. Was die v. Kupffersche Ansicht (L. 44) über den genetischen Zusammenhang zwischen Milz und Pankreas beim Stör anbetrifft, so können wir uns darüber nicht äussern, da wir keine Störembryonen besassen und daher seine Untersuchungen nicht nachprüfen konnten. Mit aller Entschiedenheit müssen wir aber gegen die Ansicht Woits (L. 99) auftreten, welcher behauptet, dass beim Hühnchen vom Pankreas einzelne Schläuche sich vollständig abtrennen und in der Milzanlage resp. in der Gegend, wo die Milz entstehen muss, liegen bleiben. Wir wollen zuerst auf eine Anmerkung unseres hochverehrten Lehrers, Herrn Prof. D. Barfurth hinweisen, unter dessen Leitung die Woitsche Arbeit ausgeführt wurde, — eine Anmerkung, die Prof. Barfurth zu dieser Arbeit vorsichtshalber hinzufügt und die folgendermassen lautet: „Es ist doch möglich, dass diese Zellkomplexe (d. h. die pankreatischen Schläuche) mit dem Mutterboden (d. h. mit dem Pankreas) in Verbindung stehen und bleiben, wie es Tomarkin (Anat. Anz. Nr. 8, S. 202) für die Follikel und Krypten des Darmes nachgewiesen hat. Hier sind noch, fügt Barfurth hinzu, weitere Untersuchungen nöthig.“ Wir möchten unsererseits folgendes sagen: Woit weist darauf hin, dass die Milzanlage vom dorsalen Ende des dorsalen Pankreas durch eine Schicht normalen unverdichteten Mesenchyms abgeteilt ist, fügt aber hinzu, dass man die Pankreasschläuche bis zur Milzgegend verfolgen und sogar in der Milz selbst dunklere Stellen aufweisen kann, welche „eine gewisse Übereinstimmung“ mit den pankreatischen Schläuchen oder Knospen zeigen. Er giebt nämlich an, dass die dunkleren Stellen in der Milz und die pankreatischen Schläuche „stellenweise ähnlich von den Gefässlumina umgeben sind“ und dass die Elemente hier und dort der Grösse nach übereinstimmen und auch darin ähnlich sind, dass sie sich intensiver färben.

In Bezug auf die Verteilung der Blutgefässe geben wir zu, dass infolge des Gefässreichtums der ersten Milzanlage manche Bezirke in der letzteren oft wirklich fast vollständig von den unregelmässigen Gefässlumina umgeben erscheinen, ähnlich den Pankreasschläuchen, welche ebenfalls oft von Ästchen der Vena pancreatica vollständig umgeben sind, die zusammen mit dem cirkulär angeordneten Mesenchymgewebe zwischen die einzelnen Pankreasschläuche hineinwachsen und so gewissermassen die Drüsenkörbchen versorgen. Wir geben auch zu, dass bei schwacher Vergrösserung die genannten, von Gefässen umgebenen Bezirke der Milz, welche im allgemeinen infolge der Verdichtung des Milzgewebes intensiver gefärbt erscheinen, auf den ersten Blick wirklich ein wenig an die Pankreasschläuche erinnern könnten, welche ebenfalls auf dem sie umgebenden schwächer tingierten Mesenchym deutlicher hervortreten. Man braucht aber nur die starke Vergrösserung einzustellen, um sich sofort zu überzeugen, dass die einzelnen Elemente sowie ihre Verteilung in beiden Fällen ganz verschieden sind. Die Ähnlichkeit der Elemente hier und dort besteht nur in der gleichen Grösse und Färbung der Kerne, welche, wie wir es schon oben erörtert haben, in allen Geweben des embryonalen Körpers (ausgenommen die Blutkörperchen) dieselben sind. Die protoplasmatischen Zellkörper sind aber in den Pankreasschläuchen gross, kegelförmig, deutlich konturiert und stets so gelagert, dass ihre Spitzen dem Centrum des Schlauches zugewandt sind, wo man hier und da ein ausgesprochenes centrales Lumen sieht. Dazu ist noch jeder Pankreasschlauch vom cirkulär angeordneten Gewebe umsponnen, welches ein Drüsenkörbchen bildet, das schon seinerseits von den Gefässlumina umgeben ist. Nichts Ähnliches finden wir in der Milzanlage, wo die von Gefässlumina umgebenen Bezirke nicht vom cirkulär angeordneten Gewebe umsponnen sind und wo die Elemente niemals kreisförmig um ein centrales Lumen oder einen centralen Punkt

gelagert sind, wo die Elemente selbst keine kegelförmigen, deutlich konturierten Drüsenzellen darstellen, sondern runde Zellen mit kleinem Protoplasmakörper oder Sternzellen mit dünnen protoplasmatischen Ausläufern, welche unter einander ein Netz bilden, wie wir es oben beschrieben haben.

Auf Grund der gegebenen Ausführungen müssen wir die Möglichkeit des Vorhandenseins von pankreatischen Elementen in der Milzanlage resp. in der Gegend, wo die Milz entstehen muss, vollständig zurückweisen.

VI.

Nachdem wir in den vorigen Kapiteln die Entstehung der Leber, Gallenblase, Bauchspeicheldrüsen und Milz auseinandergesetzt haben, wollen wir jetzt nur noch einige Bemerkungen über das weitere Verhalten dieser Organe beim Hühnchen geben. Zuerst die beiden ventralen Pankrease (Fig. 64, Pa. v. d. und Pa. v. s.). Im fünften Stadium waren diese Drüsen noch Ausstülpungen der Seitenwände des Darmes nahe der Mündungsstelle des Ductus choledochus. Die zunächst eintretende Veränderung besteht darin, dass der auf Fig. 67 mit einem Pfeil bezeichnete kranio-kaudale Abschnürungsprozess weiter fortschreitet und zwar so, dass die beiden ventralen Pankrease mitgenommen und in den Bereich des Ductus choledochus hineingezogen werden. Die in letzterem vorhandene doppelte Zwischenwand, zwischen Ductus hepato-entericus und Ductus cysticus, verlängert sich unterdessen nach dem Darm zu und nimmt solch eine Stellung ein, dass das linke ventrale Pankreas nun in den Ductus hepato-entericus, das rechte ventrale Pankreas in den Ductus cysticus mündet. Der Ductus hepato-entericus und cysticus münden aber solange noch immer jeder für sich in den Darm. Aber gleich darauf wird der Ductus choledochus in ein längliches Rohr ausgezogen und hat von nun ab nur eine einzige Mündung in

den Darm, wobei sein distales Ende in zwei Zweige sich spaltet, d. h. in den Ductus cysticus und Ductus hepato-entericus. Letzteren wollen wir von jetzt ab schon einfach als Ductus hepaticus bezeichnen. Während die Verlängerung des Ductus choledochus vor sich geht, verlassen die beiden ventralen Pankrease ihre zuletzt eingenommene Lage und werden in den Bereich des Ductus choledochus hineingezogen, sodass sie von nun ab schon in den letzteren münden, dicht an der Vereinigungsstelle des Ductus cysticus mit dem Ductus hepaticus.

Die hier beschriebenen auf den ersten Blick sehr auffallenden Einziehungs- und Verlagerungsprozesse der ventralen Pankrease werden leicht verständlich, wenn man bedenkt, dass die hier in Betracht kommenden Lumina sowie ihre Entfernungen sehr klein sind, während die Mündungen dieser Lumina ineinander verhältnismässig sehr gross sind. Es genügt hier die kleinste Verlängerung irgend einer Wand, damit die Mündungsverhältnisse sich sofort umgestalten. Wir finden auch daher bei den verschiedenen Autoren einander widersprechende Angaben in Betreff der Mündungen der ersten Anlagen der ventralen Pankrease. In Bezug auf die endgültige Gestaltung der hier in Betracht kommenden Mündungsverhältnisse stimmen aber die meisten Autoren darin überein, dass die beiden ventralen Pankrease endlich in den Ductus choledochus münden. Ursprünglich sind aber diese beiden Drüsen, wie wir oben gesehen haben, entschieden Ausstülpungen der Darmwand.

Während die oben beschriebenen Veränderungen vor sich gehen, verzweigen sich die beiden ventralen Pankrease ganz bedeutend, wobei das rechte derselben an das dorsale Pankreas anstosst, welches noch immer in den Darm von der dorsalen Seite her mündet. Dank diesem Umstande kann man jetzt nicht mehr die Schläuche des dorsalen von denen des rechten ventralen Pankreas unterscheiden, sodass man schon von einer beginnenden Verschmelzung dieser beiden Drüsen sprechen kann.

Unterdessen liegen die dem linken ventralen Pankreas gehörenden Schläuche noch immer separat an der ventralen resp. an der ursprünglich linken Seite des Ductus choledochus, während das rechte ventrale und dorsale Pankreas an der dorsalen resp. ursprünglich rechten Seite dieses Ganges gelagert sind (cf. Fig. 64). Aber schon nach einiger Zeit vereinigt sich auch das linke ventrale Pankreas mit den beiden anderen Drüsen. Diese Vereinigung findet am vorderen Umfange des Ductus choledochus statt, wobei das linke ventrale Pankreas eben den vorderen Umfang dieses Ganges gewissermassen umbiegen oder umwachsen muss. So entsteht aus den drei ursprünglichen Anlagen eine einzige Bauchspeicheldrüse, welche aber alle drei Ausführungsgänge beibehält und wahrscheinlich für das ganze Leben: wir finden wenigstens Hinweise darauf, dass beim erwachsenen Huhn die Bauchspeicheldrüse drei Ausführungsgänge hat (L. 18). Bei unseren Untersuchungen haben wir auch niemals weniger als drei Ausführungsgänge in der Bauchspeicheldrüse des Hühnchens gefunden, obgleich wir auch sehr späte Stadien desselben untersucht haben. — Wir wollen hier noch bemerken, dass der Ausführungsgang des dorsalen Pankreas, welcher auch nach dem Zustandekommen einer einzigen Bauchspeicheldrüse direkt in den Darm mündet, allmählich doch der Mündungsstelle des Ductus choledochus sich nähert, sodass diese beiden Mündungsstellen jetzt schon nahe beisammen liegen.

Was den Ductus hepato-cysticus anbetrifft, so wird, er im Laufe der oben beschriebenen Prozesse immer schmächtiger und trennt sich endlich vollständig von der Gallenblase absodass die Leber von nun ab nur einen einzigen Ausführungsgang in der Gestalt des Ductus hepaticus, d. h. des ursprünglichen Ductus hepato-entericus hat. Die Ursache des Verschwindens des Ductus hepato-cysticus besteht höchst wahrscheinlich darin, dass er infolge der innigen Verschmelzung der den beiden ursprünglichen Leberdivertikeln gehörenden Gewebs-

massen seine Bedeutung als Ausführungsgang der Leber verliert und der Ductus hepato-entericus die Funktion eines solchen für die ganze Drüse übernimmt. Es ist aber möglich, dass in manchen Fällen der Ductus hepato-cysticus erhalten bleibt und sich nicht von der Gallenblase abtrennt, sodass wir dann beim erwachsenen Tier eine direkte Mündung von Gallengängen in die Gallenblase finden werden. Auch beim erwachsenen Menschen findet man manchmal solche Ductus hepato-cystici (L. 75), wofür die hier gegebene Erklärung wohl die zutreffendste sein wird. Aus dem Verschwinden des ursprünlichen Ductus hepato-cysticus kann noch ein zweiter wichtiger Schluss gezogen werden und zwar, dass der rechte und linke Leberlappen des erwachsenen Huhnes nicht den beiden ursprünglichen Leberdivertikeln entsprechen können, da die beiden Leberlappen je einen Ausführungsgang besitzen. Das Wahrscheinlichste ist, dass diese beiden Ausführungsgänge aus dem rechten und linken Ast des ursprünglichen Ductus hepato-entericus entstanden sind, wofür eben die Bildung eines rechten und linken und nicht eines vorderen und hinteren Leberlappens spricht, sowie auch der Umstand, dass die Ausführungsgänge der beiden Leberlappen zu einem einzigen mächtigen Stamm sich verbinden, welcher eben dem ursprünglichen Ductus hepato-entericus entspricht, denn sonst müsste einer dieser Ausführungsgänge in die Gallenblase münden.

Was die Milzanlage anbetrifft, so wird sie allmählich grösser, behält aber noch für längere Zeit ihre ursprüngliche innere Struktur bei, d. h. sie stellt noch immer einen Herd verdichteten Mesenchymgewebes dar. Dabei bemerken wir nur, dass dieser Mesenchymherd sich immer mehr und mehr in die Bauchhöhle hineinstülpt, indem er auf dem Querschnitt anfangs einen halbkreisförmigen, später aber schon einen fast runden Anhang des Mesenteriums darstellt. Noch später verliert die Milz ihre rundliche Form und nimmt im Querschnitt die Gestalt eines

stumpfwinkeligen Vierecks an, welches mit einer Seite an das Mesenterium angeheftet ist. Endlich rundet sich die Milz abermals ab und stellt einen kreisrunden Herd verdichteten Mesenchyms dar, welcher mit dem Mesenterium nur vermittelst einer verhältnismässig schmalen Brücke verbunden ist, in der die ein- und ausgehenden Gefässe der Milz verlaufen: das ist die Stelle des künftigen Hilus lienis.

Zum dorsalen Ende des dorsalen Pankreas und späterhin zum dorsalen Ende der Bauchspeicheldrüse überhaupt bleibt die Milz längere Zeit in der nächsten Nachbarschaft, ganz so wie das Verhältnis von vornherein war. Die Topographie ändert sich in späteren Stadien nur insofern, dass der Fundus des stark wachsenden Magens sich weit kaudalwärts verlagert, sogar hinter das Niveau der Bauchspeicheldrüse. Wenn wir Fig. 67 betrachten, wo der Magen noch mehr oder weniger kraniokaudal gerichtet ist, und uns vorstellen, dass sein Fundus hinter das Niveau des dorsalen Pankreas sich verlagert und zwar so, dass er links vom letzteren zu liegen kommt, so ist es klar, dass auf Querschnitten in der Gegend der Milz und der Bauchspeicheldrüse links von diesen Organen ein grosses Lumen sichtbar sein wird, welches eben dem kaudalwärts verlagerten Magenfundus gehören wird. Zwischen letzterem einerseits und der Milz und Bauchspeicheldrüse andererseits wird auch auf mehreren Schnitten ein Peritonealfenster sichtbar sein, dessen Bildung sich durch die beschriebene Verlagerung des Magens leicht erklären lässt. Auf denselben Querschnitten wird ventralwärts vom Magenlumen noch das Lumen des quer durchschnittenen Duodenums sichtbar sein und daneben noch mehrere andere Lumina verschiedener Grösse, welche den Leber- und Pankreasgängen gehören werden. Die Zugehörigkeit aller dieser Lumina genau festzustellen gelingt es nur dann, wenn man systematisch von den jüngeren Stadien zu den älteren übergeht.

Hiermit schliessen wir unsere Untersuchungen an Hühnchenembryonen und wollen hier nur noch einige Worte über eine uns spät zugegangene Arbeit von Brouha sagen, welche lautet: „Sur les premières phases du développement du foie et sur l'évolution des pancréas ventraux chez les oiseaux" (L. 10). Brouha teilt eine sehr auffallende Erscheinung mit. Er sagt, dass ebenso wie bei allen übrigen Wirbeltieren so „auch beim Hühnchen die primäre Leberausstülpung anfangs vor dem Darmnabel sich befinde. Aber mit der Verlagerung des letzteren von hinten nach vorne sind die Wände der Leberausstülpung gezwungen, zeitweise in den Darmnabel überzugehen, dessen vorderen Umfang sie auch im Laufe einiger Zeit ausmachen. Später verschiebt sich beim Hühnchen der Darmnabel nach hinten, ganz so, wie bei den anderen Wirbeltieren; die Leberausstülpung modifiziert sich und wird allmählich isoliert, um endlich ihre gewöhnliche Lage an der ventralen Darmwand vor dem Nabel einzunehmen. Zum Schluss, fügt Brouha hinzu, kann man sagen, dass der bedeutende Unterschied in der Leberentwickelung bei den Vögeln und bei anderen Wirbeltieren auf der vorübergehenden Verlagerung des Darmnabels von hinten nach vorne beruht." Indem Brouha gar nicht daran denkt, die Ursache dieser auffallenden Verlagerung des Darmnabels nach vorne zu erforschen, glaubt er annehmen zu dürfen, dass die Spaltung der primären Leberausstülpung in zwei sekundäre Divertikel eben auf dieser Verlagerung des Darmnabels beruhe, und sagt, dass bei dieser Gelegenheit die Leberausstülpung anfangs in den Darmnabel übergehe und erst dann zusammen mit letzterem sich nach vorne verschiebe, wobei sie auf das hintere Ende des Sinus venosus anstosse und sich durch letzteres in zwei Teile spalte. Wir geben zu, dass eben durch das hintere Ende des Sinus venosus die primäre Leberausstülpung rein mechanisch in zwei Teile gespalten wird, aber wir können in keinem Falle eine Verlagerung des Darmnabels nach

vorne annehmen. Wenn wir die erste Leberausstülpung, ebenso wie Brouha, an der ventralen Darmwand, vor dem Nabel gefunden hätten, so könnten wir uns wirklich nicht vorstellen, wieso sie bei ihrem weiteren Wachstum auf das hintere Ende des Sinus venosus anstossen kann, und die Erklärung von Brouha wäre uns vielleicht dann zustatten gekommen. Wir fanden aber die erste Leberanlage nicht dort, wo Brouha sie sieht, sondern am vorderen Umfange des Darmnabels (Fig. 35, Le), wobei sie gerade nach vorne gerichtet ist, sodass sie bei ihrem weiteren Wachstum direkt an das hintere Ende des Sinus venosus oder richtiger des Ductus venosus anstossen wird. Wir haben indessen hier keine Verschiebung des Darmnabels nach vorne wahrnehmen können, sondern im Gegenteil eine allmähliche Verschiebung desselben nach hinten, wie man auch anders es sich kaum vorstellen kann. Wir müssen allerdings annehmen, dass das Wachstum der Leber nach vorne in viel rascheren Schritten vor sich geht, als die Verschiebung des Darmnabels nach hinten, denn sonst könnte man sich wirklich nicht vorstellen, dass die Leberspitze so rasch das hintere Ende des Sinus venosus erreichen wird. — Es scheint uns, dass Brouha überhaupt die erste Leberanlage gar nicht gesehen hat: wenn man die Abbildungen seiner ersten zwei Modelle vergleicht, so nimmt man erstens wahr, dass auf der dem ersten Stadium gehörenden Abbildung schon auffallend deutlich zwei Leberausstülpungen sichtbar sind, sodass es uns geradezu unverständlich ist, wieso Brouha mit Hülfe dieser Abbildung das Vorhandensein einer einzigen primären Leberausstülpung beim Hühnchen beweisen will. Wir sehen zweitens, dass auf der dem zweiten Stadium gehörenden Abbildung der Darmnabel zwar nach vorne verschoben erscheint, die ventrale (späterhin die hintere) Leberausstülpung jedoch kleiner als im vorigen Stadium aussieht, — sodass, wenn auf der dem zweiten Stadium gehörenden Abbildung die dorsale (späterhin die vordere) Leberausstülpung nicht

grösser als auf der Abbildung des ersten Stadiums ausgesehen hätte, wir unwillkürlich an eine Verwechselung der Abbildungen seitens Brouha gedacht hätten, d. h. ob nicht etwa die erste Abbildung dem zweiten und die zweite Abbildung dem ersten Stadium gehöre. Wie es dem auch sei, wir haben auf den Abbildungen Brouhas die allererste Leberanlage in Form einer einzigen Ausstülpung nicht wahrnehmen können, und wir sind sicher, dass, wenn Brouha eifriger nachgeforscht hätte, er sie bestimmt, wie wir, am vorderen Nabelumfang (cf. Fig. 35) gefunden und beim Vergleich mit seiner ersten Abbildung sich überzeugt hätte, dass diejenige Form, welche er primär genannt hat, als sekundär bezeichnet werden muss, da sie deutlich in zwei Teile geteilt und schon teilweise vom Nabel auf die ventrale Darmwand übergegangen ist. — Was das von Brouha angegebene dritte Leberdivertikel anbetrifft, welches er „bourgeon hépatique postérieur et droit" nennt und von welchem er ausdrücklich sagt, dass es „indépendamment du bourgeon postérieur ou ventral, du pourtour droit de l'extrémité postérieure de la gouttière hépatique" entsteht, — so glauben wir, dass Brouha als solches den rechten Ast des hinteren (ursprünglich ventralen) Leberdivertikels aufgefasst hat, welcher eben mehr nach hinten als der entsprechende linke Ast gerichtet ist und welcher den allerhintersten Teil des an der Ventralwand der Vena omph.-mes. dextra gelegenen Lebergewebes hervorgebracht hat. — Über das weitere Schicksal der Leberdivertikel sagt Brouha nichts.

Die erste Anlage der ventralen Pankrease hat Brouha ebenfalls nicht gesehen. Er zeichnet eine genaue Kopie eines Schnittes, auf welchem zwei verzweigte Drüsenmassen sichtbar sind, die eben die beiden ventralen Pankrease darstellen, und sagt, dass letztere zusammen mit dem Ductus cysticus und hepato-entericus von vier verschiedenen Seiten in den Ductus choledochus münden, — eine Thatsache, mit der wir vollständig einverstanden sind. Indem man aber aus solch einem späten

Stadium ausgeht, kann man nicht feststellen, wo die beiden ventralen Pankrease eigentlich ihren allerersten Ursprung nehmen, aus der Wand des Darmes oder des Ductus choledochus. Brouha hat übrigens dieses Ziel gar nicht verfolgt, er wollte nur das Vorhandensein zweier ventraler Pankrease feststellen, welches man z. B. nach einer unlängst erschienenen Arbeit von Hammar L. 21) als zweifelhaft betrachten könnte. Folglich hat Brouha sein Ziel erreicht.

5.

Salamandra maculosa.

Indem wir jetzt zur Beschreibung der Entstehung der uns interessierenden Organe, d. h. der Leber, Gallenblase, Bauchspeicheldrüse und Milz beim Salamander übergehen, wollen wir zuerst auf einen Umstand hinweisen, der die Untersuchung der jüngsten Stadien von Amphibien, Urodelen sowie Anuren, bedeutend erschwert. Es handelt sich nämlich darum, dass die Zellen junger Amphibienlarven mit Dotterkügelchen vollgepfropft sind, welche fast den ganzen protoplasmatischen Zellkörper, vom Kern bis zur Peripherie der Zelle, einnehmen. Mit dem beständigen Wachstum der Larven werden die Dotterkügelchen allmählich resorbiert; am längsten bleiben sie in den Darmzellen liegen, und zwar am reichlichsten in denjenigen Zellen, welche an der ventralen Darmwand die grosse Dottermasse bilden. Diese Zellen differenzieren sich also verhältnismässig sehr spät. Wenn man einen Querschnitt des Dotterdarmes einer sehr jungen Amphibienlarve betrachtet, so sieht man an seiner Ventralwand eine grosse Masse polygonaler Dotterzellen, in denen um den verhältnismässig kleinen Kern die den ganzen Protoplasmakörper ausfüllenden Dotterkügelchen liegen. Die Konturen dieser Zellen sind sehr zart und daher schwer sichtbar; das zwischen den Dotterkügelchen spärlich verteilte Protoplasma ist durchsichtig

und färbt sich nicht. Aus diesem Grunde kann man die einzelnen Zellen nur mit Schwierigkeit voneinander abgrenzen und der Beobachter sieht nur ein grosses von Dotterkügelchen überfülltes Feld, auf dem hier und da ein Kern sichtbar ist. Aus demselben Grunde gelingt es auch nicht hier, die Zahl der Zellen zu zählen oder eine Zellenreihe von der anderen zu unterscheiden. Dazu ist noch das Lumen des Darmtraktes und der aus ihm entspringenden Organe verhältnismässig sehr klein und fast immer von Dotterkügelchen verlegt, — ein Umstand, der sich selbst bei sorgfältigster Bearbeitung der Schnitte nicht beseitigen lässt. Die einzelnen Zellen sind besonders bei den Urodelen so gross, dass 3—4 derselben schon eine Ausstülpung oder ein Divertikel simulieren können. Andrerseits ist es möglich, dass 5—6 schon völlig differenzierter Zellen, aus welchen die Dotterkügelchen bereits resorbiert sind und welche kreisförmig um ein Lumen eines Kanales oder Ganges gelagert sind, vom Beobachter nur deshalb nicht bemerkt werden, weil sie innerhalb der Masse grosser Dotterzellen liegen. Die aufgezählten Umstände versetzen den Beobachter oft in sehr schwierige Lage, sodass er nicht entscheiden kann, ob er vor sich eine Ausstülpung hat oder nicht, ob eine Kommunikation zweier Lumina vorhanden ist oder nicht u. s. w.

Um die Untersuchung junger Amphibienlarven zu erleichtern, wenden wir bei diesen immer eine Doppelfärbung mit Borax-Karmin und Pikrinsäure an. Die Larven werden in toto mit Borax-Karmin gefärbt und dann die aufgeklebten Schnitte mit Pikrinsäure nachgefärbt. Durch letztere wird die rote Farbe aus den Dotterkügelchen extrahiert und durch Gelbfärbung ersetzt. Die Kerne bleiben dabei intensiv rot, das Protoplasma durchsichtig und ungefärbt. Die Orientierung wird dadurch sehr erleichtert, da man die Zahl und Lage der Kerne rasch überblicken kann. Dadurch wird auch die Möglichkeit geschaffen, regelmässige Zellenreihen, Ausstülpungen und Kanäle zu unterscheiden.

Es lässt sich dabei auch die Zahl der in verschiedenen Geweben noch vorhandenen Dotterkügelchen vergleichen und schon allein dadurch ein Gewebe vom anderen oder ein Organ vom anderen unterscheiden. Diese Färbungsmethode haben wir auch bei der Untersuchung von Salamanderlarven angewandt und gehen jetzt zur Beschreibung ihrer Entwickelung über.

I.

Bei einer Salamanderlarve von 9 mm Länge finden wir schon eine gut ausgeprägte Leberanlage. Um die Form der letzteren

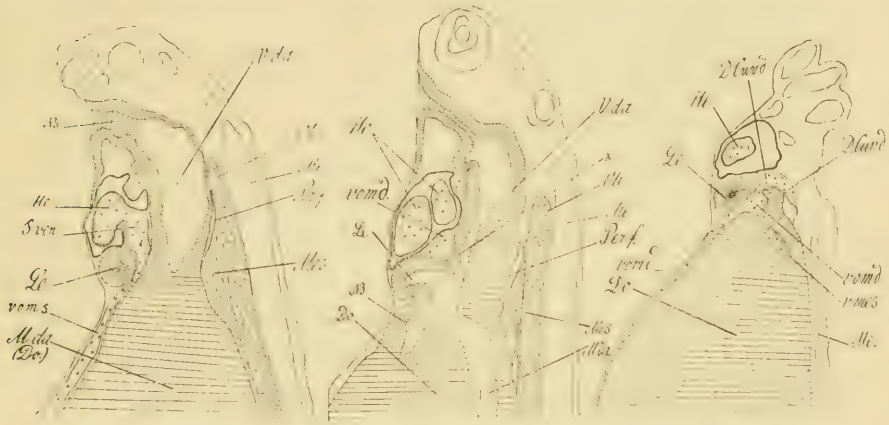

Fig. 70 Fig. 71 Fig. 72

klar schildern zu können, geben wir hier drei Sagittalschnitte (Fig. 70–72) einer ähnlichen Larve. Von diesen Schnitten entspricht der mittlere (Fig. 71) ungefähr der Körpermittelebene; Fig. 70 stellt einen von letzterer um etwa 20 Schnitte nach links, Fig. 72 einen von derselben Ebene um etwa 20 Schnitte nach rechts entfernten Sagittalschnitt dar. Wir sehen den breiten Vorderdarm (V. da), welcher nach vorne blindsackartig abgeschlossen ist. Die Mundöffnung (Fig. 70, NB) ist nämlich noch im Durchbrechen begriffen; das Ektoderm ist an der entsprechenden Stelle etwas eingesunken und hat hier ein zer-

rissenes Aussehen. Eine Kommunikation nach aussen hat der Vorderdarm aber noch nicht. Nach hinten geht er in den Dotterdarm über, dessen enges Lumen (Fig. 71, M. da.) geradlinig und parallel der Chorda (ib. ch.) nach hinten bis zur schon vorhandenen Analöffnung verläuft. Die Wand des Vorderdarmes stellt ein grösstenteils einschichtiges Cylinderepithel dar, dessen Zellen noch viele Dotterkügelchen enthalten. Dieses Epithel hat sich also noch nicht völlig differenziert. Ähnlich sieht auch die ganze dorsale Wand des Dotterdarmes aus, welche ebenfalls grösstenteils, besonders in der Mittellinie, ein einschichtiges Cylinderepithel mit vielen Dotterkügelchen darstellt. Ganz anders sieht die Ventralwand des Dotterdarmes aus, welche aus mehreren Lagen grosser polygonaler Dotterzellen besteht, die von Dotterkügelchen noch vollgepfropft sind (Fig. 70—72, Do).

Am Übergang des Vorderdarms in den Dotterdarm zeigt der Darmkanal (Fig. 71) eine schwache Knickung ventralwärts und entsprechend letzterer sitzt auf der Ventralwand des Darmes die Leberanlage (Fig. 71, Le). Sie stellt in der Körpermittelebene eine ventralwärts gerichtete Ausstülpung der ventralen Darmwand dar und ist aus einem einschichtigen Cylinderepithel zusammengesetzt, welches als direkte Fortsetzung des Vorderdarmepithels betrachtet werden muss. Nach hinten setzt sich das Cylinderepithel der Leberanlage noch eine kurze Strecke als solches fort (ib. NB), wobei es sich vom Vorderteil der Dottermasse abhebt, welche (Do) keilförmig kranialwärts in das Darmlumen hineinragt. Der Übergang dieses Cylinderepithels (NB) in die polygonalen Dotterzellen ist ein allmählicher. Die Differenzierung des Darmepithels schreitet also allmählich von vorne nach hinten vor sich. Letzteres dehnt sich dabei stark aus und muss, um einen grösseren Flächenraum einzunehmen, sich in Falten legen. In diesem Moment scheint uns der erste Anstoss zur Leberanlage enthalten zu sein. Im nächsten Stadium, wo die Differenzierung des Darmepithels schon weiter nach hinten

gegangen sein wird, wird der jetzt schon teilweise abgehobene Entodermabschnitt (NB) sich in eine Falte legen, um die Gallenblase zu bilden. Ähnlich wird auch die Anlage des dorsalen Pankreas zu erklären sein.

Beiderseits von der Körpermittelebene ist die Leberanlage von der ventralen Darmwand abgeteilt und läuft in je einen blindsackförmigen Fortsatz aus. Auf Fig. 70 und 72 sehen wir daher je eine kreisrunde Schlinge mit kleinem centralen Lumen (Le): das sind die durchschnittenen blindsackförmigen Fortsätze der Leberanlage, welche beiderseits durch die entsprechende Vena omphalo-mesenterica von der ventralen Darmwand geschieden sind. Noch ein wenig weiter nach rechts und links hören die Leberfortsätze im ganzen auf. Im Querschnitt hat die Leber die Form eines Segmentes, dessen runde Seite der inneren Fläche der Bauchdecken anliegt und dessen Spitze mit dem Darme kommuniziert; die Seitenwände des Segmentes sind nach der Körpermittelebene zu durch die beiderseitigen Venae omphalo-mesentericae eingedrückt und liegen an der Mündung der Leber in den Darmkanal ziemlich nahe nebeneinander. An der Vorderfläche der Leberanlage findet die Vereinigung der beiderseitigen Venae omphalo-mesentericae zum kurzen Ductus venosus statt, welcher direkt in den Sinus venosus (Fig. 70, S. ven.) übergeht und ebenso wie letzterer ein wenig linkerseits von der Körpermittelebene liegt. Die Leberanlage stellt also eine hinter der hufeisenförmigen Vereinigungsstelle der beiden Venae omphalo-mesentericae gelegene, ventralwärts gerichtete Ausstülpung der ventralen Darmwand dar, — eine Ausstülpung, welche zwischen beide genannten Venen hineinwächst und von letzteren nahe der Darmwand seitlich zusammengedrückt wird, sodass sie erst ventralwärts von diesen Venen nach beiden Seiten sich ausdehnen kann. Aus diesem Grunde erhält auch die Leberanlage die beschriebene Form einer beiderseits in blindsackartige Fortsätze auslaufenden Darmausstülpung. Folglich üben beim Sala-

mander die Venae omphalo-mesentericae schon von vorne herein einen rein mechanischen Einfluss auf die Konfiguration der Leberanlage, welcher darin besteht, dass letztere an ihrer Mündung in den Darmkanal seitlich eingeschnürt wird.

Von den beiden Venae omph.-mesentericae ist die rechte viel schwächer als die linke und macht den Eindruck eines dünnen Zweiges der letzteren. Beide Venen nehmen ihren Ursprung auf der Ventralfläche des mächtigen Dotterdarmes resp. auf der Ventralfläche der aus grossen polygonalen Dotterzellen bestehenden Dottermasse und ziehen kranialwärts mehr weniger zu einander konvergierend. Am vorderen Teil der Dottermasse, in der Nähe des hinteren Endes des auf Fig. 71 mit NB bezeichneten Entodermabschnittes liegen die beiden Venen schon ganz nahe nebeneinander und zu gleicher Zeit nahe der Mittellinie. Weiter vorne gehen die Venen aus einander, um die Leberanlage beiderseits zu umkreisen und sich an ihrer Vorderfläche mit einander zu vereinigen. Im nächsten Stadium werden die beiden Venen an der zuerst genannten Stelle, entsprechend dem vordersten Teil der Dottermasse, sich ebenfalls mit einander vereinigen, wobei der vordere Teil der schmächtigen Vena omph.-mesenterica dextra von dieser Vereinigungsstelle ab bis zum Ductus venosus obliterieren wird. In dieser frühen Obliteration der Vena omph.-mes. dextra ist der Grund zu suchen, dass manche Autoren beim Salamander von vorne herein nur eine Vena omph.-mesenterica und zwar die linke gesehen haben wollen (Hochstetter, L. 35).

Im Mesenterium verläuft kranialwärts die Vena mesenterica (Fig. 72, V. mes.). Sie wendet sich nach rechts, umbiegt die rechte Darmwand und zieht zur Vereinigungsstelle der beiden Venae omph.-mesentericae, wobei sie dicht an der letzteren in die Vena omph.-mes. dextra einmündet. Im nächsten Stadium, wo die Vena omph.-mes. dextra schon obliteriert sein wird, wird die an der Vorderfläche der Leberanlage befind-

liche hufeisenförmige Venenvereinigung nur durch die Vena omph.-mes. sinistra einerseits und die Vena mesenterica andererseits gebildet sein.

Die oben erwähnte Vereinigung der beiden Venae omph.-mes. am vordersten Teil der Dottermasse und die Obliteration des von dieser Stelle ab kranialwärts verlaufenden Abschnittes der Vena omph.-mes. dextra entsprechen vollständig denjenigen Erscheinungen, welche wir beim Hühnchen gesehen haben. Dort fand die entsprechende Vereinigung der beiden Venae omph.-mesentericae am vorderen Umfang des Darmnabels statt und von dieser Stelle ab sahen wir ebenfalls eine Obliteration des kranialwärts verlaufenden Abschnittes der Vena omph.-mes. dextra. Eine weitere Komplikation entstand beim Hühnchen dadurch, dass die linke Vena omph.-mes. ganz vorne zwischen den beiden Lebergängen zusammengedrückt wurde, sodass der Blutstrom die dort beschriebene dorsale Venenanastomose sowie auch den vordersten Teil der rechten Vena omph.-mesent. benutzen musste. Beim Salamander fehlen selbstverständlich ähnliche Veränderungen.

Von anderen uns interessierenden Organen sehen wir beim Salamander in diesem Stadium noch nichts. Wir wollen nur darauf hinweisen, dass die Lungenanlage in diesem Stadium noch eine einheitliche Ausstülpung der Ventralwand des Vorderdarms darstellt. Die Schilddrüse ist noch nicht vorhanden.

Das Mesenterium stellt eine ganz dünne in der Körpermittelebene gelegene Platte dar und ist daher im Sagittalschnitt selten in toto getroffen (Fig. 71, Mes.). Gewöhnlich sehen wir daneben ein Peritonealfenster vorne (ib. Per.f.) oder hinten oder auch an zwei Stellen.

II.

Im zweiten Stadium ist die Leber schon weit in ihrer Entwickelung vorgeschritten (Fig. 73, Le). Sie ist jetzt kranial-

wärts gewandt, sieht im Sagittalschnitt pilzförmig aus und sitzt auf dem Ductus hepaticus (D. hep.) wie auf einem Stiel. Die Fortsetzung des Ductus hepaticus bildet der Ductus choledochus (D. ch.), dessen ventrale Wand hervorgebuchtet ist und die Gallenblasenanlage darstellt (G.bl.). Letztere entspricht dem auf Fig. 71 mit NB bezeichneten Entodermabschnitt, der jetzt in den Bereich der Leber schon hineingezogen ist.

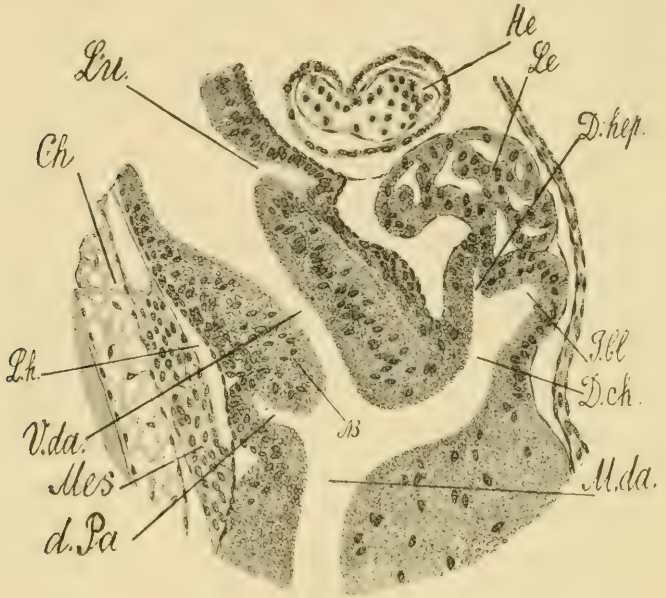

Fig. 73.

Die kraniale Richtung der Leber sowie die Hineinziehung der Gallenblasenanlage in deren Bereich erklären sich erstens dadurch, dass die im vorigen Stadium ventralwärts gerichtete Leber keinen Raum mehr hatte, sich transversal auszudehnen; zweitens aber und hauptsächlich dadurch, dass die Leber in grosser Ausdehnung von der Ventralwand des Vorderdarms sich abgeschnürt hat. Suchen wir diesen Abschnürungsprozess uns zu erklären, so sehen wir, dass seine Ursache in der vorgeschrittenen Differenzierung und Wucherung der Vorder-

darmwand liegt. Letztere ist mehrschichtig geworden und hat sich nach hinten verlängert. Das auf Fig. 71 mit x bezeichnete hintere Ende der Ventralwand des Vorderdarms hat sich jetzt so weit nach hinten verschoben, dass es ganz nahe dem Vorderende der Dottermasse liegt. Dadurch wurde der Eingang zur Leber- und Gallenblasenanlage bedeutend verengert und ein Ductus choledochus geschaffen (Fig. 73, D. ch.).

Unterdessen hat sich die Wand der eigentlichen Leberanlage vielfach in Falten gelegt und letztere haben sich wiederum in charakteristische kompakte Leberbalken umgewandelt, die das ursprüngliche Leberlumen ausgefüllt haben, sodass von letzterem nur noch das Lumen des definitiven Ductus hepaticus (Fig. 73, D. hep.) nachgeblieben ist. Zwischen den Leberbalken sehen wir viele kleine Gefässe. Letztere sind folgendermassen entstanden. Gleichzeitig mit der Verlängerung der Vorderdarmwand hat sich auch der Ductus venosus nach hinten verlängert und hat dem entsprechend sich zwischen Ventralwand des Vorderdarms und Dorsalwand der Leber und Ductus hepaticus gelagert. Das hintere Ende des Ductus venosus, welches, wie schon oben erwähnt, im zweiten Stadium durch die hufeisenförmige Vereinigung der Vena omph.-mes. sinistra und Vena mesenterica gebildet wird, reitet jetzt auf der Mündungsstelle des Ductus choledochus in den Darmkanal. Die kranialwärts gerichtete Leber berührt jetzt den etwas nach links von der Körpermittelebene lagernden Ductus venosus nicht nur an seiner ganzen Ventralseite, sondern auch an seiner linken und teilweise auch an seiner dorsalen Seite. Die Leber hat also den Ductus venosus mit ihrer linken Hälfte von der ventralen Seite her umwachsen. Bei dieser Gelegenheit haben die einzelnen Leberbalken wie beim Hühnchen vielfach die Wand des Ductus venosus durchwachsen und zerklüftet; aus letzterer entwickelten sich infolge dessen viele Ästchen, welche ihrerseits tief zwischen die Leberbalken eingedrungen sind.

Beim Salamander erhält also die Leber die erste Blutversorgung ebenso wie beim Hühnchen aus dem Ductus venosus. Die Umwachsung des letzteren durch die Leberanlage ist aber beim Hühnchen viel komplizierter, weil dort zwei sekundäre Leberdivertikel gebildet werden. Die hufeisenförmige Venenvereinigung am Hinterende des Ductus venosus entspricht beim Salamander sowie beim Hühnchen dem hinteren Leberpol und darin weichen diese beiden Tiere vom Torpedo ab, bei welchem die Vereinigungsstelle der beiden Venae omph.-mesentericae vor der Leber liegt, sodass letztere hier nicht vom Ductus venosus sondern eben von diesen beiden Venen versorgt wird, wie wir es bei Beschreibung der Entwickelung von Torpedo ausführlich geschildert haben.

Beim Hühnchen wurde der vorderste Abschnitt der Vena omph.-mes. sinistra obliteriert und die Vena omph.-mesent. dextra bildete die direkte Fortsetzung des Ductus venosus. Beim Salamander ist der vordere Abschnitt der Vena omph.-mes. dextra obliteriert und die direkte Fortsetzung des Ductus venosus wird von der Vena omph.-mes. sinistra gebildet.

Dem Hühnchen und Salamander ist aber, wie schon oben erwähnt, die frühe Vereinigung der beiden Venae omph.-mes. am Vorderende des Dotterdarms gemeinsam. Etwas Ähnliches sahen wir auch bei Torpedo, wo zwischen Ductus choledochus und Ductus vitello-intestinalis eine Vereinigung beider Venae omph.-mes. vorhanden ist (Fig. 21).

Im zweiten Stadium sehen wir beim Salamander schon ein deutlich ausgesprochenes dorsales Pankreas (Fig. 73, d. Pa. in der Gestalt einer dorsalwärts und gleichzeitig auch ein wenig nach vorne gewandten blindsackförmigen Ausstülpung der dorsalen Darmwand. Diese Ausstülpung entspricht der schon oben erwähnten ventralwärts gerichteten Darmknickung, welche durch das wuchernde dorsale Pankreas noch stärker wird. Die Form des letzteren spricht dafür, dass wir hier nicht mit der ersten

Anlage desselben zu thun haben, denn es hat schon einen, wenn auch nur minimalen kranio-kaudalen Abschnürungsprozess durchgemacht. In der That sahen wir bei Salamanderlarven welche zwischen dem ersten und zweiten von uns geschilderten Stadium sich befinden, eine seichte längliche Ausstülpung der dorsalen Darmwand, welche wir eben als erste Anlage des dorsalen Pankreas betrachten müssen. Im zweiten Stadium hat diese Anlage infolge der vorgeschrittenen Differenzierung und Verlängerung der Vorderdarmwand sich isoliert und ein wenig abgeschnürt. Auch hier erklärt sich der Abschnürungsprozess, ebenso wie bei der Leber, durch die Verlängerung des vor der Drüse liegenden Vorderdarmabschnittes (Fig. 73, NB). Betrachtet man Fig. 73, so bekommt man unwillkürlich den Eindruck, als ob der vor der Leber und dem dorsalen Pankreas gelegene Vorderdarmabschnitt sich fernrohrartig in den Dotterdarm einschieben wollte. Das ist eben der Ausdruck der starken Wucherung und Verlängerung des Vorderdarms, durch welche die beiden genannten Drüsen, Leber und dorsales Pankreas, aus dem Darmkanal ausgeschieden werden. Die kranio-kaudal fortschreitende Differenzierung des Vorderdarms ist also die Ursache der Anlage sowie der Isolation der grossen Bauchdrüsen.

In Betreff der Gallenblasenanlage, welche schon im ersten Stadium angedeutet war, wurde schon erwähnt, dass sie im zweiten Stadium bereits in den Bereich des Ductus choledochus hineingezogen ist. Ihr hinteres Ende geht aber noch direkt in die Ventralwand des Dotterdarms über. Die Gallenblasenanlage hat also ihr Verhältnis zum Dotterdarm nicht verändert und ihr Übergang in den Bereich des Ductus choledochus ist ein passiver. Im ersten Stadium wurde sie durch einen bestimmten Abschnitt der ventralen Darmwand gebildet; im zweiten Stadium gehört sie schon in ihrem grössten Teil der Ventralwand des Ductus choledochus an. Im Querschnitt sieht

jetzt die Gallenblasenanlage seitlich zusammengedrückt, d. h. dorsoventral ausgezogen, aus. Entsprechend ihrem hinteren Teil, wo ihre rechte Seitenwand in die rechte Wand des Darms übergeht, sehen wir eine leicht angedeutete Hervorbuchtung der letzteren, welche wir als erste Andeutung des rechten ventralen Pankreas betrachten.

Im zweiten Stadium hat die Leber und das dorsale Pankreas sich bereits nach rechts gewandt. Besonders stark ist die Rechtsdrehung beim dorsalen Pankreas ausgeprägt, dessen ursprünglich rechte Wand zur ventralen geworden ist. Zwischen dieser ventralen Pankreaswand und der rechten Darmwand zieht die von hinten kommende Vena mesenterica, welche von hier weiter nach vorne verläuft, die ganze rechte Darmwand umbiegend, um vor der Mündungsstelle des Ductus choledochus sich mit der Vena omph.-mes. sinistra zum Ductus venosus zu vereinigen. Die Vena mesenterica wird in ihrem vordersten Teil ein wenig von der nach rechts gewandten Leber bedeckt und zur rechten Darmwand zugedrückt. Ebenso wird sie auch vom dorsalen Pankreas bedeckt und zur genannten Darmwand zugedrückt. Frei und unbedeckt bleibt sie nur eine kleine Strecke lang, zwischen den jetzt gegeneinander gewandten Drüsen, d. h. zwischen Leber und dorsalem Pankreas.

Die Wurzel der Vena mesenterica wird durch einen schmächtigen Mesenterialzweig gebildet, welcher von hinten kommt und ein wenig hinter dem dorsalen Pankreas sich mit einigen von links und vorne kommenden Dottervenen vereinigt, um von hier aus weiter nach vorne den beschriebenen Weg zum Ductus venosus zu verlaufen.

III.

Im dritten Stadium sehen wir schon zwei gut ausgeprägte ventrale Pankrease. Wenn wir einen Querschnitt in der Gegend der Choledochusmündung betrachten, so sehen wir entsprechend dem hinteren Ende der Gallenblase eine kreuz-

förmige Ausstülpung der ventralen Darmwand. Diese Ausstülpung besteht aus zwei seitlichen und einem mittleren Schenkel. Der letztere ist ventralwärts und ein wenig nach rechts gewandt und stellt eben den Querschnitt des Hinterendes der Gallenblase dar. Von den zwei seitlichen Schenkeln ist der rechte zugleich dorsalwärts gewandt; es ist das rechte ventrale Pankreas, welches bereits im vorigen Stadium angedeutet war. Jetzt stellt es schon einen teilweise dorsalwärts gerichteten Blindsack dar, welcher entlang der Vena mesenterica an der rechten Darmwand dem dorsalen Pankreas entgegenwächst. Der linke seitliche Schenkel der genannten kreuzförmigen Ausstülpung ist das linke ventrale Pankreas, welches zugleich auch ventralwärts gerichtet ist. Es ist klar, dass die beiden ventralen Pankrease dort entstehen, wo die Seitenwände der Gallenblase resp. des Ductus choledochus in die Seitenwände des Darmes übergehen, und die geschilderte kreuzförmige Ausstülpung ist eben der Ausdruck dieser Erscheinung. Dasselbe sahen wir auch beim Hühnchen, wo auf Fig. 64 eine ähnliche kreuzförmige Ausstülpung angedeutet ist, nur mit dem Unterschiede, dass hier der mittlere, der Gallenblase entsprechende Schenkel vielmal länger ist als die seitlichen Schenkel, welche den ventralen Pankreasen entsprechen. Das hängt hier vom Vorhandensein zweier Lebergänge ab. Beim Salamander, wo nur ein Lebergang vorhanden ist, ist der mittlere Schenkel viel kürzer und sogar kleiner als die seitlichen Schenkel. Göppert (L. 16) giebt für Triton alpestris eine Zeichnung, wo eine kreuzförmige Ausstülpung sichtbar ist, ganz so, wie wir sie beim Salamander finden. Eine ähnliche Erscheinung sahen wir bei allen von uns untersuchten Wirbeltieren, mit Ausnahme der Selachier, wo überhaupt keine ventralen Pankrease vorhanden sind. Wir schliessen daraus, dass überall die beiden ventralen Pankrease aus den seitlichen Darmwänden entstehen, entsprechend den Übergangsstellen der seitlichen Choledochuswände in die letzteren, ebenso wie die

Gallenblase aus der ventralen Darmwand entsteht, entsprechend der Übergangsstelle der ventralen Leber- resp. Choledochuswand in die Ventralwand des Dotterdarms. Später werden bei allen Wirbeltieren die beiden ventralen Pankrease, ebenso wie die Gallenblase, in den Ductus choledochus hineingezogen. Bei den Selachiern wird die Gallenblase sehr früh in den Ductus choledochus hineingezogen. Darin liegt vielleicht ein mechanisches Moment, welches die Entstehung der ventralen Pankrease bei den Selachiern verhindert.

Die geschilderte kreuzförmige Ausstülpung muss selbstverständlich nur als Ausdruck der an der Übergangsstelle des Ductus choledochus in den Darmkanal sich abspielenden Prozesse betrachtet werden. Sie spricht nur dafür, dass die Anlagen der ventralen Pankrease und der Gallenblase einer und derselben Darmzone gehören, welche sich später als die der Leberanlage entsprechende Darmzone differenziert. Allerdings scheint auch innerhalb der ersteren eine gewisse Verschiedenheit vorhanden zu sein, indem die Gallenblase immer etwas früher zur Entstehung gelangt, als die ventralen Pankrease. Sollte aber die Gallenblase zu früh angelegt und zu früh in die Leber hineingezogen werden, so mag das eben die Entstehung der ventralen Pankrease völlig verhindern, wie es in Bezug auf die Selachier angenommen werden kann.

Was den Entwickelungsgrad der drei in diesem Stadium schon vorhandenen Pankrease anbetrifft, so ist das dorsale Pankreas am stärksten entwickelt. Es zeigt schon an seiner Oberfläche viele kurze Knospen oder Acini, welche der Drüse die Rebenform verleihen. Die einzelnen Acini sind auf den Schnitten selten quer getroffen, eben weil sie kurz sind. In den wenigen Fällen aber, wo sie quer getroffen sind, stellen sie runde Schlingen mit kleinem centralen Lumen dar, um welches eine einzige Reihe Cylinderzellen gruppiert ist, in denen noch viele Dotterkügelchen vorhanden sind. Die Dotterkügelchen sind in dem dem Lumen zugewandten Zellenteil enthalten

welcher viel grösser ist, als der basale, unter dem Kern befindliche, Zellenteil. Letzterer enthält keine Dotterkügelchen und besteht nur aus durchsichtigen ungefärbtem Protoplasma; durch den Kern ist er vom oberen dem Lumen zugewandten Zellenteil geschieden, welcher infolge der von uns angewandten Doppelfärbung mit Borax-Karmin und Pikrinsäure gelb erscheint. Da die Kerne bei dieser Färbung rot bleiben, so erhält ein quer durchschnittener Pankreasacinus das Aussehen einer kreisförmigen, aus drei konzentrischen Ringen bestehenden Schlinge: der innerste Ring ist am breitesten und gelb gefärbt; der mittlere Ring ist rot gefärbt und stellt eine Kette dicht gedrängter Kerne dar; der äussere Ring ist am schmälsten, ungefärbt und durchsichtig. Wenn die Acini tangential oder in der Längsrichtung getroffen sind, so ändert sich entsprechend das mikroskopische Bild. Immer können wir aber in ihnen die Cylinderzellen wahrnehmen, deren innerer dem Lumen zugewandter Teil infolge des Dotterkügelchengehalts gelb gefärbt erscheint. Der weite Ausführungsgang des dorsalen Pankreas mündet von der dorsalen und rechten Seite her in die dorsale Darmwand. Die Zellen dieses Ganges sind ebenfalls cylindrisch, aber reichhaltiger an Dotterkügelchen, welche hier und da auch in ihren Basalteilen angetroffen werden. Das dorsale Pankreas wächst der Vena mesenterica entlang nach rechts und ventralwärts, teilweise auch kranialwärts, und ist bestrebt, mit dem rechten ventralen Pankreas sich zu vereinigen. In diesem Stadium ist die Vereinigung noch nicht zustande gekommen, doch liegen die beiden Drüsen schon nahe nebeneinander und berühren sich schon fast an ihren blinden Enden. Sie bedecken schon gemeinschaftlich fast den ganzen der rechten Darmwand anliegenden Abschnitt der Vena mesenterica, welche also zwischen dieser Darmwand einerseits und dem dorsalen und rechten ventralen Pankreas andererseits verläuft. Letzteres ist noch unverzweigt und lässt sich leicht vom dorsalen Pankreas unterscheiden. Das linke ventrale Pankreas ist kleiner als das rechte und ebenfalls unverzweigt.

Die Schlingen des dorsalen Pankreas lassen sich infolge ihrer oben beschriebenen Eigentümlichkeiten vom umgebenden Mesenchym leicht unterscheiden. Letzteres besteht hier, ebenso wie beim Hühnchen, aus fixen und freien Zellen (Fig. 73, Mes.). Die Kerne sind in beiderlei Zellen dieselben, d. h. von gleicher Struktur und Grösse. Es sind feinkörnige, rot gefärbte Kerne, wie wir sie auch in den übrigen Geweben, ausser den Blutkörperchen, sehen. Der protoplasmatische Körper der fixen Zellen sendet zarte durchsichtige Ausläufer aus. Die Ausläufer der benachbarten Zellen vereinigen sich zu einem Netz, in dessen Maschen die freien Zellen liegen. Letztere haben einen kleinen rundlichen Protoplasmakörper, der im zweiten Stadium noch Dotterkügelchen enthielt, im dritten Stadium aber von letzteren schon vollständig frei ist. Die Konturen der freien Zellen sind nicht scharf und haben öfters ein zerrissenes Aussehen. Da das Protoplasma der fixen und freien Mesenchymzellen sich nicht färbt, die Kerne aber rot sind, so sieht man im dritten Stadium innerhalb des Mesenchym nur dort eine Gelbfärbung, wo entodermale Elemente, d. h. pankreatische Schlingen, liegen. Die Gelbfärbung hat also hier eine diagnostische Bedeutung, besonders in den Fällen, wo die Pankreasschläuche so getroffen sind, dass die Lage ihrer Elemente nicht vollständig klar erscheint. Das ist deswegen von besonderer Wichtigkeit, weil das dorsale Pankreas und seine Verzweigungen hier noch nicht von cirkulär angeordnetem Gewebe umgeben sind, welches beim Hühnchen uns die Diagnose erleichtert hat. Solches Gewebe sehen wir beim Salamander im dritten Stadium in der Umgebung des ganzen Vorderdarms, welcher von ihm vollständig umsponnen erscheint. Das dorsale Pankreas hat aber, wie gesagt, noch kein cirkuläres Gewebe um sich.

Die Leber hat sich unterdessen stark vergrössert und den Ductus venosus schon vollständig umgeben, sodass letzterer jetzt gewissermassen als centrales Gefäss die Leber von hinten

nach vorne durchbohrt. Die Leberbälkchen lassen im Längsdurchschnitt eine doppelte Reihe Drüsenzellen unterscheiden. Innerhalb der Bälkchen sieht man selten einen kleinen Hohlraum.

Um die Lage und Ausdehnung der Leber im dritten Stadium zu verstehen, muss man zuerst die unterdessen am Vorderdarm stattgefundenen Veränderungen kennen. Schon im vorigen Stadium war letzterer ein wenig von der Körpermittelebene nach links, die Leber und dorsales Pankreas nach rechts abgewichen. Hierdurch war also der Anfang der gastro-duodenalen Drehung angedeutet. Im dritten Stadium hat der Vorderdarm infolge der stark vorgeschrittenen Differenzierung und Wucherung seiner Wand an Länge bedeutend zugenommen, besonders in seinem hintersten dem Duodenum entsprechenden Abschnitt. Unterdessen ist auch nicht weit hinter der Mündung der primitiven Trachea der Magen zum Vorschein gekommen, welcher (Fig. 74, Ma) etwa $^4/_5$ des transversalen Durchmessers der Leibeshöhle einnimmt. Da der Magen nach links verlagert ist, so ist das Mesogastrium (ib. Mes.) ebenfalls nach links hinübergezogen. Das hinter dem Magen liegende Duodenum hat so stark an Länge zugenommen, dass es sich quer lagern musste. Es bildet jetzt eine in einer transversalen Ebene liegende, mit der Konvexität ventralwärts gerichtete Schlinge, welche fast den ganzen Querschnitt der Leibeshöhle einnimmt; ihr kraniales Ende liegt in der linken Hälfte der letzteren als direkte Fortsetzung des Magens; ihr kaudales Ende liegt in der rechten Hälfte der Leibeshöhle und biegt plötzlich nach hinten um, um in den Dotterdarm überzugehen. Bei dieser Verlagerung haben sich Magen und Duodenum, welche zusammen jetzt eine Spirale bilden, gleichzeitig ein wenig um ihre Längsachse gedreht und tordiert. Diese Drehungsbewegung geschah in der Richtung des Uhrzeigers (wenn man letzteren sich in der Ebene der Fig. 74 vorstellt). Dadurch wurde das Mesogastrium noch mehr nach links

hinübergezogen und das Duodenum lagerte sich so, dass seine ursprünglich ventrale Fläche zur vorderen, seine ursprünglich dorsale Fläche zur hinteren wurde. Die Choledochusmündung wurde dabei ein wenig nach vorne und rechts, die Mündung des dorsalen Pankreas ein wenig nach hinten verschoben. Die stark gewucherte Leber (Fig. 74, Le) liegt an der ventralen Magenfläche und sieht im Querschnitt halbmondförmig aus. Rechts geht von der Leber eine platte Lamelle dorsalwärts ab und zieht zwischen Magen und linker Leibeshöhlenwand bis zum Mesenterium (ib. NB), mit dem sie sich verbindet. Zwischen dieser Lamelle und Magen entsteht ein enges Peritonealfenster (Per.f.). Weiter hinten hört die genannte Lamelle auf und rechts vom Peritonealfenster taucht das dorsale und rechte ventrale Pankreas auf; links vom Peritonealfenster ist der hintere schmälere Magenabschnitt sichtbar. Noch weiter hinten, d. h. innerhalb der Konkavität der oben beschriebenen, transversal liegenden Duodenalschlinge, verschwindet das Peritonealfenster und wir sehen im breiten Mesenterium zwischen dem links liegenden kranialen Ende der Duodenalschlinge einerseits und dem dorsalen und rechten ventralen Pankreas andrerseits die jetzt stärker gewordene Vena mesenterica. Letztere zieht im Mesenterium von hinten nach vorne, wendet sich innerhalb der Konkavität der Duodenalschlinge ventralwärts, verläuft hier, wie schon gesagt, zwischen kranialem Ende dieser Schlinge und beiden genannten Pankreasen schräg zum Ductus choledochus, nimmt dicht vor letzterem oder richtiger dorsalwärts vom letzteren, die schon sehr schmächtige Vena omphalo-mesenterica sinistra in sich auf und senkt sich in die Leber ein, welche sie als Ductus venosus durchbohrt, um zum Sinus venosus zu gelangen. Die Vena omphalo-mesenterica sinistra, welche an der ventralen Wand des Dotterdarmes kaudo-kranial verläuft, muss jetzt, um sich am Ductus choledochus mit der Vena mesenterica zu vereinigen, die ventrale resp. konvexe Fläche der Duodenalschlinge über-

brücken. In den nächsten Stadien wird die Vena omphalo-mesenterica sinistra noch kleiner, bleibt aber gewöhnlich auch beim erwachsenen Tier als winzige Vena Rusconi (Hochstetter, L. 33) erhalten. Aus dem ursprünglichen embryonalen Venensystem, dessen Grundlage die beiden Venae omphalo-mesentericae bildeten, entstand also ein neues, definitives Venensystem, dessen Grundlage die Vena mesenterica bildet. Letztere liegt gewissermassen innerhalb der Bauchorgane, innerhalb der durch die Gastroduodenaldrehung entstandenen Spirale des Darmtraktes, und ist daher am geeignetsten, um als Sammelvene für die Bauchorgane zu dienen. Sie bildet auch daher die Grundlage der definitiven Vena portae.

Die Leber reicht hinten bis zur Duodenalschlinge. Dabei bedeckt sie mit ihrer hinteren Fläche die Gallenblase, den Ductus choledochus und die beiden ventralen Pankrease und dringt auch gewissermassen zwischen diese Organe ein, sodass letztere auf dem Querschnitt in Lebergewebe eingebettet erscheinen. Der Ductus choledochus mündet jetzt in die Vorderwand des kaudalen Endes der Duodenalschlinge. Während im zweiten Stadium (Fig. 73) die Choledochusmündung in einem Niveau mit der Mündung des dorsalen Pankreas lag, liegt jetzt letztere infolge der Gastroduodenaldrehung des Darmtraktes weiter hinten. Denken wir uns zwischen diesen beiden Mündungen eine gerade Linie gezogen, so wird sie ungefähr die Richtung bezeichnen, in welcher das dorsale und rechte ventrale Pankreas einander entgegenwachsen. Diese Linie verläuft von rechts, vorne und der ventralen Seite her nach links, hinten und dorsalwärts. Der Niveauabstand der beiden genannten Mündungen entspricht ungefähr der Dicke der Duodenalschlinge.

IV.

Im vierten Stadium erhält noch die Wand des Darmtraktes und der aus ihm entstammenden Organe eine gehörige Anzahl

von Dotterkügelchen. Die Leber hat sich wenig verändert; sie ist nur ein wenig grösser geworden. Die beiden ventralen Pankrease und die Gallenblase sind jetzt schon in den Ductus choledochus hineingezogen und stellen Anhangsorgane des letzteren dar. Die Gallenblase hängt schon an einem deutlich ausgeprägten Ductus cysticus, der nach rechts und ventralwärts verläuft (cf. Fig. 77, D. cy.). Die ventralen Pankrease haben sich verzweigt, das rechte mehr als das linke. Letzteres hat sich dabei um den vorderen resp. dorsalen Umfang des Ductus choledochus gedreht und mit seinen eigenen Verzweigungen diejenigen des rechten ventralen Pankreas berührt. Zur Verschmelzung derselben kam es aber noch nicht. Dafür haben sich schon dorsales und rechtes ventrales Pankreas innig verbunden, und obgleich die Verzweigungen des letzteren im allgemeinen eine weniger differenzierte Wand besitzen als die Schläuche des dorsalen Pankreas, so sind doch die beiden Drüsen schon nicht mehr genau von einander abzugrenzen. Die ursprünglichen drei Pankrease bilden jetzt eine einzige Drüsenmasse, in der man in den nächsten Stadien schon nicht mehr die einzelnen Bestandteile wird unterscheiden können. Wir können schon also von einer einheitlichen Bauchspeicheldrüse sprechen, die zwei ventrale, in den Ductus choledochus mündende Ausführungsgänge und einen weiter hinten liegenden, in das Kranialende der Duodenalschlinge mündenden, dorsalen Ausführungsgang besitzt. Die Bauchspeicheldrüse liegt innerhalb der Konkavität des Duodenums, hinter der Leber, und umfasst die Vena mesenterica oder schon richtiger die Vena portae von der rechten Seite her. Die zwei ventralen Ausführungsgänge der Bauchspeicheldrüse liegen an ihrem vorderen Pol, der dorsale Ausführungsgang, welcher eigentlich einem mehr kranialen Darmabschnitt gehört, liegt an ihrem hinteren Pol. Das erklärt sich, wie schon erwähnt, durch die Bildung der transversal liegenden Duodenalschlinge, wodurch der ganze Vorderdarm gewissermassen in eine Spirale umgewandelt wurde.

Im vierten Stadium finden wir die erste Anlage der Milz. Sie (Fig. 74, Mi) stellt einen dem linken Visceralblatt des Mesogastrium eng anliegenden, dorso-ventral abgeplatteten Herd verdichteten Mesenchymgewebes dar. Dieser Mesenchymherd ragt ein wenig in die Leibeshöhle hinein. Er besteht wie das übrige Mesenchym aus freien und fixen Zellen. Die letzteren

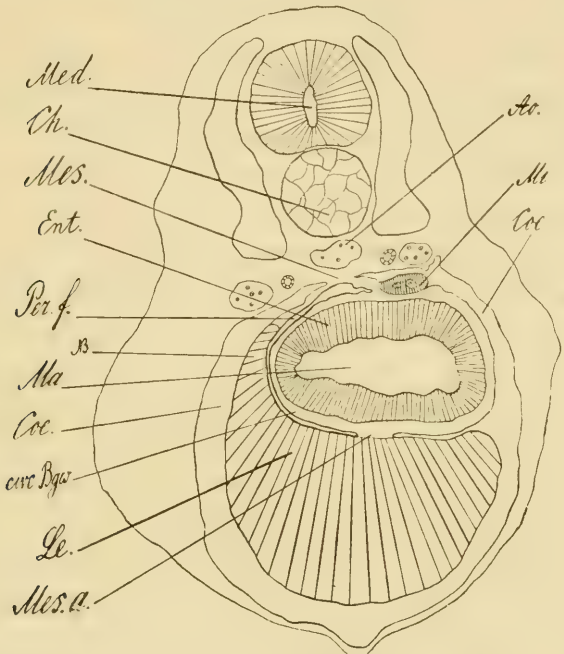

Fig. 74.

sind in kleinerer Zahl vorhanden als die ersteren. Der Mesothelüberzug der Milz unterscheidet sich wesentlich von dem übrigen Mesothel. Letzteres stellt im ganzen Visceralblatt ein einschichtiges plattes Epithel dar, welches im Querschnitt eine Kette lang ausgezogener Spindelzellen bildet. An der Milz stellt der Mesothelüberzug eine unregelmässige Reihe polygonaler Embryonalzellen dar, welche mit den freien Mesenchymzellen identisch sind.

Diese Zellenreihe hat ein zerrissenes Aussehen, die einzelnen Zellen liegen locker nebeneinander und in wechselnden Abständen, sodass man hier kaum von einem Epithel sprechen kann. Es macht vielmehr den Eindruck, als ob die Milzanlage ihres Mesothelüberzuges entblösst wäre, da man den letzteren nicht deutlich genug vom verdichteten Mesenchym abgrenzen kann. Wir sehen stellenweise in denjenigen Zellen, welche ihrer peripheren Lage wegen doch als dem Mesothel angehörend betrachtet werden müssen, senkrecht zur Oberfläche stehende karyokinetische Figuren, die in das Mesenchym hineinragen und nach deren Teilung die nach innen gewandten Tochterzellen im Mesenchym bleiben müssen. Andrerseits sehen wir auch hier und da karyokinetische Figuren in den freien Zellen des verdichteten Mesenchym, sowie auch an anderen Stellen in den freien Zellen des normalen, unverdichteten Mesenchym.

Es muss hier noch darauf hingewiesen werden, dass beim Salamander sowie auch bei den anderen Urodelen wenig Darmmesenchym vorhanden ist. Im vierten Stadium bildet beim Salamander das bereits vorhandene Darmmesenchym cirkulär angeordnete Reihen spindelförmiger Zellen um den ganzen Vorderdarm (cf. Fig. 75 und 76[1]), wo solche Reihen den Magen umspinnen). Dieses cirkulär angeordnete Gewebe ist im Querschnitt gewöhnlich zweischichtig, stellenweise mehrschichtig, selten einschichtig. Es liegt dem Entoderm dicht an. Zwischen Mesothel und cirkulärem Gewebe ist sehr wenig normales retikuläres Mesenchymgewebe vorhanden; wir begegnen hier (Fig. 76) gewöhnlich nur einzelnen freien Mesenchymzellen, seltener fixen Sternzellen. Die Milzanlage (ib. Mi) liegt mit ihrer ventralen Fläche dicht dem cirkulär angeordneten Gewebe an. Seitlich ist sie spärlich von retikulärem Mesenchymgewebe umgeben.

[1]) Die Bilder der Nekturuslarven sind denjenigen der Salamanderlarven fast identisch und können daher hier zur Erklärung dienen.

Wenn wir uns jetzt fragen: wodurch wurde die Milzanlage eingeleitet, so müssen wir folgendes antworten. Das oben beschriebene Aussehen des mesothelialen Milzüberzuges, durch welches er sich vom übrigen Mesothel drastisch unterscheidet, spricht für seine aktive Beteiligung an der Milzanlage. Diese Beteiligung besteht höchst wahrscheinlich in einer Vermehrung der Zahl der freien Mesenchymzellen. Übrigens sahen wir auch innerhalb der letzteren hier und da karyokinetische Figuren, welche auf eine teilweise Vermehrung derselben durch eigene Proliferation hinweisen. Eine dritte Entstehungsquelle freier Mesenchymzellen ist das Entoderm. Zwar ist letzteres vom cirkulär angeordneten Gewebe umsponnen, doch sieht man öfters (Fig. 76), wie durch dasselbe Zellen, welche vom Entoderm sich abgelöst haben, ins Mesenchym hinüberwandern. Dabei müssen die Zellen ihre Form mehrfach ändern; anfangs tritt nur der eine Pol der Zelle durch die cirkulär angeordnete Gewebskette hindurch; die Zelle bekommt eine birnförmige Gestalt. Allmählich zieht sich die eine Zellenhälfte hinüber und wir erhalten die Biskuitform. Noch später sehen wir abermals die Birnform, wobei schon der grösste Teil der Zelle hinübergewandert ist. In einem Falle sahen wir (beim Necturus) sogar einen aus dem Entodem ausgehenden Zellenzug, dessen letzte Zelle noch durch das cirkulär angeordnete Gewebe hindurchwanderte (Fig. 76, Mi). Es sei hier hinzugefügt, dass dieser Zellenzug nicht an ein Gefäss gebunden war, wie es Maurer (L. 62) für Triton und Axolotl angiebt, wo entodermale Zellen längs der kleinsten Arterien durch die Muscularis[1]) des Magens hindurchwandern sollen. Überhaupt sahen wir bei unseren Untersuchungen weder beim Salamander noch bei den anderen Urodelen zur Zeit der Milzanlage ähnliche Gefässe zum oder vom Entoderm durch das cirkulär angeordnete Gewebe hindurchtreten.

[1]) Das cirkulär angeordnete Gewebe nennt Maurer schon jetzt Muscularis.

Die beschriebenen Zellenbilder sprechen unzweifelhaft dafür, dass ein Teil der freien Mesenchym- resp. Milzzellen aus dem Entoderm herstammt. Da letzteres noch Dotterkügelchen enthält, so könnte man erwarten, dass die aus ihm stammenden freien Embryonalzellen ebenfalls solche enthalten werden. Das ist aber nicht der Fall, denn die Entodermzellen lösen sich niemals aus dem epithelialen Verbande in toto, d. h. als Cylinderzellen mit grossem Protoplasmakörper und Dotterkügelchengehalt, sondern als durch indirekte Teilung entstandene Tochterzellen, welche von der Mutterzelle nur ganz wenig Protoplasma mitbekommen[1]). In der That besizen alle freien Mesenchymzellen einen kleinen Protoplasmakörper, dessen Konturen oft ein zerrissenes Aussehen haben. Es ist möglich, dass gerade, wo wir im Mesenchym eine Zelle mit solchen Konturen antreffen, wir sie als entodermalen Ursprungs betrachten müssen. Andererseits ist es aber auch möglich, dass die aus dem Mesothel stammenden Zellen ebenfalls zerrissene Konturen haben können.

Wie sich beim Salamander das Entoderm in den jüngeren Stadien zum Mesenchym verhielt, darüber können wir jetzt Näheres nicht angeben. Es gehört auch nicht in den Rahmen dieser Arbeit hinein, da wir hier nicht die Entstehung des Mesenchyms betrachten wollen. Darüber ein anderes Mal. Wir glauben mit Sicherheit sagen zu können, dass beim Salamander noch zur Zeit der Milzanlage aus dem Entoderm Zellen ins Mesenchym- resp. Milzgewebe übergehen. Beim Hühnchen haben wir Ähnliches in jüngeren Stadien gesehen, zur Zeit der Milzanlage aber war solch ein Zellenübergang dort nicht mehr möglich. Im übrigen ist die Milzanlage beim Salamander gleich derjenigen beim Hühnchen. Auch beim Salamander ist es ein an einen gewissen Abschnitt des linken Visceralblattes gebundener Herd mesenchymatösen Gewebes, welcher die eigent-

[1]) Ähnliches konstatiert auch Retterer (S. 78).

liche Milzanlage bildet. Letztere wird auch beim Salamander durch Zunahme der Zahl der freien Mesenchymzellen, gewissermassen durch Verdichtung des Mesenchymgewebes eingeleitet. Die Topographie der ersten Milzanlage beim Salamander unterscheidet sich von derjenigen beim Hühnchen nur dadurch, dass beim Salamander dieses Organ von vorne herein seine definitive Lage an der Dorsalwand des Magens einnimmt, während es beim Hühnchen viel später dies thut, als der Magen sich weit nach hinten verschiebt und mit seinem Fundus stark nach links ausbuchtet, wodurch die ursprünglich dem Niveau des Duodenums angehörende Milz (s. Fig. 67) ebenfalls nach links hinübergezogen und in die definitive Lage an der Dorsalwand des Magens gebracht wird. Beim Salamander, wo das Mesogastrium kurz und das Mesenchym spärlich vorhanden ist, wären solche Verschiebungen nicht gut möglich.

Der Unterschied in dem topographischen Verhalten der ersten Milzanlage zum Darmtrakt beim Hühnchen und Salamander spricht gerade am besten für die Unabhängigkeit derselben vom Darmtrakt. Die Milzanlage ist eben nur an einen gewissen Abschnitt des Mesothels gebunden und wenn sie ihre Lage zu den einzelnen Abschnitten des Darmtrakts ändert (wie z. B. beim Hühnchen), so ist es eigentlich der letztere, der sich verschiebt und seine Lage zum genannten Abschnitt des Mesothels ändert. Am besten werden wir es bei Betrachtung der ersten Milzanlage beim Frosch sehen.

Innerhalb der Milzanlage des Salamanders sehen wir einige Lumina, welche von den Fäden des retikulären Mesenchymgewebes begrenzt sind und Blutkörperchen enthalten. Gewöhnlich sieht man in jedem dieser Lumina 1—2 Blutkörperchen, selten schon drei. Betrachten wir eine kontinuierliche Serie von Querschnitten, so finden wir, dass auf den weiter hinten liegenden Schnitten die genannten Lumina allmählich zusammenfliessen, sodass wir zuletzt im hinteren Teil der Milzanlage, an

ihrer ventralen Seite, ein einziges, aber grösseres Lumen erhalten, in dem schon 5—6 oder noch mehr Blutkörperchen enthalten sind. Das ist der Querschnitt der Vena lienalis. Letztere hat schon ihre eigene Endothelialwand, während die innerhalb der Milzanlage eingeschlossenen Zweigchen derselben eine solche noch nicht besitzen. Auf einem den hinteren Teil der Milz treffenden Querschnitt liegt das Lumen der Vena lienalis rechts und ventralwärts und wird von der linken und dorsalen Seite her halbmondförmig vom Milzgewebe umgeben. Weiter hinten hört das Milzgewebe auf und wir sehen auf den Schnitten nur die Vena lienalis. Sie verläuft von der Milzgegend nach hinten, rechts und ventralwärts. Daher verschiebt sich ihr Lumen auf den weiter kaudalwärts folgenden Schnitten immer mehr nach rechts und ventralwärts. Unterdessen taucht auf den Schnitten die Bauchspeicheldrüse auf, anfangs ihr mehr ventralwärts liegender vorderer Pol und allmählich auch ihr mittlerer und hinterer Teil, dessen Gewebe schon mehr dorsalwärts liegt. Die Vena lienalis verläuft an der rechten Seite der Bauchspeicheldrüse, nimmt aus ihr einige venöse Zweigchen in sich auf und mündet dann, indem sie die hintere Pankreaskante ein wenig umbiegt, in die Vena portae (ursprünglich Vena mesenterica).

Wir sehen, dass auf den Schnitten, wo die Milz noch getroffen ist, von der Bauchspeicheldrüse noch keine Spur vorhanden ist. Erst 7—8 Schnitte hinter dem kaudalen Milzende tauchen die vordersten Pankreasschläuche auf den Schnitten auf. Sie liegen aber, wie gesagt, weit ventralwärts. Weiter hinten wird aber die Zahl derselben grösser und sie nehmen immer mehr Raum nach der dorsalen Seite zu ein, sodass etwa 25 Schnitte hinter dem kaudalen Milzende der hintere dorsale Pankreaspol ungefähr dieselbe topographische Lage hat, wie weit vorne die Milzanlage. Dieser Umstand kann den Forscher leicht irre führen, indem man geneigt sein könnte, anzunehmen,

dass beim Salamander das dorsale Pankreasende in der Milzgegend liegt.

Beim Salamander ist also die enge Nachbarschaft von Milz und Pankreas, wie wir sie beim Hühnchen gesehen haben, nicht vorhanden. Der einzige Zusammenhang dieser beiden Organe besteht im geschilderten Verlauf der Vena lienalis. Ein Übergang von pankreatischen Elementen in die Milzgegend ist unmöglich, weil diese Elemente einen sehr weiten Weg zurücklegen müssten. Es kommt noch der Umstand hinzu, dass wir beim Salamander niemals vom Pankreas abgetrennte Drüsenschläuche finden konnten, sondern in allen Fällen waren letztere auf dem einen oder auf dem anderen Schnitt mit dem Mutterboden verbunden. Aber könnte nicht ein einziger Drüsenschlauch vom Pankreas sich abgetrennt haben, in die Milzgegend hinübergegangen sein und, nachdem er noch mesenchymatöse Elemente in sich aufgenommen hätte, die erste Milzanlage gebildet haben? Und ist nicht vielleicht in solchem Fall eines der in der Milzanlage vorhandenen Lumina das ursprüngliche Lumen des abgetrennten pankreatischen Drüsenschlauches? Diese Hypothese, welche von Woit (L. 99) für Triton und Axolotl aufgestellt worden ist, müssen wir mit aller Entschiedenheit zurückweisen. Wenn die Milzanlage wirklich ein modifizierter Pankreasschlauch wäre, so müsste letzterer wie schon gesagt, einen sehr weiten Weg aus der Duodenal- in die Magengegend zurückgelegt haben, um an der Stelle der künftigen Milz zu liegen zu kommen. Zweitens können wir in der Milzanlage absolut nichts finden, was an das Pankreas erinnern sollte. Die Milzanlage besteht ebenso wie das übrige Mesenchym, aus freien und fixen Zellen, in welchen keine Dotterkügelchen vorhanden sind, während die Pankreaszellen noch eine beträchtliche Anzahl derselben enthalten. Wir können nirgends in der Milzanlage eine kreisförmige Anordnung von Elementen um ein centrales Lumen finden; man sieht hier nirgends wenigstens 2—3 eng miteinander ver-

bundene Cylinderzellen oder überhaupt eine einzige Cylinderzelle, welche wenigstens durch ihre Form an die Pankreaszellen erinnern könnte, schon abgesehen vom Dotterkügelchengehalt der letzteren. Wenn ein Pankreasschlauch wirklich in die Milzanlage übergegangen wäre, so könnte er nicht unbemerkt hier bleiben, schon aus dem Grunde, weil die Dimensionen der ersten Milzanlage nicht diejenigen eines Pankreasschlauches, wenigstens im Querschnitt, übertreffen. Was die in der Milzanlage sichtbaren Lumina anbetrifft, so enthalten sie immer Blutkörperchen und stellen die Wurzeln der Vena lienalis dar, in welche sie auch alle ohne Ausnahme münden. Wir haben nie gesehen, dass ein und dasselbe Lumen auf zwei benachbarten Schnitten keine Blutkörperchen enthalten sollte, und wir haben überhaupt selten einen Schnitt auffinden können, wo in einem Lumen der Milzanlage keine Blutkörperchen vorhanden wären. Woit spricht indessen von einem einzigen Milzlumen und sagt, dass man in letzterem „stellenweise eine farblose, durchsichtige Masse sieht, welche einem Sekret ähnelt und in jedem Falle an das im Darm der der Axolotllarven enthaltene Sekret erinnert.“ Es scheint uns, dass Woit die farblosen, durchsichtigen Ausläufer der fixen Mesenchymzellen, welche die Milzlumina umgeben, für Sekret hält. Es macht nämlich auf uns den Eindruck, als hätte Woit vollständig an das Vorhandensein eines farblosen, undurchsichtigen Protoplasmas bei den Milzzellen vergessen. Aus diesem Protoplasma bestehen ja eben die Ausläufer der fixen Mesenchym- resp. Milzzellen. Wenn man bei den Urodelen nur die grossen intensiv gefärbten Kerne beachtet, so kann man wirklich, wenn man durchaus die Milz vom Pankreas ableiten will, manchmal eine mehr weniger kreisförmige Anordnung einzelner Kerne um ein Milzlumen konstatieren. Wenn man aber genauer zusieht, so bemerkt man sofort, dass ein Teil dieser Kerne fixen, der andere Teil freien Milzzellen gehört und dass die das Milzlumen umgebende farblose durchsichtige Masse einfach die mit

einander verbundenen Ausläufer der fixen Zellen darstellt. Stellenweise reicht auch eine freie Mesenchymzelle bis an den Rand des Lumens oder sogar über denselben hinüber, sodass ein Teil auch ihres Protoplasmakörpers in die das Milzlumen umgebende durchsichtige Masse hineingehört. Es scheint uns, auf Grund des Gesagten, dass Woit eben diese Masse für Sekret angesehen und das zufällig von Blutkörperchen befreite Milzlumen für einen Rest eines pankreatischen Lumens gehalten hat.

Wenn wir die obigen Ausführungen resumieren, so müssen wir sagen, dass auch beim Salamander die erste Milzanlage einen an einen gewissen Mesothelabschnitt gebundenen Mesenchymherd darstellt und in keinem genetischen Zusammenhang mit der Bauchspeicheldrüse steht. Was den Übergang von entodermalen Zellen in die Milzanlage anbetrifft, so ist das eine Erscheinung, welche sich nicht auf das Milzgewebe allein beschränkt, sondern das Darmmesenchym im allgemeinen betrifft. Das Milzgewebe enthält verhältnismässig nicht mehr entodermale Zellen als das übrige Darmmesenchym. Beim Salamander wird die Milzanlage ebenso wie beim Hühnchen durch Verdichtung des entsprechenden Mesenchymherdes eingeleitet. Diese Verdichtung ist aber beim Salamander nicht so deutlich wie beim Hühnchen ausgesprochen. Sie kommt hauptsächlich auf Kosten der aus dem Mesothel ausgeschiedenen freien Zellen zustande.

Was die weitere Entwickelung der Milz anbetrifft, so wollen wir nur kurz angeben, dass sie beim fortschreitenden Wachstum sich immer mehr in die Leibeshöhle hineinstülpt, wobei sie aber beständig einen Anhang des Mesogastriums bildet. Sie hängt mit dem linken Visceralblatt des letzteren schliesslich nur durch eine schmale Brücke zusammen und bildet im Querschnitt einen ovalen, dorso-ventral abgeplatteten mesenchymatösen Körper, welcher zwischen Mesogastrium und linker dorsaler Leibeshöhlen-

wand liegt. In der genannten Brücke verlaufen die ein- und ausgehenden Milzgefässe.

Hiermit schliessen wir unsere Untersuchungen an Salamanderlarven. Wir könnten hier die Beschreibung der Entstehung der uns interessierenden Organe bei Salamandra atra, Siredon pisciformis und Menobranchus lateralis folgen lassen. Indessen fanden wir bei diesen Tieren genau dasselbe, was wir über Salamandra maculosa mitgeteilt haben. Wir beschränken uns daher mit einer kurzen Notiz über Menobranchus lateralis.

6.

Necturus (Menobranchus lateralis[1]).

Wir geben hier nur drei Abbildungen (Fig. 75—77), mit Hülfe derer der Leser das Hauptsächlichste über die ersten Stadien der uns interessierenden Organe beim Necturus sich vergegenwärtigen kann. Figur 75 stellt einen schematischen von der Körpermittelebene ein wenig nach rechts abweichenden Sagittalschnitt einer Necturuslarve dar, bei der Leber, Gallenblase, alle drei Pankrease und Milz schon angelegt sind. Die schmale Speiseröhre (Oes.) führt in den umfangreichen Magen (Ma.), welcher durch die mächtige Vena portae (v. p.) vom Dotterdarm (M. Da.) abgeteilt erscheint. Dieses Bild erklärt sich durch die transversale Lage der Duodenalschlinge. Das kaudale resp. rechte Ende der letzteren biegt plötzlich in den Dotterdarm um; auf Fig. 75 ist es auch an dieser Umbiegungsstelle getroffen (Du.),

1) Choronshitzky, B., Entstehung der Milz und des dorsalen Pankreas beim Nekturus. Comptes rendus du XII. congrès international de Médecine, Moscou. Vol. II, Sect. I, p. 115—120.

wo es zu gleicher Zeit den vorderen Pol des Dotterdarms repräsentiert. Die Dotterdarmwand ist noch von Dotterkügelchen vollgepfropft, während die ganze Vorderdarmwand schon fast völlig differenziert ist.

Die Hauptwurzel der Vena portae, die Vena mesenterica (V. mes.), nimmt am hinteren Rande des dorsalen Pankreas

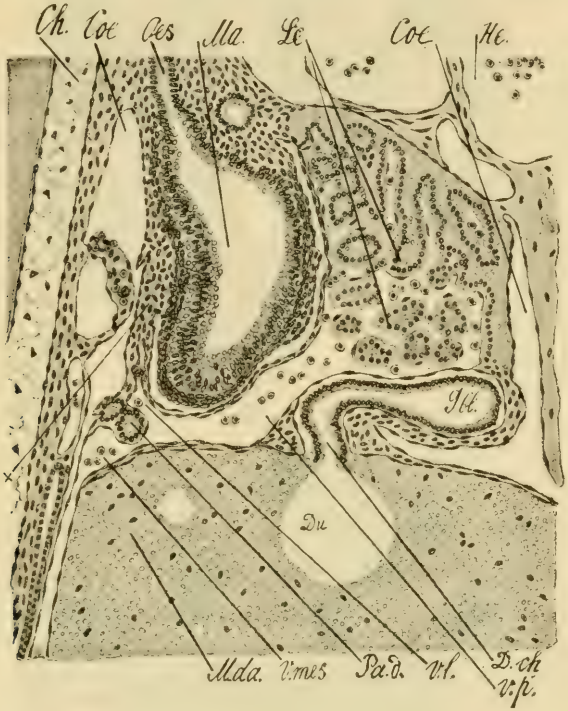

Fig. 75.

(Pa. d.) die Vena lienalis (v. l.) in sich auf, welche von vorne links und der dorsalen Seite her kommt. Die Vena portae zerfällt in der Leber (Le.) in viele Leberäste, welche am vorderen Leberpol sich wieder sammeln und in den Sinus venosus übergehen. — Die Milz ist auf diesem Bilde nicht getroffen, weil sie mehr links liegt; sie entspricht ungefähr dem Niveau der auf Fig. 75 mit x bezeichneten Stelle.

In die Vorderwand des kaudalen Endes der Duodenalschlinge mündet der Ductus choledochus (D. ch.). Letzterer

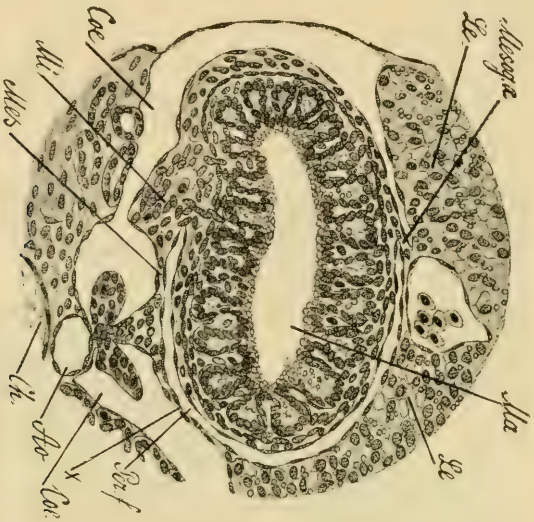

Fig. 76.

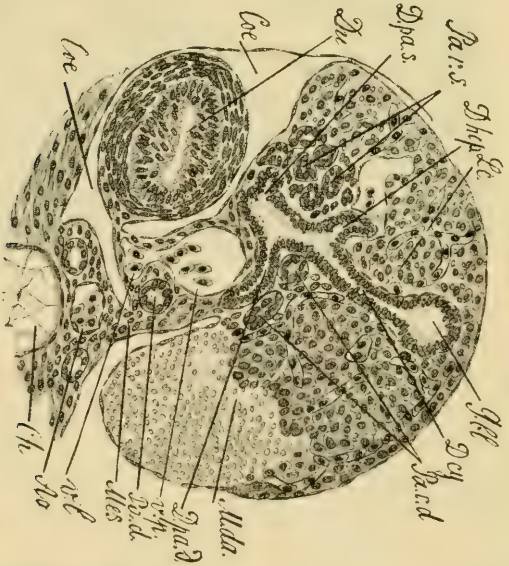

Fig. 77.

nimmt ventralwärts den an der hinteren Leberfläche verlaufenden Ductus cysticus in sich auf. Die Gallenblase (G.bl.) bildet das ventrale erweiterte Ende des Ductus cysticus.

Figur 76 stellt einen Querschnitt einer etwas älteren Necturuslarve dar. Er entspricht dem auf Fig. 74 gezeichneten Salamanderquerschnitt und zeigt die Milzanlage. Letztere (Fig. 76, Mi) stellt einen dem linken Visceralblatt des Mesogastriums anliegenden verdichteten Mesenchymherd dar. Der Mesothelüberzug der Milzanlage ist in diesem Stadium schon dem übrigen Mesothel ähnlich, d. h. besteht aus platten, auf dem Schnitt spindelförmig aussehenden Zellen, während er im vorigen Stadium eine lockere Kette polygonaler Embryonalzellen repräsentierte. Das Magenepithel ist noch nicht völlig differenziert, zeigt aber schon im ganzen Umfang charakteristische Krypten. Aus dem Magenepithel ausgeschiedene Zellen treten durch das cirkulär angeordnete Gewebe hindurch und gehen also in das retikuläre Mesenchym- resp. Milzgewebe über; an einer Stelle sieht man sogar drei Zellen im Gänsemarsch ins Milzgewebe übergehen. Innerhalb des letzteren ist ein Gefässlumen mit einem Blutkörperchen sichtbar. — Vom Mesogastrium (Mes.) zieht sich eine Platte (x) zur rechten dorsalen Leberkante; dadurch entsteht ein Peritonealfenster (Per. f.), welches ventralwärts bis zum ventralen Mesogastrium (Mesog. a.) sich ausdehnt.

Figur 77 stellt einen weiter kaudalwärts liegenden Querschnitt derselben Larve dar. Dieser Schnitt entspricht dem Niveau der Mündung der Vena lienalis (v. l.) in die Vena portae (v. p.; vergl. Fig. 75). Nahe dieser Mündung liegt eine Schlinge des dorsalen Pankreas (Fig. 77, Pa. d.). Die Leber (ib. Le) ist ganz nahe ihrer Hinterfläche getroffen, welche durch die darunter liegenden Organe stark eingedrückt ist, sodass der Ductus choledochus mit seinen Anhangsorganen auf dem Querschnitt gewissermassen in Lebergewebe eingebettet erscheint. Der Ductus cysticus (D. cy.) ist in toto längs getroffen; er ist ein wenig nach rechts gerichtet und geht ventralwärts in die Gallenblase (G. bl.), dorsalwärts in den Ductus choledochus über. Letzterer nimmt noch den Ductus hepaticus (D. hep.), Ductus pancreaticus ven-

tralis dexter (D. pa. d.) und sinister (D. pa. s.) in sich auf. Zu seinen beiden Seiten sind Schlingen des rechten und linken ventralen Pankreas sichtbar (Pa. v. d. und Pa. v. s.). Im linken Teil der Leibeshöhle ist das kranialste Ende des Duodenum (Du), gleich hinter dem Magen, getroffen. Rechts ist das kraniale Ende des Dotterdarms (M. da.) getroffen. Die transversal liegende Duodenalschlinge ist auf einem etwas mehr kaudalwärts liegenden Querschnitt getroffen.

Die drei gegebenen Bilder, welche einander gewissermassen ergänzen, zeigen das Hauptsächlichste, was in Bezug auf die ersten Stadien der Leber, Gallenblase, Bauchspeicheldrüse und Milz beim Necturus anzugeben ist. Das Übrige lässt sich leicht aus der Beschreibung der Salamanderlarven erklären, welche fast genau dieselben Entwickelungsbilder zeigen wie die Necturuslarven.

7.

Rana temporaria (Frosch).

A. Bei der Untersuchung der Froschlarven begegnen wir ebenfalls einem reichen Dotterkügelchengehalt innerhalb der Zellen des Darmtraktes und seiner Anhangsorgane. Die dadurrh entstehenden Schwierigkeiten der Untersuchung haben wir auch hier durch Doppelfärbung mit Borax-Karmin und Pikrinsäure zu beseitigen gesucht. Da bei den anuren Amphibien schon Götte (Litt. 19) und Göppert (L. 16) drei Pankreasanlagen nachgewiesen haben, welche den von uns beim Hühnchen und Salamander beschriebenen Pankreasanlagen entsprechen, so beginnen wir die Schilderung der Froschlarven mit einem verhältnismässig späten Stadium, wo schon eine ausgesprochene Leber und Gallenblase vorhanden ist und wo die drei Pankreas-

anlagen sich bereits zu einer gemeinsamen Bauchspeicheldrüse vereinigt haben. Wir begegnen hier denselben topographischen Bildern, wie bei entsprechend alten Salamanderlarven. Auch beim Frosch bildet der Darmtrakt in der Duodenalgegend eine in einer mehr weniger transversalen Ebene liegende, mit der Konvexität ventralwärts gewandte Schlinge, wodurch gewissermassen eine Darmspirale entsteht. Während aber beim Salamander der Dotterdarm einen geradlinigen Verlauf hat, hat er

Fig. 78.

beim Frosch in diesem Stadium schon so stark an Länge zugenommen, dass er sich bereits in zwei Stellen seitlich knicken musste, sodass er im Sagittalschnitt Unterbrechungen zeigt. Indessen ist er in diesem Stadium noch stark mit Dotterkügelchen beladen und der Vorderdarm noch auf dem Wege zur völligen Differenzierung begriffen, d. h. ebenfalls noch reichlich mit Dotterkügelchen versehen. Figur 78 stellt einen schematischen Längsschnitt solch einer Froschlarve dar. Dieser Schnitt ist so ausgeführt, dass er ventralwärts nach rechts von

der Körpermittelebene, dorsalwärts nach links von derselben abweicht. Durch den reichen Dotterkügelchengehalt erscheint das Bild (ebenso auch Fig. 79) unklar: es wiedergiebt aber getreu den ersten Eindruck, den man bekommt, wenn man einen einfach gefärbten Schnitt einer jungen Froschlarve betrachtet (z. B. nach Hämalaunfärbung). Die Duodenalschlinge ist auf Fig. 78 in zwei Stellen getroffen: der mit v. Sch. bezeichnete Schnitt entspricht dem in der rechten Leibeshälfte liegenden kaudalen Abschnitt des Duodenums, der mit h. Sch. bezeichnete entspricht dem in der linken Leibeshälfte gelegenen kranialen Abschnitt desselben resp. dem hinteren Teil des Magens, welcher hier ganz allmählich in das Duodenum übergeht. Zwischen Magen und Oesophagus (Oes.) ist die linke Lunge (l. Lu.) getroffen; man sieht ihre Mündung in die primitive Trachea (Lu). Der Übergang des Kaudalendes des Duodenums (v. Sch.) in den Dotterdarm ist nicht sichtbar, weil er noch mehr nach rechts liegt. Innerhalb der Konkavität der Duodenalschlinge liegt ein grosser Teil der Bauchspeicheldrüse (Pa. schl.); man sieht ihre zwei ventralen in den Ductus choledochus (D. ch.) mündenden Ausführungsgänge (Pa. v. d. und Pa. v. s.) und den dorsalen in das Kranialende des Duodenums mündenden Ausführungsgang (Pa. d.). - Diese drei Gänge entsprechen den drei primären Pankreasanlagen und zeigen dieselbe Topographie, wie beim Salamander. Der Ductus choledochus (D. ch.) nimmt noch den Ductus hepaticus (D. hep.) und Ductus cysticus (D. cy.) in sich auf. Letzterer trägt die Gallenblase (G. bl.). Die Leber (Le) liegt vor der Bauchspeicheldrüse (Pa. schl.) und erscheint viel kleiner als letztere. Zwischen den charakteristischen Leberbalken sind viele kleine Äste des Ductus venosus zerstreut, der kaudokranial die Leber durchbohrt und sich in den Sinus venosus (S. v.) ergiesst. Zwischen den beiden ventralen Pankreasgängen scheint ein Ast der Vena portae zu liegen (V. p.).

Figur 79 stellt einen schematischen Querschnitt einer gleich alten Froschlarve dar. Die Duodenalschlinge ist hier nur in ihrem kaudalsten (Du), in den Dotterdarm übergehenden und kranialsten, in den Magen (Ma) übergehenden Teil getroffen. Ihr mittlerer Teil liegt mehr kaudalwärts, hinter den Gallen-

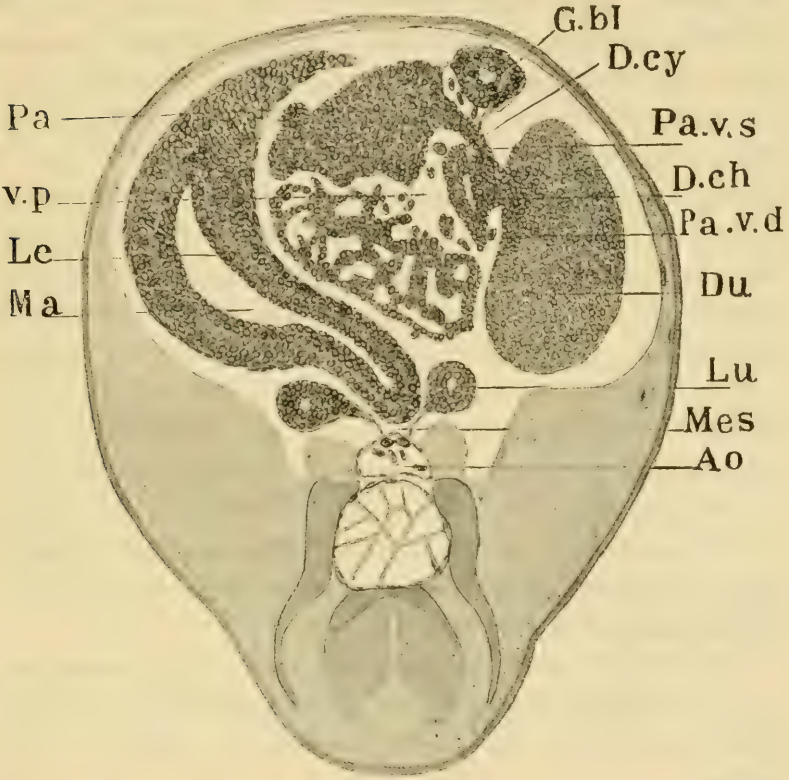

Fig. 79.

und Pankreasgängen, und ist daher auf dem Schnitte nicht getroffen. Man sieht die Mündungen beider ventralen Pankreasgänge (Pa. v. d. und Pa. v. s.) in den Ductus choledochus (D. ch.), welchen sie von der dorsalen Seite her umgreifen. *Die Vereinigung des linken und rechten ventralen Pankreas geschieht also auch bei den Anuren am dorsalen (resp. vorderen) Umfange*

des Ductus choledochus, während die Mündungen der Ausführungsgänge dieser beiden Drüsen bestrebt sind, an dem ventralen (resp. hinteren) Umfange des Ductus choledochus durch allmähliches Aneinanderrücken zu einer Mündung zu verschmelzen. Hierdurch entsteht ein pankreatischer Ring um den Ductus choledochus, nahe seiner Mündung in den kaudalen Abschnitt der Duodenalschlinge. Einen ähnlichen pankreatischen Ring um den Ductus choledochus fanden Laguesse (L. 58) und Göppert (L. 15) bei den Knochenfischen und Rathke (L. 71) bei der Natter. Die Bildung eines solchen pankreatischen Ringes ist folglich etwas Konstantes und für die meisten Wirbeltiere zutreffend. Beim Hühnchen fehlt dieser Ring, weil bei ihm sämtliche drei Pankreasgänge erhalten bleiben; mit anderen Worten, bei ihm findet keine Vereinigung der ventralen Pankreasgänge statt. Unten werden wir sehen, dass bei den Säugern ebenfalls kein pankreatischer Ring vorhanden ist, weil bei diesen die beiden ventralen Pankrease zu früh, man könnte fast sagen gleich bei der Entstehung, mit einander verschmelzen, und zwar an dem ventralen (resp. hinteren) Choledochusumfang, sodass hier überhaupt keine zwei ventralen Pankreasmassen vorhanden sind, die den Ductus choledochus dorsalwärts umbiegen könnten, um miteinander zu verwachsen.

Auf Fig. 79 sehen wir links und rechts vom Mesenterium (Mes.) je einen Lungenzipfel (Lu.). Der Zusammenhang zwischen Gallenblase (G. bl.) und Ductus cysticus (D. cy.) ist unterbrochen.

Das Mesenterium stellt eine Duplikatur des Visceralblattes des Mesoderms dar und enthält sehr wenig Mesenchym. Seine beiden Blätter berühren fast einander und zwischen ihnen sieht man nur hier und da Mesenchymzellen. Letztere repräsentieren sich meistens als freie polygonale Zellen mit unregelmässigen, stellenweise zerrissenen Konturen und wechselndem Dotterkügelchengehalt. Fixe Zellen giebt es im Mesenchym der Froschlarve

sehr wenig, sodass man hier kein kontinuierliches protoplasmatisches Fasernetz wahrnehmen kann. Nur stellenweise beobachtet man Faserzüge und wenig ausgedehnte Netzbildungen, wobei die fixen Zellen die Knotenpunkte einnehmen. Die Kerne sind in beiderlei Mesenchymzellen, sowie auch in den übrigen Geweben, mit Ausnahme der Blutkörperchen, rund, nicht sehr intensiv gefärbt und zeigen ein stärker gefärbtes Kernkörperchen sowie auch eine intensiv gefärbte Peripherie. Die Kerne der Blutkörperchen sind sehr intensiv gefärbt, sodass man hier kein Kernkörperchen wahrnehmen kann. Der Protoplasmakörper der Blutkörperchen hat eine mehr ovale Form, enthält hier und da Dotterkügelchen und zeigt öfters zerrissene unregelmässige Konturen. Von den Mesenchymzellen lassen sich aber die Blutkörperchen leicht unterscheiden, eben durch die ovale Form und hauptsächlich durch den intensiv gefärbten Kern, in dem kein Blutkörperchen sichtbar ist.

B. Wenn wir nun das geschilderte Stadium verlassen und zu einem älteren übergehen, so nehmen wir bedeutende topographische Veränderungen wahr, welche für die Anurenlarven charakteristisch sind und ihnen von nun ab ein besonderes Gepräge verleihen, sodass man sie schon beim ersten Anblick von Urodelenlarven unterscheiden kann. Schon im vorigen Stadium war der Dotterdarm der Froschlarve in zwei Stellen geknickt, was für entsprechend alte Urodelenlarven uncharakteristisch ist. Im gegenwärtigen Stadium aber hat bei der Froschlarve der ganze Darmtrakt und besonders der Dotterdarm so bedeutend an Länge zugenommen, dass er viele Schlingen bildet, welche in den verschiedensten Richtungen gelagert sind (Fig. 79a, Da). Das Mesenterium muss den Schlingen folgen: es dehnt sich aus und legt sich in Falten, welche zusammen eine mit der Wurzel an die dorsale Leibeshöhlenwand befestigte Rosette bilden. Auf Querschnitten der Larve stellt diese Rosette einen dorso ventral gerichteten Baum dar, dessen Äste die verschiedentlich getroffenen

Darmschlingen tragen. Im Stamme des Mesenterialbaumes verläuft in einer mehr weniger transversalen Ebene die aus der Aorta (Fig. 79a, Ao.) entspringende Arteria mesenterica (ib. A. mes.), welche ihre Äste zu den verschiedenen Darmschlingen absendet. Auf den Schnitten ist jede Darmschlinge mit ihrem eigenen Mesenterium getroffen. Letzteres stellt auch hier eine Duplikatur des Visceralblattes des Mesoderms dar und enthält zwischen seinen beiden Blättern äusserst wenig Mesenchym, sodass diese

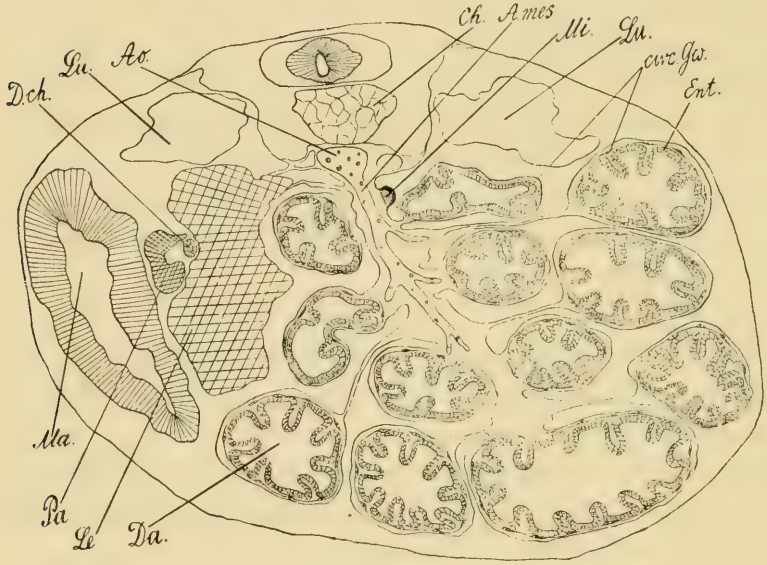

Fig. 79a.

Blätter fast einander berühren. Wie im vorigen Stadium stellt auch jetzt das Visceralblatt des Mesoderms ein einschichtiges Plattenepithel dar, welches auf den Schnitten gewöhnlich als eine einreihige Kette länglicher Spindelzellen sich repräsentiert. Das Mesenterium bildet daher auf den Querschnitten zwei nebeneinander liegende Reihen solcher Spindelzellen, welche distalwärts auseinanderweichen, um die Darmschlingen zu umgreifen. Zwischen Entoderm (ib. Ent.) und Visceralblatt (resp. Mesothel)

hat das Mesenchym bereits um den ganzen Darmkanal cirkulär angeordnetes Gewebe gebildet (ib. circ. Gw.), welches im Querschnitt gleichfalls als eine einreihige Kette von Spindelzellen sich repräsentiert. Zwischen Mesothel und cirkulärem Gewebe ist ebenso wie im Mesenterium äusserst wenig Mesenchym vorhanden. Letzteres zeigt meistens freie Zellen mit kleinem rundlichem Protoplasmakörper ohne Dotterkügelchengehalt, während im vorigen Stadium in diesen Zellen noch Dotterkügelchen vorhanden waren und ihr Protoplasmakörper zugleich auch grösser war. Das Entoderm des Dotterdarmes ist jetzt schon zu einem einschichtigen niedrigen Cylinderepithel gestaltet, welches nach innen, d. h. zum Darmlumen zu, von einem deutlichen Kutikularsaum bedeckt ist. Die Kerne der entodermalen Zellen sind rund und unterscheiden sich durch nichts von den Kernen der Mesenchymzellen. In den Entodermzellen liegen die Kerne näher zur Basis und teilen dadurch den kleineren basalen Zellenteil vom grösseren oberen Zellenteil ab. Letzterer enthält noch eine Anzahl Dotterkügelchen, während ersterer von diesen frei ist. Das Entoderm zeigt viele Falten. Zwischen diesen Falten und dem cirkulär angeordneten Gewebe befinden sich stellenweise freie runde Embryonalzellen mit kleinem Protoplasmakörper, ohne Dotterkügelchengehalt. Diese Zellen sind mit den freien Mesenchymzellen identisch. Woher stammen sie?

Auf diese Frage hat schon Maurer (L. 62) die Antwort gegeben, dass diese Zellen aus dem Entoderm herstammen. Wir teilen diese Ansicht und fügen folgendes hinzu. Bei allen von uns untersuchten Wirbeltieren fanden wir, dass das cirkulär angeordnete Gewebe dicht dem Entoderm anliegt und keine Zeichen von Proliferation zeigt. Dasselbe ist auch beim Frosch der Fall. Dagegen ist aber das Entoderm hier in der stärksten Proliferation begriffen, als deren Folge die vielen Darmschlingen und Falten zu betrachten sind. Ausser dieser immensen Flächen-

ausdehnung des Entoderms muss man noch eine Ablösung einzelner Zellen von letzteren annehmen, da man, wie auch Maurer schon angegeben hat, stellenweise in den Zellen des Entoderms senkrecht zur Oberfläche des letzteren stehende Mitosen beobachtet, nach deren Teilung die eine Tochterzelle ins Mesenchym übergehen muss. Wir haben öfters solche Mitosen gesehen und fanden immer, dass sie viel grösser als die benachbarten Entodermzellen sind und dass sie schon vor der Teilung teilweise aus dem Entoderm hinausragen. Die unter dem Entoderm, zwischen letzterem und dem cirkulär angeordneten Gewebe liegenden runden Zellen müssen eben als durch Teilung dieser Mitosen hervorgegangen betrachtet werden, da wie gesagt das cirkuläre Gewebe keine Zeichen der Proliferation zeigt und erfahrungsgemäss dicht dem Entoderm anliegt, so dass zwischen ihm und letzterem gewöhnlich kein anderes Mesenchymgewebe vorhanden ist. Wir haben ausserdem beobachtet, dass die genannten runden Zellen durch das cirkulär angeordnete Gewebe ins Mesenchym hinüberwandern. Zwar finden wir bei den Froschlarven nicht die bei den Urodelen gesehenen birn- und biskuitförmigen Zellenbilder, doch kann man besonders an denjenigen Stellen, wo das Mesenterium an die Darmschlingen sich anheftet, die runden Zellen durch das cirkuläre Gewebe sich hindurchpressen sehen. Hiermit ist der Übergang von Entodermzellen ins Mesenchym bewiesen. Da bei den Froschlarven im allgemeinen sehr wenig Darmmesenchym vorhanden ist, so tragen die hineingewanderten runden Entodermzellen ganz besonders zur Vermehrung desselben bei. Diese Zellen sammeln sich, wie auch Maurer angiebt, am meisten in der Umgebung der Mesenterialarterien an.

Wenn wir nun zur Entstehung der Milz übergehen, so finden wir, dass in diesem Stadium schon die erste Anlage derselben vorhanden ist (Fig. 79a, Mi). Sie stellt einen dem linken Visceralblatt des Mesoderms eng anliegenden verdichteten Mesen-

chymherd dar, welcher hauptsächlich aus freien runden Mesenchymzellen besteht, zwischen denen hie und da auch eine fixe Mesenchymzelle beobachtet wird. Ein regelmässiges kontinuierliches Fasernetz kann man hier in der ersten Milzanlage nicht sehen, da sie zu stark von den freien Mesenchymzellen überschwemmt ist. Die Milzanlage ragt in die Bauchhöhle hinein und sieht im Querschnitt halbkugelig aus, d. h. sie sitzt mit breiter Basis auf dem Mesenterium. Ihr Mesothelüberzug unterscheidet sich deutlich von dem übrigen Mesothel, da er nicht wie dieses eine einreihige Kette von Spindelzellen darstellt, sondern wie bei den Urodelenlarven aus runden Embryonalzellen besteht, welche mit den freien Mesenchymzellen identisch sind. Wir bekommen daher auch beim Frosch den Eindruck, als ob die erste Milzanlage des Mesothelüberzuges entblösst wäre, da letzterer von dem verdichteten Mesenchym nicht abgegrenzt werden kann. Seine Zellen liegen mehr weniger locker nebeneinander, zeigen manchmal senkrecht zu seiner Oberfläche stehende Mitosen und gehen seitlich allmählich in das normale Mesothel über. Dieses Aussehen des Mesothelüberzuges der Milzanlage muss auch hier so gedeutet werden, dass derselbe an der Entstehung der letzteren aktiv beteiligt sei. Wir können daher nicht mit Maurer übereinstimmen, welcher sämtliche freie Zellen der Milzanlage als Entodermzellen betrachtet, die sich hier zur Bildung der letzteren angesammelt haben sollen. Dass aber entodermale Elemente in der Milzanlage des Frosches vorhanden sind, geben auch wir zu Wieviel jedoch von den freien Milzzellen dem Entoderm und wieviel dem Mesothel gehören, das zu entscheiden sind wir nicht imstande, da die Zellen beiderlei Ursprungs identisch sind. Wenn wir aber die von uns bei der Untersuchung des Hühnchens und der Urodelen gewonnenen Resultate in Betracht ziehen, so müssen wir die Teilnahme der entodermalen Elemente an der Milzanlage des Frosches als eine passive und gewissermassen zufällige betrachten

und sie durch die ausserordentliche Beteiligung dieser Elemente an der Vermehrung des Darmmesenchyms der Froschlarven im allgemeinen erklären. Die Einleitung der Milzanlage erfolgt auch hier seitens eines gewissen Mesothelabschnittes, aus dem ein gewisses Quantum von Zellen in den anliegenden Mesenchymherd ausgeschieden wird, welch letzterer dann die eigentliche Grundlage der Milzanlage darstellt. Der Mesothelüberzug ist also nur als Keimepithel der letzteren zu betrachten.

Was den Blutgehalt der Milzanlage des Frosches anbetrifft, so gelang es uns nicht, schon in diesem Stadium die Vena lienalis aufzufinden. In einem etwas älteren Stadium konnten wir öfters innerhalb der Milzanlage charakteristische unregelmässige Lumina auffinden, in denen je 1 oder 2 Blutkörperchen enthalten waren. Diese Lumina, welche den von uns beim Hühnchen und Salamander beschriebenen Lumina vollkommen entsprechen, sind jedoch, wie gesagt, in der allerersten Milzanlage noch nicht vorhanden. Sie tauchen erst dann auf, wenn letztere etwas grösser geworden ist und sich noch mehr in die Leibeshöhle hineingestülpt hat.

Mit der Bauchspeicheldrüse hat die Milzanlage des Frosches nichts Gemeinschaftliches. Durch die vielen Darmschlingen wurde die Bauchspeicheldrüse zusammen mit der Leber und dem Magen weit nach rechts verdrängt (Fig. 79a). Von der Bauchspeicheldrüse und der Leber verläuft je eine dünne Mesenteriallamelle zur rechten Seite des Mesenterialbaumes. Die Milzanlage liegt aber im linken Visceralblatt der Mesenterialwurzel, sodass sie weit von der Bauchspeicheldrüse entfernt ist.

Was die Frage anbetrifft, welchem Darmabschnitt eigentlich die Milzanlage angehört, so müssen wir darauf antworten, dass letztere mit dem Darmtrakt überhaupt nichts Gemeinschaftliches hat und von einer Zugehörigkeit derselben zu einem gewissen Darmabschnitt überhaupt nicht die Rede

sein kann. Wollten wir aber nur durch einen gewissen Darmabschnitt das Niveau der Milzanlage genauer bestimmen, so würde es gerade bei der Froschlarve, wo die Darmschlingen eine so unregelmässige Lage einnehmen, sehr schwer gelingen. Selbst beim erwachsenen Frosch gelingt dieses nicht: man findet bei letzterem die Milz durch ihren Hilus an die linke Seite der Mesenterialwurzel befestigt, und reisst man letztere heraus und sucht sie zusammen mit dem Darm zu strecken, so findet man, dass die Milz einmal dem einen, das andere Mal einem anderen Darmabschnitt gegenüberliegt. Wenn wir bedenken, dass die Milz in keinem genetischen Zusammenhang mit dem Darmtrakt steht, so müssen wir sagen, dass es überhaupt nicht von Bedeutung ist zu bestimmen, welchem Darmabschnitt die Milzanlage entspricht, zumal solch eine Bestimmung hier infolge der unregelmässigen und schwer zu präcisierenden Lage der einzelnen Darmabschnitte selbst keine genaue Vorstellung vom Niveau der Milzanlage geben würde. Da wir aber gesehen haben, dass bei allen von uns untersuchten Wirbeltieren die Milzanlage an einen gewissen Mesothelabschnitt gebunden ist, so wäre es viel wichtiger, das Niveau des letzteren zu bestimmen. Beim Frosch entspricht es, wie wir aus Fig. 79a ersehen, dem Niveau der Arteria mesenterica. Dasselbe werden wir unten auch beim Schaf sehen. Bei den anderen Wirbeltieren haben wir es nicht finden können. Jedoch ist die Arteria mesenterica infolge ihrer wechselnden Lage bei den verschiedenen Wirbeltieren kein guter Anhaltspunkt zur Bestimmung des Niveau der Milzanlage. Letzteres wird daher gewöhnlich auf einen gewissen Darmabschnitt bezogen, obgleich solch eine Bestimmung, wie wir gesehen haben, im allgemeinen ebenfalls ungenau und beim Frosch überhaupt unmöglich ist.

Wenn wir das oben über die Milzanlage Gesagte zusammenfassen, so müssen wir konstatieren, dass beim Frosch die Milz im Grunde genommen ebenso entsteht, wie beim Hühnchen

und Salamander. Nur ist bei letzteren die Topographie der Milzanlage durch die gastro-duodenale Drehung des Darmtraktes kompliziert. Bei der Froschlarve wird aber die Milzanlage trotz der vielen Darmschlingen nicht wie beim Hühnchen und Salamander nach links verlagert und hat daher eine mehr primitive Lage als bei letzteren. Gerade dieser Umstand zeigt am besten, dass die Milzanlage nichts Gemeinschaftliches mit dem Darmtrakt hat, an dessen Verlagerungen sie beim Frosch gar nicht teilnimmt. Die Milz behält nämlich bei letzterem für das ganze Leben ihre ursprüngliche Lage am oder richtiger im linken Visceralblatt der Mesenterialwurzel bei. Sie stülpt sich später mehr in die Leibeshöhle hinein, rundet sich ab und hängt mit dem linken Visceralblatt nur noch durch den engen Hilus zusammen, in dem die ein- und ausgehenden Milzgefässe verlaufen. — Was die lebhafte Beteiligung der entodermaleu Elemente an der Milzanlage des Frosches anbetrifft, so ist das, wie wir oben ausgeführt haben, eine Erscheinung, die mit der ausserordentlichen Beteiligung der entodermalen Elemente an der Vermehrung des Darmmesenchyms des Frosches im allgemeinen zusammenhängt und daher nicht eine ausschliessliche Bedeutung für die Milzanlage hat. Letztere ist nur als Mesenchymherd daran beteiligt. —

Hiermit schliessen wir unsere Untersuchungen an Froschlarven. Bei der Unke haben wir genau dieselben Resultate erhalten und wir wollen daher hier nicht unsere Beobachtungen, die wir an einigen Larven der Unke gemacht haben, beschreiben, und gehen jetzt zu den Reptilien über, von denen wir eine ganze Serie von Embryonen der Blindschleiche besassen.

8.

Blindschleiche (Anguis fragilis).

Die Leberanlage repräsentiert sich bei der Blindschleiche nicht nur als Ausstülpung, sondern gleichzeitig auch als starke Verdickung der ventralen Darmwand dicht vor dem Darmnabel, zwischen letzterem und der hufeisenförmigen Vereinigung der beiden Venae omph.-mesentericae resp. dem hinteren Ende des Sinus venosus des Herzens. Die Wand der ventralwärts gerichteten Leberanlage wird immer dicker, verzweigt sich aber nicht dabei, sondern wächst unregelmässig in das umgebende Mesenchym hinein und macht den Eindruck, als ob ihre Zellen aus dem epithelialen Verbande sich lösen wollten, da dieselben scharf in das Mesenchym hineinragen. Zu einer Lösung dieser Zellen kommt es aber nicht. Im Gegenteil, schon nach kurzer Zeit zeigen sich in der stark verdickten Wand der Leberausstülpung kleinere Lumina, welche für die beginnende Verzweigung derselben sprechen. Da die Leberanlage der Blindschleiche bei ihrem Wachstum sich hauptsächlich in transversaler Richtung ausdehnt, so verhält sie sich zu den Venae omph.-mesentericae ebenso wie bei Torpedo, nämlich sie umgreift diese Gefässe von der dorsalen Seite her und wächst auch zwischen dieselben hinein. Die Wand der beiden Venen wird durch die proliferierende Leberanlage zerklüftet; dadurch entstehen viele venöse Lebergefässe, welche die Leberanlage in den verschiedensten Richtungen durchkreuzen und miteinander vielfach anastomosieren. Zwischen beiden Venae omph.-mesentericae bildet sich, entsprechend etwa der Grenze zwischen hinterem und mittlerem Drittel der Leberanlage, eine starke quere Anastomose, durch welche die Leberwand dorsalwärts eingedrückt wird. Dadurch wird die schon teilweise verzweigte Leberanlage nachträglich gewissermassen in zwei sekundäre Divertikel ge-

spalten, welche ventralwärts von der queren Anastomose sich miteinander vereinigen, sodass letztere zwischen den proximalen Teilen resp. den Ausführungsgängen der beiden sekundären Divertikel liegen bleibt und später durch dieselben auch stark komprimiert wird. Die genannte quere Anastomose spielt also hier dieselbe Rolle, wie beim Hühnchen die hufeisenförmige Vereinigung der beiden Venae omph.-mesentericae. Beim Hühnchen entsteht aber die Spaltung der primären Leberanlage in zwei sekundäre Leberdivertikel verhältnismässig früh, zu einer Zeit, wo die Leberanlage noch keine Spur von Verzweigung zeigt, sodass dort die Spaltung eine vollkommenere ist. Bei der Blindschleiche dagegen ist die Spaltung eine unvollkommene: man sieht keine zwei voneinander abgetrennten Divertikel, wohl aber zwei durch die quere Anastomose getrennte Ausführungsgänge.

Die zwischen der queren Anastomose und hinterem Ende des Sinus venosus befindlichen und in die Leberanlage eingeschlossenen Teile der beiden Venae omph.-mesentericae wurden unterdessen durch die starke Zerklüftung ihrer Wände in ein doppeltes Rete mirabile umgewandelt, wobei aber von der rechten Vena omph.-mes. noch ein die Leberanlage kaudo-kranial durchbohrender starker Ast nachblieb, während die linke Vena omph.-mes. sich in ganz schmächtige Lebervenen aufgelöst und von der queren Anastomose abgetrennt hat. Der hinter dieser Anastomose befindliche Abschnitt der Vena omph.-mes. sinistra muss jetzt sein Blut in die gen. Anastomose ergiessen, damit es durch den in die Leberanlage eingeschlossenen Teil der Vena omph.-mes. dextra zum Herzen gelangen kann. Aber die quere Anastomose wird, wie schon erwähnt, stark durch die beiden Lebergänge komprimiert. Das Blut muss sich einen anderen Ausweg suchen und findet einen solchen in der Gestalt einer anderen Anastomose, welche weiter hinten liegt und, die dorsale Darmwand umbiegend, beide Venae omph.-mes. vereinigt. Durch

diese zweite Anastomose — wir nennen sie dorsale Anastomose — strömt das Blut, welches aus den linken Dottervenen in den kaudalen Teil der Vena omph.-mes. sinistra gelangt, weiter nach vorne, um durch den kranialen Teil der Vena omph.-mes. dextra sich in das Herz zu ergiessen. Der vor der dorsalen Anastomose befindliche Teil der Vena omph.-mes. sinistra obliteriert und verschwindet. Zur selben Zeit findet eine Vereinigung beider Venae omph.-mes. dicht vor dem Darmnabel statt — letzterer hat sich unterdessen bedeutend nach hinten verschoben —, wobei das aus den beiderseitigen Dottervenen herkommende Blut in den kaudalen Abschnitt der Vena omph.-mes. sinistra sich ergiesst und der kaudale Abschnitt der Vena omph.-mes. dextra obliteriert, von dieser Vereinigungsstelle ab bis zur dorsalen Anastomose. So erhalten wir auch bei der Blindschleiche ein definitives spiralförmiges Gefäss, welches aus dem kaudalen Teil der Vena omph.-mes. sinistra, der dorsalen Anastomose und dem kranialen Teil der Vena omph.-mes. dextra besteht und die Grundlage der zukünftigen Vena portae bildet. Dieses Gefäss nimmt, ausser den beiderseitigen Dottervenen, noch am linken Umfang des Darmnabels die kaudo-kranial verlaufende Vena subintestinalis und am vorderen Leberpol die ebenfalls kaudo-kranial verlaufende Vena mesenterica in sich auf, welch letztere im dorsalen Mesenterium verläuft, die rechte Darmwand umbiegt und in die Vena portae resp. rechte Vena omph.-mes. nahe dem hinteren Ende des Sinus oder Ductus venosus sich ergiesst. An derselben Stelle nimmt jetzt die rechte Vena omph.-mes. den in die linke Leberhälfte eingeschlossenen, in ein Rete mirabile aufgelösten kranialsten Teil der Vena omph.-mes. sinistra in sich auf. Der aus dem vorderen Leberpol ausgehende, zum Ductus venosus führende Abschnitt der rechten Vena omph.-mes. kann übrigens schon Vena hepatica revehens genannt werden. — Es sei hier noch hinzugefügt, dass in einem späteren Stadium die Vena pancreatica und Vena

lienalis zu einem Stamm sich vereinigen, welcher in der Nähe des dorsalen Pankreas in die Vena mesenterica mündet.

Bei der Blindschleiche hat sich also ebenso wie beim Hühnchen aus dem ursprünglichen embryonalen Venensystem, dessen Grundlage die beiden Venae omphalo-mesentericae bildeten, ein neues Venensystem entwickelt, dessen Grundlage das oben beschriebene spiralförmige Gefäss resp. die Vena portae darstellt. Wir sahen, welchen Einfluss die Leberanlage auf die Entwickelung dieses definitiven Venensystems ausgeübt hat. Andrerseits blieb auch letzteres nicht ohne Einfluss auf die Leberanlage, in welcher durch die oben beschriebene quere Anastomose zwei Ausführungsgänge gebildet wurden. Die Anastomose hat in dieser Beziehung, wie schon oben erwähnt, für die Blindschleiche dieselbe Bedeutung wie die hufeisenförmige Mündungsstelle der beiden Venae omphalo-mesentericae in den Ductus venosus für das Hühnchen.

Unterdessen hat sich die ventrale Darmwand mehr geschlossen, mit anderen Worten der Darmnabel hat sich verengt und sein vorderer Umfang nach hinten verschoben. Dicht hinter der Leberanlage, wo die Wand der letzteren in die Ventralwand des Darmes übergeht, hat sich unterdessen die Gallenblasenanlage in Form einer einfachen kleinen Ausstülpung der Darmwand gebildet. Im Laufe der weiteren Entwickelung wird die Gallenblasenanlage allmählich in den hinteren Lebergang so hineingezogen, dass letzterer nicht mehr direkt in den Darm mündet, sondern in die Gallenblase (vergl. Fig. 67). Wir erhalten hier ebenso wie beim Hühnchen einen Ductus hepato-cysticus. Der vordere Lebergang, welcher jetzt neben dem Ductus cysticus in den Darm mündet, kann als Ductus hepato-entericus bezeichnet werden. Beide letztgenannten Gänge bilden zusammen den Ductus choledochus. Später obliteriert der Ductus hepato-cysticus und verschwindet und die Leber bleibt bei einem Ausführungsgang, welcher als Derivat

des Ductus hepato-entericus resp. des ursprünglich vorderen Leberganges betrachtet werden muss.

Die Bauchspeicheldrüse hat auch bei der Blindschleiche drei Anlagen, eine dorsale und zwei ventrale. Die dorsale Pankreasanlage entsteht viel früher, zu einer Zeit, wo die Leberanlage noch nicht zwei Ausführungsgänge gebildet hat. Anfangs stellt das dorsale Pankreas eine einfache längliche Ausstülpung der dorsalen Darmwand dar, entsprechend dem Niveau des mittleren Leberteils, aber schon gleich darauf schnürt es sich am vorderen Teil von der Darmwand ab und bildet einen dorsalwärts und ein wenig nach rechts und vorne gerichteten Blindsack. Die Mündung des dorsalen Pankreas rückt allmählich von der dorsalen auf die rechte Darmwand hinüber und verschiebt sich immer mehr ventralwärts, bis sie endlich an die Mündungsstelle des Ductus choledochus anlangt, in welchen sie auch später teilweise hineingezogen wird, sodass das dorsale Pankreas dann ein Anhangsorgan des Ductus choledochus bildet. Diese merkwürdige Verschiebung der Mündung des dorsalen Pankreas scheint für die Reptilien charakteristisch zu sein. Bei Embryonen von Coluber natrix haben wir dasselbe beobachten können. Übrigens wurde diese Erscheinung bei der Natter schon in den dreissiger Jahren von dem vorzüglichen Forscher Rathke (L. 71) konstatiert, welcher sie durch eine „Verschmälerung" des entsprechenden Teiles der rechten Darmwand erklärt. Nach unserer Meinung hängt diese „Verschmälerung" der rechten Darmwand mit der gastro-duodenalen Drehung des Darmtraktes zusammen. Letztere ist, wie wir schon beim Salamander angegeben haben, immer mit einer gewissen Torsion der Darmwand verbunden. Durch diese Torsion werden gewisse Abschnitte der Darmwand ausgedehnt, dafür aber andere Abschnitte derselben zusammengedrückt und im Wachstum behindert. Zu den letzteren Abschnitten gehört der zwischen der Choledochusmündung und der dorsalen Pankreasmündung be-

findliche Teil der Darmwand, welcher gewissermassen innerhalb der durch die Gastroduodenaldrehung entstehenden Darmspirale sich befindet und daher zusammenschrumpfen muss. Infolge dieser Zusammenschrumpfung nähern sich die beiden genannten Mündungen und vereinigen sich schliesslich miteinander.

Während dieses Annäherungsprozesses des dorsalen Pankreas zum Ductus choledochus behält ersteres seine oben angegebene Richtung nach rechts und dorsalwärts bei. Es dreht sich also nicht wie bei den Amphibien mit dem blinden Ende nach rechts und ventralwärts, um mit letzterem das rechte ventrale Pankreas zu erreichen, sondern nähert sich demselben mit der anderen, d. h. offenen Seite oder mit der Mündung.

Die beiden ventralen Pankrease entstehen ein wenig später als die Gallenblase und bilden zusammen mit der letzteren eine kreuzförmige Ausstülpung der ventralen Darmwand, d. h. sie gehören derselben Darmzone an. Letztere liegt auch bei der Blindschleiche dicht hinter der Leberanlage, sodass bei weiterem Wachstum die beiden ventralen Pankreasanlagen und die Gallenblasenanlage schon in kurzer Zeit in den Ductus choledochus hineingezogen werden. Die Gallenblasenanlage wird auch hier etwas früher in den letzteren hineingezogen.

Die rechte ventrale Pankreasanlage wendet sich schon gleich darauf dorsalwärts und kommt in Berührung mit dem unterdessen nahe gerückten dorsalen Pankreas und verschmilzt schliesslich mit ihm. Diese Verschmelzung geschieht hier gewöhnlich so, dass zu gleicher Zeit auch die teilweise in die rechte Choledochuswand hineingezogene Mündung des dorsalen Pankreas mit der Mündung des rechten ventralen Pankreas verschmilzt. [Wir wollen hier bemerken, dass die letztgenannte Mündung früher in den Ductus choledochus hineingezogen wird als die Mündung des dorsalen Pankreas]. Bei dieser Art der Verschmelzung kann selbstverständlich die Vena mesenterica nicht wie bei den Amphibien von den beiden hier beteiligten Drüsen

umfasst werden, sondern sie biegt das dorsale Pankreas an seiner rechten Seite um, um von hier zum vorderen Leberpol zu verlaufen, wo sie in die Vena hepatica revehens mündet.

Unterdessen wendet sich das linke ventrale Pankreas, welches zugleich auch ein wenig ventralwärts gerichtet ist, nach vorne und dorsalwärts, biegt um den vorderen resp. dorsalen Choledochusumfang und verschmilzt schliesslich mit den beiden anderen zur Zeit schon vereinigten Pankreasanlagen. Die Mündungen beider ventralen Pankrease verschieben sich zur selben Zeit am hinteren resp. ventralen Choledochusumfang und rücken aufeinander zu, bis sie schliesslich zu einer Mündung verschmelzen. So entsteht auch bei der Blindschleiche ein pankreatischer Ring um den proximalen Choledochusabschnitt und aus den drei ursprünglichen Pankreasanlagen entwickelt sich eine einzige Bauchspeicheldrüse mit einem Ausführungsgang. Finden wir aber in einem späteren Stadium bei der Blindschleiche zwei pankreatische Ausführungsgänge, so ist einer von diesen der ursprüngliche dorsale Pankreasgang, welcher, nicht genügend weit in den Ductus choledochus hineingezogen wurde und daher sich nicht rechtzeitig mit der Mündung des rechten ventralen Pankreas verbunden hat. Dagegen vereinigen sich die Mündungen der beiden ventralen Pankreasanlagen am ventralen resp. hinteren Choledochusumfang regelmässig, so dass wir in einem späteren Stadium niemals bei der Blindschleiche zwei ventrale Pankreasmündungen finden.

Von den drei Pankreasanlagen verzweigt sich die dorsale, weil die älteste, am frühesten. Zur Zeit, wo alle drei Pankreasanlagen sich zu einer einzigen Drüse vereinigen, fangen auch die beiden ventralen Pankreasanlagen an sich zu verzweigen. Das dorsale Pankreas zeigt auf seiner Oberfläche kleine Knospen noch vor der Entstehung der ventralen Pankreasanlagen. Solch ein Stadium ist auf Fig. 80 wiedergegeben, wo man zwei junge Pankreasknospen sieht (Kn. 1 und Kn. 2). Das dorsale

Pankreas (ib. Pa. d.) ist schräg durchschnitten, seine Mündung in den Darm (ib. Du) ist hier nicht getroffen. In jedem Falle mündet die Drüse in diesem Stadium noch in die dorsale Darmwand ein. Von den beiden Pankreasknospen steht die linke auf Fig. 80 (Kn. 1) in Verbindung mit dem Mutterboden, während die rechte (ib. Kn. 2) auf einem benachbarten Schnitt mit dem Mutterboden verbunden erscheint. Die Art dieser Verbindung unterscheidet sich von einer eigentlichen Mündung, denn die

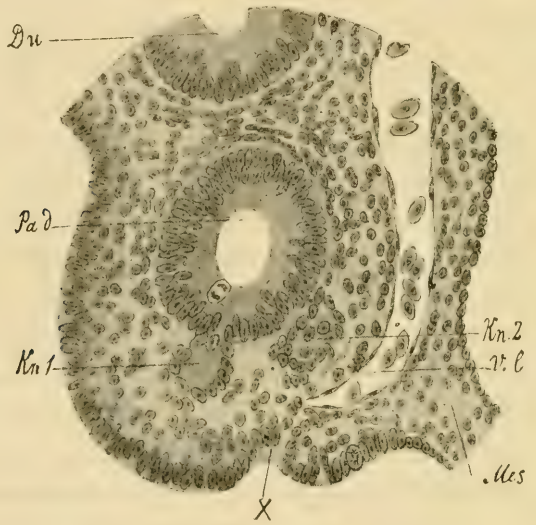

Fig. 80.

Knospen sind nicht hohl, sondern innen vom Protoplasma ihrer Zellen ausgefüllt, welches eine matte ungefärbte Masse darstellt. Die Kerne dieser Zellen sind dagegen gefärbt und zeigen noch intensiver gefärbte centrale Kernkörperchen. Da die Zellen oblong sind, so erscheinen die Kerne dicht an einander gedrängt. Doch sieht man in beiden Knospen besonders in der rechten ein Hinaustreten von Kernen aus der kontinuierlichen Reihe und ein Übergehen derselben ins Mesenchym. Betrachtet man genauer diese ausgetretenen Kerne, so sieht man um dieselben

einen ganz feinen protoplasmatischen Körper in Form eines Ringes (auf Fig. 80 nicht gezeichnet). Wir sehen also auch bei der Blindschleiche ähnlich wie bei den anderen Wirbeltieren entodermale Zellen in das umgebende Mesenchym hinauswandern. Ob solche Zellen auch vom Darm selbst sich abschnüren, haben wir hier nicht genauer beobachten können; doch ist solch eine Abschnürung sehr wahrscheinlich.

Fig. 81.

Die Auswanderung von Zellen aus den Pankreasknospen währt aber nicht lange, denn schon nach kurzer Zeit ändern letztere ihre Gestalt: sie werden kompakter, grösser und zeigen schon hier und da cirkulär angeordnetes Mesenchymgewebe in ihrer Umgebung. Solche zwei kompakte Pankreasknospen sieht man auf Fig. 81. Sie erscheinen auf dem Schnitt nicht mit dem Mutterboden verbunden. Die Mündung des dorsalen Pankreas ist hier auch nicht sichtbar; in jedem Falle entspricht sie schon jetzt der rechten Darmwand und liegt nicht weit von

der Choledochusmündung. Dafür sieht man aber hier die ein wenig nach rechts gewandte kreuzförmige Ausstülpung an der ventralen Darmwand. Das mehr weniger dorsalwärts gewandte, noch unverzweigte rechte, ventrale Pankreas hat sich noch nicht mit dem dorsalen Pankreas vereinigt. Letzteres wird rechts von der auf der Figur sichelförmig aussehenden Vena mesenterica umzogen. Aus den beiden kompakten Pankreasknospen oder schon richtiger Pankreasschläuchen sieht man keine Zellen ins Mesenchym hinauswandern. — Später werden die Pankreasknospen resp. Schläuche hohl und bekommen allmählich ein charakteristisches cylindrisches Drüsenepithel. Zugleich werden sie auch von einem stärkeren cirkulären Gewebe umsponnen und zeigen keine Abschnürung von Zellen.

Wir sahen also, dass nur aus den ganz jungen Pankreasknospen (Fig. 80) einzelne Zellen ins Mesenchym übergehen. Wir wollen hier noch hinzufügen, dass wir in zwei Fällen ganz junge Knospen beobachtet haben, welche vollständig zerzupft und aufgelöst erschienen und, wie es uns scheint, nicht mit dem Mutterboden in Verbindung standen. Bei der grossen Anzahl der von uns beobachteten Embryonen der Blindschleiche müssen die zwei genannten Fälle als Ausnahmen betrachtet werden. Solche Ausnahmen sind aber hier leicht verständlich, wenn man bedenkt, dass die ganz jungen Knospen viele Zellen aus sich ausscheiden und dass es daher vorkommen kann, dass gerade die Zellen, welche die Knospen mit dem Mutterboden verbinden, sich ausgeschieden haben. In jedem Falle haben wir, wie gesagt, nur zweimal diese Erscheinung beobachtet, in einem ganz jungen Stadium, wo die ventralen Pankreasanlagen noch nicht vorhanden waren (cf. Fig. 80). In den späteren Stadien haben wir aber nie etwas Ähnliches finden können.

Die erste Milzanlage stellt bei der Blindschleiche, ebenso wie beim Hühnchen, einen an das linke Visceralblatt gebundenen verdichteten Mesenchymherd dar. Wenn wir Fig. 81 mit Fig. 64

vergleichen, so fällt sofort die grosse Analogie derselben auf. Wir sehen auch auf Fig. 81 das durch das stark dorsalwärts gewucherte dorsale Pankreas erweiterte Mesenterium, in dem auf der linken Seite ein nach links und dorsalwärts gerichteter mesenchymatöser Vorsprung sich bemerkbar macht. Dieser Vorsprung entspricht auch hier einer quer durchschnittenen kranio-kaudalen Mesenterialfalte, welche durch die erwähnte Erweiterung des Mesenteriums unkenntlich geworden ist. Der Mesothelüberzug des Vorsprungs unterscheidet sich vom übrigen Mesothel dadurch, dass er aus sich ganze Zellenzüge in das Mesenchym hineinwuchern lässt. Diese Zellenzüge lösen sich in letzterem allmählich auf und bilden auf solche Weise Ausstrahlungscentra von freien Embryonalzellen, welche das benachbarte Mesenchym überschwemmen und verdichten. Auch vom übrigen Mesothel lösen sich stellenweise einzelne Embryonalzellen ab, doch nicht in solcher Anzahl und immer nur einzeln. Am mesenchymatösen Vorsprung dagegen sind es weit in das Mesenchym hineinragende Zellenzüge, welche diese Stelle spezifizieren und sie schon jetzt als zur Milzanlage vorausbestimmt erkennen lassen. Die unweit von diesen Zellenzügen liegenden Pankreasknospen verhalten sich vollständig indifferent zu dem in ihrer Nachbarschaft vor sich gehenden Zerfallsprozess: sie sind meistens schon von cirkulärem Gewebe umsponnen, sind kompakt, scheiden keine Zellen aus und stehen ohne Ausnahme mit dem Mutterboden in Verbindung. Die trügerische Nachbarschaft von Milz und Pankreas ist also auch bei der Blindschleiche eine rein zufällige und schliesst jeden genetischen Zusammenhang dieser beiden Organe vollständig aus. Die Vena lienalis konnten wir in dem Fig. 81 entsprechenden Stadium nicht nachweisen, wohl aber in einem etwas älteren Stadium, wo sie sich mit der Vena pancreatica vereinigt und in die Vena mesenterica mündet. Letztere sieht auf Fig. 81 sichelförmig aus; sie biegt um das dorsale Pankreas an seiner rechten Seite und wird hier nicht

wie bei den Amphibien von dem sich vereinigenden dorsalen und rechten ventralen Pankreas umgriffen und an die rechte Darmwand angedrückt.

In einem etwas späteren Stadium ändert sich das Aussehen des genannten mesenchymatösen Vorsprungs, indem die Verdichtung seines Gewebes diffuser wird. Wir sehen jetzt auch hier in den Maschen des durch die Ausläufer der fixen Milzzellen gebildeten Netzes, ebenso wie in der Milzanlage des

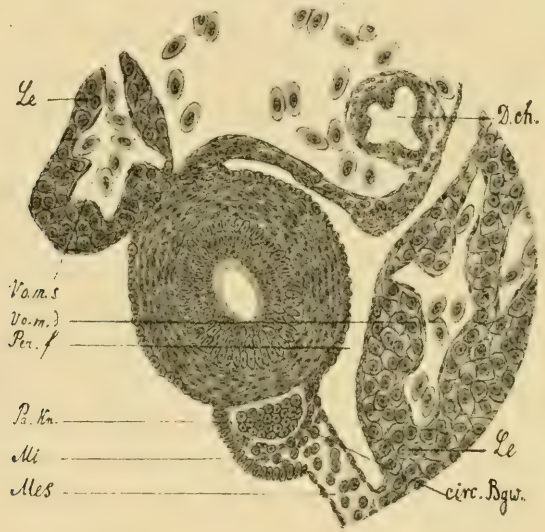

Fig. 82.

Hühnchens, eine vermehrte Anzahl freier Embryonalzellen, von denen viele aus den oben beschriebenen Zellenzügen hervorgegangen, d. h. mesothelialen Ursprungs sind. Zwischen dem verdichteten Mesenchymherd und den Pankreasschläuchen liegt gewöhnlich eine Zone normalen unverdichteten retikulären Mesenchymgewebes, welches dicht um die Pankreasschläuche cirkulär angeordnete Zellenreihen gebildet hat, wodurch diese gewissermassen vor Zerfall geschützt und an den Mutterboden befestigt sind.

Später wird die Milzanlage immer grösser, stülpt sich mehr in die Leibeshöhle hinein, rundet sich ab und bildet schliesslich ein mit dem linken Visceralblatt durch eine schmale Brücke verbundenes kugeliges Körperchen. Durch die Brücke, welche den Hilus lienalis darstellt, verlaufen die ein- und ausgehenden Milzgefässe. Wenn man die allmähliche Abrundung und Isolierung der Milzanlage verfolgt, so bekommt man oft Querschnitte zu sehen, welche den Eindruck machen könnten, als ob eine Pankreasknospe in die Milzanlage hinübergehen würde. Fig. 82 stellt solch einen Querschnitt dar. Hier ist der hintere Teil des Magens getroffen, welcher von vielen Schichten cirkulär angeordneten Gewebes umsponnen ist. Ventralwärts und rechts liegt die Leber (Le), welche mit ihrer dorsalen Kante das Mesogastrium (Mes.) berührt, wodurch ein Peritonealfenster (Per.f.) entsteht, das vom dorsalen bis zum ventralen Mesogastrium sich erstreckt. Wir sehen am linken Visceralblatt den hintersten Teil der Milzanlage (Mi) getroffen. Dicht daneben liegt eine isoliert erscheinende Pankreasknospe (Pa.kn.). Bei einer gewissen Unvorsichtigkeit könnte man annehmen, man habe hier mit einer vom Mutterboden abgelösten Pankreasknospe zu thun, welche in die Milzanlage übergegangen ist. Das wäre aber ganz falsch, denn verfolgt man die weiter kaudalwärts liegenden Schnitte derselben Serie, so sieht man, dass das Peritonealfenster allmählich schwindet und an Stelle desselben die Bauchspeicheldrüse auftaucht, mit der die erwähnte Knospe in direktem Zusammenhang steht. Dazu ist diese Knospe schon auf Fig. 82 vom hintersten Milzende (Mi.) durch cirkulär angeordnetes Gewebe (circ. Bgw.) getrennt, sodass von einem Übergang der Knospe in die zukünftige Milz überhaupt die Rede nicht sein kann. Wir haben hier nur ein Bild, welches den Forscher leicht irre führen kann.

9.

Schaf (Ovis aries L.).

I.

Der jüngste Schafsembryo, den wir besitzen, hat folgende Eigenschaften: Die Leber repräsentiert sich als vielfach verzweigte Drüse, zwischen deren Balken kleinere und grössere Lebervenen eingelagert sind. Letztere sind Äste der beiden Venae omphalo-mesentericae, welche kaudo-kranial die Leber durchbohren, innerhalb derselben beiderseits die entsprechende Vena umbilicalis in sich aufnehmen und am vorderen Leberpol hufeisenförmig mit einander zur Bildung des Sinus venosus sich vereinigen. Die beiden Venae omph.-mesentericae sind schon am vorderen Umfang des Darmnabels gleichfalls mit einander vereinigt, sodass jetzt die beiderseitigen Dottervenen in das kaudale Ende der Vena omph.-mes. sinistra sich ergiessen und die Vena omph.-mes. dextra von dieser Vereinigungsstelle ab bis zur schon vorhandenen dorsalen Anastomose der beiden Venae omph.-mes. obliteriert und verschwunden ist. Von dieser Anastomose ab verlaufen beiderseits die Venae omph.-mes. weiter nach vorne mit einer leichten Neigung ventralwärts, gehen seitlich am Ductus choledochus vorüber und senken sich in die entsprechenden Leberhälften ein, wo sie in viele Lebervenen sich auflösen, um am vorderen Leberpol sich wieder zu sammeln und als Venae hepaticae revehentes sich zur Bildung des Sinus venosus hufeisenförmig zu vereinigen. Die linke und rechte Vena umbilicalis, welche vom Hautnabel kranialwärts innerhalb der äusseren Bauchdecke verlaufen, senken sich in die entsprechenden Leberhälften ein und vereinigen sich mit den entsprechenden Venae omph.-mesentericae.

Dort, wo die Ventralwand des Ductus choledochus in die ventrale Darmwand übergeht, sehen wir eine bedeutende

Verdickung und Ausstülpung der letzteren. Das ist die Gallenblasenanlage. Von den ventralen Pankreasanlagen können wir in diesem Stadium noch nichts wahrnehmen.

Dafür finden wir aber hier schon ein ziemlich grosses dorsales Pankreas. Es stellt einen dorsalwärts und nach hinten gerichteten Blindsack dar. Wir müssen daraus schliessen, dass beim Schaf das dorsale Pankreas einen kaudo-kranialen Abschnürungsprozess durchmacht. Die Säugetiere bilden also in dieser Beziehung eine Ausnahme, da wir sonst bei allen Wirbeltieren eine Abschnürung des dorsalen Pankreas von vorne nach hinten gesehen haben. Wir müssen daher entschieden der Laguesseschen Ansicht (L. 59) entgegentreten, wonach diese Drüse überall „par un étranglement graduel marchant d'arrière en avant" sich abschnüren soll.

Das dorsale Pankreas liegt in diesem Stadium noch vollständig in der Körpermittelebene und mündet in die dorsale Darmwand entsprechend dem Niveau der Choledochusmündung.

II.

Das zweite Stadium unterscheidet sich im allgemeinen wenig vom ersten Stadium, doch ist es für uns von besonderer Bedeutung, da wir hier die beiden ventralen Pankreasanlagen finden. Letztere (Fig. 83, Pa. v. d. und Pa. v. s.) bilden im Querschnitt zusammen mit der Gallenblasenanlage (ib. G.bl.) die uns schon bekannte kreuzförmige Ausstülpung. Das ist ein Beweis, dass auch beim Schaf die ventralen Pankrease und die Gallenblase aus einer und derselben Darmzone stammen, wobei die ersteren mehr den seitlichen Darmwänden angehören, die Gallenblase aber ausschliesslich von der ventralen Darmwand herstammt. Das rechte ventrale Pankreas scheint auch beim Schaf (Fig. 83, Pa. v. d.) etwas früher zu entstehen, als das linke (ib. Pa. v. s.). Ersteres zeigt nämlich

schon die Tendenz zur Verzweigung und unterscheidet sich dadurch bedeutend vom letzteren. Dieser Unterschied spricht am besten für das Vorhandensein zweier ventraler Pankreasanlagen auch bei den Säugetieren und entkräftet die noch unlängst ausgesprochene Meinung von Hammar (L. 22), wonach diese beiden Anlagen Bestandteile eines Ganzen darstellen sollen. Er sagt nämlich, dass „beim Hund, Kaninchen und wahrscheinlich auch bei den anderen Säugetieren eine Verdickung oder Aus-

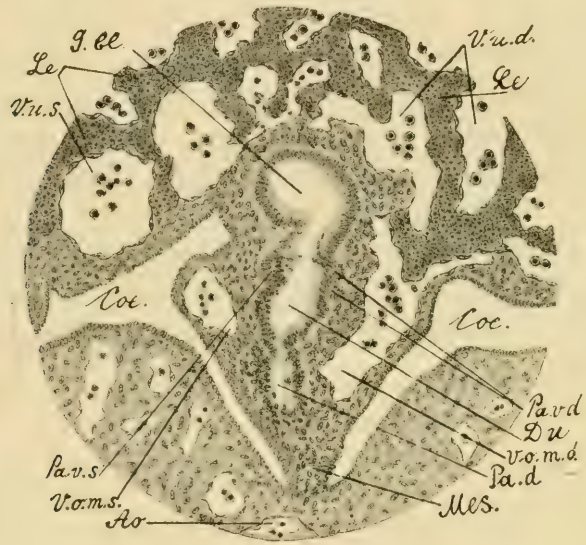

Fig. 83.

buchtung entstehe, welche die kaudale (resp. ventrale) sowie die seitlichen Flächen des Ductus choledochus halbringförmig umfasst“ und auf solche Weise eine einzige ventrale Pankreasanlage darstellt. Als Beweis dafür führt Hammar die Thatsache an, dass „sobald die Anlage frei hervorsprosst, sie sich als ein einheitliches kaudal gerichtetes Divertikel des Ductus choledochus zeigt.“ Wir geben Hammar zu, dass bei den Säugern und in unserem Fall beim Schaf die beiden ventralen Pankreasanlagen schon gleich darauf, noch bevor sie sich verzweigt haben, zu

einer gemeinsamen Drüse sich vereinigen. Aber der bereits geschilderte Unterschied der rechten und linken Anlage, sowie auch die Thatsache, dass bei den anderen Wirbeltierabteilungen — ausser den Selachiern, wo überhaupt kein ventrales Pankreas vorhanden ist — ebenfalls zwei ventrale Pankreasanlagen nachzuweisen sind, genügen vollständig zur Annahme, dass wir auch beim Schaf mit zwei solchen Anlagen zu thun haben, von denen die rechte wahrscheinlich ein wenig früher als die linke entsteht. Wir sind sogar bereit zuzugeben, dass die kaudale (resp. ventrale) Choledochuswand zwischen den beiden ventralen Pankreasanlagen von vornherein halbringförmig verdickt oder ausgebuchtet sein mag[1]), wodurch gewissermassen eine Verbindung zwischen diesen Anlagen geschaffen ist. Wenn wir aber die Kleinheit dieser Anlagen sowie ihrer gegenseitigen Entfernung bedenken, so werden wir leicht begreifen, dass diese halbringförmige Verdickung resp. Ausbuchtung der kaudalen Choledochuswand ganz einfach durch das frühe Bestreben der beiden ventralen Pankreasanlagen, sich einander zu nähern und mit einander eben an der genannten Choledochuswand zu verschmelzen, bedingt ist. Wir sehen beim Schaf auch in der That schon im nächsten Stadium neben dem dorsalen Pankreas ein einziges ventrales Pankreas, welches durch Konfluenz der beiden geschilderten ventralen Pankreasanlagen entstanden ist. Die Säugetiere unterscheiden sich folglich von den übrigen Wirbeltieren dadurch, dass bei ersteren zuerst die beiden ventralen Pankreasanlagen konfluieren, während bei letzteren zuerst die rechte ventrale mit der dorsalen Pankreasanlage sich vereinigt. Bei den Säugetieren tritt erst später zu dem vereinigten ventralen Pankreas das dorsale hinzu, wodurch dann eine gemeinschaftliche, aus drei ursprünglichen Anlagen zusammengesetzte Bauchspeicheldrüse entsteht. Die frühe Vereinigung

[1]) Diese Verdickung resp. Ausbuchtung kann auch dem hintersten Abschnitt der Gallenblasenanlage oder ihrer Fortsetzung angehören.

der beiden ventralen Pankreasanlagen bei den Säugetieren ist eben die Ursache, weswegen diejenigen Forscher, welche nur an Säugetieren ihre Untersuchungen angestellt haben, leicht die Duplizität des ventralen Pankreas übersehen konnten.

Das dorsale Pankreas ist in diesem Stadium noch mehr als im vorigen kaudo-kranial abgeschnürt und schon ein wenig nach rechts gewandt (Fig. 83, Pa. d.). Es ist noch nicht verzweigt, besitzt aber auf mehreren Querschnitten eine Herzform, als ob es aus drei Lappen bestehen würde, von denen der eine nach rechts, der andere nach links, der dritte dorsalwärts gerichtet ist.

III.

Das dritte Stadium zeichnet sich vor allem durch eine weit vorgeschrittene Gastroduodenaldrehung des Darmtraktes aus, wodurch der Magen und vordere Abschnitt des Duodenums zusammen mit dem ihnen entsprechenden Mesenterium stark nach links verlagert und gleichzeitig auch nach rechts tordiert sind, sodass die ursprünglich dorsale Darmwand zur linken, die ursprünglich ventrale zur rechten geworden ist. So sehen wir auch auf Fig. 84 das dorsale Pankreas (Pa. d.) linkerseits in das Duodenum (Du) münden, während der Ductus choledochus (D. ch.) und das bereits vereinigte ventrale Pankreas (Pa. v.) rechts in dasselbe münden. Das dorsale Pankreas ist bereits mehrfach verzweigt und infolge der Gastroduodenaldrehung ein wenig nach links gerichtet. Das aus beiden ventralen Anlagen zusammengesetzte ventrale Pankreas (Pa. v.) ist nicht kaudalwärts gerichtet, sondern mehr dorsalwärts, was ebenfalls hauptsächlich mit der Gastroduodenaldrehung des Darmtraktes zusammenhängt. Die Mündung des ventralen Pankreas ist noch nicht vollständig in den Ductus choledochus hineingezogen. Letzterer ist aus dem Ductus hepaticus und Ductus cys-

ticus zusammengesetzt. Auf dem letztgenannten Gang hängt die bereits isolierte Gallenblase.

Die Vena omph.-mes. dextra liegt jetzt an der dorsalen (resp. ursprünglich rechten) Wand des Duodenums (Fig. 84, V.o.m d.) zwischen dorsalem und ventralem Pankreas, nimmt an dieser Stelle die von hinten kommende Vena mesenterica in sich auf, verläuft von hier kranialwärts und nach rechts, geht am vorderen Rand des ventralen Pankreas vorbei und zieht

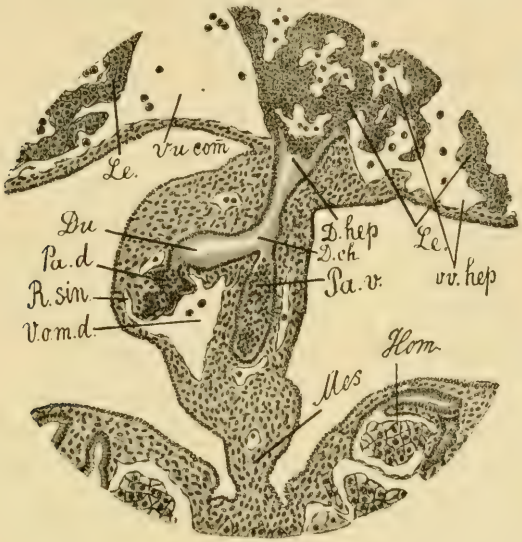

Fig. 84.

dann an der rechten Seite des Ductus choledochus weiter nach vorne, um in die rechte Leberhälfte sich einzusenken. Verfolgen wir die Vena omph.-mes. dextra nach hinten, so finden wir, dass sie dicht hinter dem dorsalen Pankreas in die schon oben erwähnte dorsale Anastomose (Fig. 84, R. sin.) übergeht, welch letztere ihrerseits in den hinteren Teil der Vena omph.-mes. sinistra führt. Letztere zerfällt am vorderen Umfang des Darmnabels in mehrere Dottervenen, welche beiderseits in den Seitenwänden des Darmdottersacks verlaufen. Wir finden folg-

lich in diesem Stadium schon das uns bereits bekannte spiralförmige Gefäss, welches aus dem vorderen Abschnitt der Vena omph.-mes. dextra, der dorsalen Anastomose und dem hinteren Abschnitt der Vena omph.-mes. sinistra zusammengesetzt ist und die Grundlage der zukünftigen Vena portae bildet. Der vordere Abschnitt der Vena omph.-mes. sinistra, von der dorsalen Anastomose ab bis zur Leber, ist jetzt schon obliteriert und verschwunden. Nur innerhalb der linken Leberhälfte ist noch ein Rest dieses Gefässes vorhanden, insofern sämtliche Venen dieser Leberhälfte eben aus der Vena omph.-mes. sinistra herstammen. Mit diesem Rest der letzteren vereinigt sich innerhalb der linken Leberhälfte die von hinten kommende Vena umbilicalis communis (Fig. 84, v. u. comm.) oder richtiger Vena umbilicalis sinistra. Wir erinnern uns, dass im ersten Stadium noch eine linke und rechte Nabelvene vorhanden waren. Unterdessen haben sich aber diese beiden Venen am vorderen Umfang des Hautnabels vereinigt, ähnlich wie die beiden Venae omph.-mes. am vorderen Umfang des Darmnabels sich vereinigen. Infolge der erstgenannten Vereinigung wendet sich der ganze Blutstrom des Hautnabels der Vena umbilicalis sinistra zu, während die Vena umbilicalis dextra von dieser Vereinigungsstelle bis zur Leber obliteriert und verschwindet. Die übrig gebliebene Vena umbilicalis sinistra oder, wie wir sie jetzt nennen können, Vena umbilicalis communis oder kurzweg Vena umbilicalis verläuft vom Hautnabel kranialwärts innerhalb der äusseren Bauchdecke, senkt sich in die linke Leberhälfte ein und vereinigt sich mit dem in die letztere eingeschlossenen Rest der Vena omph.-mes. sinistra, um dann am vorderen Leberpol als Vena hepatica revehens sinistra zu erschenen. Die durch die rechte Leberhälfte ziehende Vena omph.-mes. dextra vereinigt sich hierselbst mit einem noch übrig gebliebenen Rest der Vena umbilicalis dextra und erscheint dann am vorderen Leberpol als Vena hepatica

revehens dextra, um sich mit der gleichnamigen sinistra hufeisenförmig zum Sinus venosus zu vereinigen. — So entsteht beim Schaf die Grundlage eines definitiven Venensystems. Die Thatsache, dass wir auch hier dem uns schon bekannten spiralförmigen Gefäss begegnen, spricht dafür, dass wahrscheinlich auch beim Schaf durch die Konfiguration der Leberanlage ein Hindernis für den Blutstrom im kranialen Abschnitt der Vena omph.-mes. sinistra entsteht. Beim Hühnchen entstand dieses Hindernis durch Kompression der Mündungsstelle der linken Vena omph.-mesenterica dicht am hinteren Ende des Ductus venosus. So etwas ist beim Schaf unmöglich, denn hier liegt die hufeisenförmige Vereinigung der beiden Venae omph.-mes. resp. der beiden Venae hepaticae revehentes am vorderen Leberpol, ausserhalb der Leber. Ähnliches sahen wir bei Torpedo und bei der Blindschleiche. Bei letzterer begegneten wir aber auch dem spiralförmigen Gefäss, welches hier infolge der Kompression der innerhalb der Leber enthaltenen queren Anastomose entstanden ist. Es ist daher möglich, dass auch beim Schaf eine ähnliche quere Anastomose vorhanden ist, welche also auch hier die Bildung zweier Lebergänge verursachen konnte, durch welche diese Anastomose selbst nachträglich komprimiert wird. Mit Entschiedenheit können wir aber das nicht behaupten, denn wir besitzen keine ganz jungen Schafsembryonen, bei welchen man die Entwickelung des Leberganges, resp. der Lebergänge verfolgen könnte. In jedem Falle haben wir bei unserem jüngsten Schafsembryo nicht mit Sicherheit zwei Lebergänge nachweisen können.

Aus diesen Ausführungen erhellt es, dass die Selachier, Reptilien und Säugetiere sich von den Amphibien und Vögeln dadurch unterscheiden, dass bei ersteren die hufeisenförmige Vereinigung der beiden Venae omphalo-mesentericae am vorderen, bei letzteren am hinteren Leberpol sich befindet. Die Folge davon ist die, dass bei den Amphibien und Vögeln innerhalb

der Leber keine Spur von den Venae omphalo-mesentericae vorhanden ist, sondern dieses Organ umwächst hier den sogenannten Ductus venosus, welcher zwischen der hufeisenförmigen Vereinigung der beiden Venae omphalo-mesentericae und dem Sinus venosus sich befindet resp. die kaudale Fortsetzung des letzteren darstellt. Auf die verschiedene Art der Umwachsung des Ductus venosus bei den Amphibien und Vögeln und deren Ursache haben wir schon oben in unserer Arbeit hingewiesen und wir übergehen es hier. Da bei diesen beiden Wirbeltierabteilungen die Venae omphalo-mesentericae hinter der Leber liegen, so obliteriert bei den Amphibien (Urodelen) die rechte Vena omphalo-mesenterica total, die linke bleibt als winzige Vena Rusconi erhalten, wird aber nicht am kranialen Ende komprimiert, da hier keine zwei Lebergänge vorhanden sind; bei den Vögeln obliteriert der ganze vordere Abschnitt der Vena omphalo-mesenterica sinistra, weil letztere hier eben am kranialen Ende durch die beiden Lebergänge komprimiert wird. Innerhalb der Leber ist, wie gesagt, weder bei den Amphibien noch bei den Vögeln ein Rest der beiden Venae omphalo-mesentericae vorhanden. Ganz anders sind die Verhältnisse bei den Selachiern, Reptilien und Säugetieren. Hier giebt es keinen eigentlichen Ductus venosus, sondern innerhalb der Leber sind Reste der beiden Venae omphalo-mesentericae vorhanden, da eben diese Gefässe hier von vorneherein von der Leberanlage umwachsen wurden. Die Entstehung des spiralförmigen Gefässes erklärt sich bei den Reptilien und wahrscheinlich auch bei den Säugetieren durch das Vorhandensein innerhalb der Leberanlage der oben erwähnten queren Anastomose, welche also hier dieselbe Rolle spielt wie bei den Vögeln die hufeisenförmige Vereinigung der beiden Venae omphalo-mesentericae zum Ductus venosus. Durch die quere Anastomose werden bei den Reptilien und wahrscheinlich auch bei den Säugetieren zwei Lebergänge gebildet, welche dann ihrerseits diese Anastomose komprimieren und die oben beschriebenen Veränderungen des Venensystems verursachen.

Aus allem Gesagten ergiebt sich der gegenseitige Einfluss des embryonalen Venensystems und der ersten Leberanlage.

IV.

Im vorigen Stadium war das dorsale Pankreas schon verzweigt, während das ventrale noch einen unverzweigten Blindsack darstellte, auf dessen Oberfläche hier und da ganz geringe Ausbuchtungen der Wand sichtbar waren. In den jetzt folgenden Stadien nähern sich allmählich die beiden Drüsen zu einander und verschmelzen schliesslich an den Seitenwänden und an den blinden Enden. Wenn man Fig. 84 betrachtet, so könnte man geneigt sein, anzunehmen, dass bei dieser Verschmelzung die Vena omphalo-mesenterica dextra von den beiden daran beteiligten Drüsen umfasst und an die dorsale (ursprünglich rechte) Darmwand angedrückt wird. Das ist aber nicht der Fall. Ebenso wenig wird von den beiden miteinander verschmelzenden Drüsen die Vena mesenterica umfasst, wie wir es z. B. bei den Amphibien gesehen haben, denn diese Vene mündet beim Schaf in die Vena omphalo-mesenterica dextra ein wenig hinter dem Niveau der beiden Pankrease. Letztere unterscheiden sich auch nach der Verschmelzung längere Zeit von einander durch ihre Verzweigungsart. Allmählich verwischt sich aber dieser Unterschied der ventralen und dorsalen Pankreashälfte und wir erhalten eine homogene Bauchspeicheldrüse mit zwei Ausführungsgängen, von denen der eine in die dorsale Darmwand mündet und der dorsalen Anlage entspricht (= Ductus Santorini), der andere in den proximalen Teil des Ductus choledochus mündet und dem vereinigten ventralen Pankreas entspricht (= Ductus Wirsungianus). Der erste Ausführungsgang entspricht jetzt annähernd der linken, der zweite — der rechten Pankreashälfte. Beide Pankreashälften unterscheiden sich, wie gesagt, noch

längere Zeit durch ihre Verzweigungsart, sowie auch durch den mikroskopischen Bau.

Es sei hier nochmals darauf hingewiesen, dass bei den Säugetieren infolge der frühen Verschmelzung der beiden ventralen Pankreasanlagen miteinander und der nachträglichen Vereinigung derselben mit dem dorsalen Pankreas an der dorsalen (resp. rechten) Darmwand, kein sogenannter pankreatischer Ring um den Ductus choledochus gebildet wird, wie er bei den Fischen, Amphibien und Reptilien vorkommt (s. oben Kap. Rana temporaria, Abschnitt A.).

Die Milzanlage stellt beim Schaf ebenso wie bei den anderen Wirbeltieren einen an das linke Visceralblatt des Mesenteriums gebundenen verdichteten Mesenchymherd dar. Sie liegt im Niveau des hinteren Magenabschnittes und entspricht der Kante einer kranio-kaudalen Mesenterialfalte (Fig. 85, Mi). Dieser Kante ist auch beim Schaf das dorsale Ende des dorsalen Pankreas (ib. Pa.) zugewendet. Letzteres ist zur Zeit der ersten Milzanlage noch nicht mit dem ventralen Pankreas verschmolzen, liegt aber sehr nahe demselben an. Fig. 85 erinnert an Fig. 82. Auf beiden Figuren sieht man im Mesogastrium (Mesog.) einen Pankreasschlauch resp. eine Pankreasknospe, und man könnte auf den ersten Blick hin geneigt sein anzunehmen, dass man hier mit einem vom Mutterboden abgetrennten und in der Milzanlage stecken gebliebenen Pankreasschlauch zu thun hätte, was, wie schon oben erklärt, durchaus nicht der Fall ist, denn auf den weiter kaudalwärts folgenden Querschnitten sieht man diesen Schlauch allmählich in das dorsale Pankreas übergehen. Letzteres ist in dem der Fig. 85 entsprechenden Stadium schon grösstenteils von einem cirkulär angeordneten Gewebe umsponnen und zeigt keine Ablösung von einzelnen Zellen oder Knospen, sondern ist überall genau vom umgebenden Mesenchym abgegrenzt und unterscheidet sich von letzterem durch eine viel intensivere Färbung sowie auch durch einen ganz anderen mikroskopischen Bau,

ähnlich wie wir es beim Hühnchen gesehen haben. — Die Milzanlage (Fig. 85, Mi) enthält fixe Zellen, welche ein Netz bilden, in dessen Maschen reichlich freie rundliche Embryonalzellen enthalten sind. Letztere sind hier reichlicher vertreten als im übrigen Mesenchym. Dieser Umstand ist auch hier durch einen Austritt von Zellen aus dem Mesothelüberzug der Milzanlage zu erklären. Dieser Mesothelüberzug ist hier anfangs verdickt, d. h.

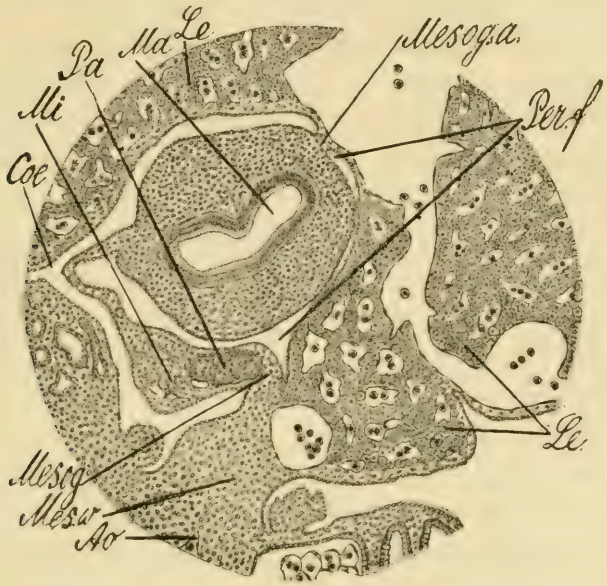

Fig. 85.

höher als das übrige Mesothel, welches ein mehrschichtiges cylindrisches oder richtiger kubisches Epithel darstellt. Aber gleich darauf ändert sich das Bild so, dass der Mesothelüberzug der Milzanlage einschichtig und locker wird, während das übrige Mesothel noch einige Zeit mehrschichtig bleibt. In beiden Fällen, d. h. wo der Mesothelüberzug der Milzanlage mehrschichtig und einschichtig ist, sieht man einzelne Zellen von ihm sich abschnüren und in das anliegende Mesenchym resp. zukünftige Milzgewebe hineinwandern. Durch diese einwandernden Zellen

wird das Mesenchym ansehnlich verdichtet, mit anderen Worten, die Zahl seiner freien Zellen wird vermehrt. Diese Verdichtung erstreckt sich manchmal bis nahe ans Pankreas heran, doch bleibt letzteres immer genau begrenzt und hebt sich scharf vom umgebenden Mesenchym sowie auch vom verdichteten Milzgewebe ab. Zwischen letzterem und Pankreas sieht man schon zur Zeit der ersten Milzanlage cirkulär angeordnetes Gewebe, welches das Pankreas umspinnt. Dieses Gewebe bildet um letzteres gewissermassen ein Drüsenkörbchen, welches alle Pankreasschläuche umfasst und von aussen noch reichlich von kleineren Gefässzweigchen umgeben ist, ganz so, wie wir es beim Hühnchen gesehen haben. Wir sehen daher auch beim Schaf gewöhnlich zwischen Milz und Pankreas ausser dem cirkulären Gewebe noch Gefässzweigchen liegen. Dadurch ist ein Übergang von Pankreaselementen in die Milzanlage vollständig unmöglich gemacht. Wir finden also auch beim Schaf keinen genetischen Zusammenhang zwischen Milz und Pankreas. — Was den Blutgehalt der ersten Milzanlage anbetrifft, so sehen wir auch beim Schaf innerhalb der letzteren kleine, von den Fäden der fixen Milzzellen begrenzte unregelmässige Lumina, in denen gewöhnlich 1—2 Blutkörperchen enthalten sind. Diese Lumina sammeln sich zu einem grösseren Lumen, welches aus dem hinteren Milzabschnitt ventralwärts herauskommt und gewöhnlich etwa 8—10 Blutkörperchen in sich einschliesst. Dieses Lumen zeigt schon eine eigentliche Endothelialwand und stellt einen Schnitt durch die Vena lienalis dar. Letztere vereinigt sich unweit von der Milzanlage mit mehreren pankreatischen Venenästchen und mündet dann in die Vena mesenterica.

Allmählich stülpt sich der verdichtete Mesenchymherd zusammen mit seinem Mesothelüberzug immer mehr in die Bauchhöhle hinein. Dadurch wird die Milzanlage immer mehr isoliert, rundet sich ab und bleibt mit dem linken Visceralblatt nur noch durch eine schmale Brücke verbunden, in welcher die ein- und

ausgehenden Milzgefässe verlaufen und welche also den zukünftigen Hilus lienis darstellt.

Aus den gegebenen Ausführungen sehen wir, dass bei den Säugetieren die Milz ebenso angelegt wird, wie bei den anderen Wirbeltierabteilungen. Die Milzanlage ist danach überall mesenchymatösen Ursprungs und beständig an einen gewissen Abschnitt des linken Visceralblattes des Mesenteriums gebunden. Sie steht in keinem genetischen Zusammenhang mit der Bauchspeicheldrüse noch mit dem Darmtrakt überhaupt. Der Mesothelüberzug der Milzanlage dient für dieselbe gewissermassen als Keimepithel, indem er durch Abgabe von Zellen an den anliegenden Mesenchymherd letzteren eben zur Milzanlage spezifiziert. *Entodermale Elemente sind in der Milzanlage vorhanden nur insofern letztere einen Herd mesenchymatösen Gewebes darstellt, welches bei den verschiedenen Wirbeltierabteilungen verschieden reich an entodermalen Zellen ist. Mit anderen Worten, je reicher das Mesenchym an entodermalen Zellen ist, desto reichlicher sind letztere auch in der Milzanlage vertreten und umgekehrt. Am reichsten an entodermalen Zellen ist das Mesenchym der anuren Amphibien, am ärmsten — das der Vögel und Säugetiere.*

Der Mesothelabschnitt, an den die Milzanlage gebunden ist, befindet sich überall annähernd im selben Niveau, und wenn die Teile des Darmtraktes auch ihre Lage zu ihm ändern, so kann man doch sagen, dass im allgemeinen die Milzanlage in der Höhe des Überganges des Magens in das Duodenum liegt. Diese Lagebestimmung ist allerdings, wie wir schon oben in unserer Arbeit ausgeführt haben, nicht von besonderer Bedeutung eben wegen der wechselnden Lage der einzelnen Darmabschnitte zum Mesothelüberzug der Milzanlage. Es wäre wichtig andere Anhaltspunkte für solch eine Lagebestimmung zu finden und in dieser Beziehung haben wir beim Frosche gesehen, dass die Milzanlage in der Höhe der Ursprungsstelle der Arteria mesen-

terica (aus der Aorta) liegt. Ähnliches haben wir auch beim Schaf sehen können. Hiermit wäre gewissermassen ein mehr weniger fester Anhaltspunkt zur Bestimmung des Niveaus der Milzanlage gegeben. Doch trifft das, wie gesagt, nur für den Frosch und das Schaf zu. Es muss hier in jedem Falle noch hinzugefügt werden, dass ein genetischer Zusammenhang zwischen Milz und Arteria mesenterica durchaus ausgeschlossen ist.

10.

Ergebnisse.

Wenn wir jetzt die Resultate aller unserer Untersuchungen über die Entstehung der Leber, Gallenblase, Bauchspeicheldrüse, Milz und des Pfortadersystems bei den verschiedenen Wirbeltierabteilungen kurz zusammenfassen, so kommen wir zu folgenden Schlüssen:

1. Die Leberanlage stellt überall eine einheitliche Ausstülpung der ventralen Darmwand dar, an der Grenze zwischen Vorder- und Dotterdarm. Bei den Vögeln entspricht die erste Leberanlage der Kante der vorderen Darmfalte, d. h. der Stelle, wo die Ventralwand des Vorderdarms auf den Dotter übergeht, mit anderen Worten, dem vorderen Umfange des Darmnabels. Erst in einem späteren Stadium, wo die Leberanlage schon in sekundäre Divertikel geteilt ist, wird sie bei den Vögeln in die Ventralwand des Vorderdarms hineingezogen und stellt dann ein Anhangsorgan des eigentlichen Darmkanals dar.

2. Die weiteren Veränderungen der ersten Leberanlage hängen vom Einfluss des embryonalen Venensystems auf dieselbe ab. Bei allen Wirbeltierabteilungen findet man zuerst zwei Venae omphalo-mesentericae, eine linke und eine rechte, welche ihr Blut an der Oberfläche der Dottermasse oder des Dottersacks

und teilweise auch in den Seitenwänden des Dotterdarms sammeln und von hier kranialwärts verlaufen, um sich hufeisenförmig zum Sinus venosus zu vereinigen. Diese hufeisenförmige Vereinigung der beiden genannten Venen liegt bei allen Wirbeltierabteilungen vor der ersten Leberanlage, d. h. kranialwärts von derselben. Von der Richtung des weiteren Wachstums der Leberanlage hängt nun die Art und Weise ab, wie sich der Einfluss der beiden Venae omph.-mesentericae auf die weitere Konfiguration der Leberanlage geltend macht. Bei den Selachiern, Reptilien und Säugetieren, wo die Leberanlage hauptsächlich in transversaler Richtung sich ausdehnt, bleibt die Vereinigungsstelle der beiden Venae omph.-mesent. *vor* derselben liegen. Die Leberanlage umwächst daher hier die proximalen Abschnitte der beiden gen. Venen, zerklüftet ihre Wände und bildet aus jeder dieser Venen je ein Rete mirabile für die entsprechende Leberhälfte. Bei den Selachiern, Reptilien und Säugetieren sind folglich in der Leber Abschnitte der beiden Venae omph.-mes. enthalten, mit anderen Worten, die zwischen den Leberbalken befindlichen kleineren und grösseren Lebervenen stammen hier von den beiden gen. Venen ab. Ganz anders sind die Verhältnisse bei den Amphibien und Vögeln. Hier wächst die Leber kranialwärts und kommt schliesslich so zu liegen, dass die hufeisenförmige Vereinigung der beiden Venae omph.-mes. am *hinteren* Leberpol sich befindet. Die Leberanlage umwächst dann nicht die genannten Venen, sondern den hinteren Abschnitt des Sinus venosus resp. den Ductus venosus. In der Leber der Amphibien und Vögel sind folglich keine Reste der beiden Venae omph.-mes. enthalten. Die zwischen den Leberbalken befindlichen kleineren und grösseren Venen stammen hier vom Ductus venosus ab, welcher nicht ein doppeltes Rete mirabile bildet, sondern so zerklüftet und verzweigt wird, dass ein gröberer Stamm von ihm noch nachbleibt. Dieser Stamm durchbohrt dann, als vorderster Teil der zukünftigen Vena portae, kaudo-kranial

die Leberanlage, um am vorderen Pol derselben als einheitliche Vena hepatica revehens zu erscheinen und in den Sinus venosus überzugehen. Bei den Selachiern, Reptilien und Säugetieren bilden die kranialsten Abschnitte der beiden in die Leber eingeschlossenen Venae omph.-mes. je eine Vena hepatica revehens für die rechte und linke Leberhälfte.

3. Die Art und Weise, wie die Leberanlage den Ductus venosus umwächst, ist bei den Amphibien und Vögeln verschieden. Bei ersteren kommt anfangs der Ductus venosus dorsalwärts von der Leberanlage zu liegen und wird nachher von derselben von der ventralen Seite her umwachsen. Bei den Vögeln stosst die Spitze der primären Leberausstülpung auf die hufeisenförmige Vereinigung der beiden Venae omph.-mes. und wird durch dieselbe in zwei sekundäre Divertikel gespalten, in ein dorsales und ventrales. Ersteres umwächst dann den Ductus venosus von der dorsalen Seite her, indem es zwei ventralwärts gerichtete Äste aussendet, die den Ductus venosus umgreifen und an seiner ventralen Seite miteinander sowie mit der Spitze des ventralen Divertikels sich vereinigen.

4. Bei den Reptilien und Säugetieren kommt es nicht zur Bildung eigentlicher sekundärer Leberdivertikel, doch entstehen hier durch den Einfluss einer starken „queren Anastomose" zwischen den beiden Venae omph.-mes. zwei Lebergänge. Diese quere Anastomose spielt also hier gewissermassen dieselbe Rolle, wie die hufeisenförmige Venenvereinigung beim Hühnchen.

5. Bei Torpedo finden wir vier sekundäre Leberdivertikel, von denen aber nur drei der eigentlichen Leberanlage gehören, während das vierte in der Körpermittelebene liegende Divertikel der früh in die Leber hineingezogenen Gallenblasenanlage entspricht. Die ersten drei Leberdivertikel entsprechen aber hier in keinem Fall den ventralen Pankreasanlagen der anderen

Wirbeltierabteilungen (wie es Laguesse angenommen hat, der übrigens ausser der Gallenblasenanlage nur zwei sekundäre Leberdivertikel bei den Selachiern gesehen hat). — Die Bildung der sekundären Leberdivertikel bei Torpedo ist ebenfalls durch den Venenverlauf bedingt. Jedoch sehen wir hier eine Teilung der primären Leberausstülpung in linke und rechte Divertikel, während bei den anderen Wirbeltierabteilungen ein vorderes und hinteres oder ein dorsales und ventrales Leberdivertikel gebildet wird (ausser den Amphibien). Es erhellt daraus, dass nur bei den Selachiern der spätere linke und rechte Leberlappen den sekundären Leberdivertikeln entsprechen und zwar so, dass der linke Leberlappen aus zwei, der rechte aus einem Leberdivertikel entstanden ist. Bei den Vögeln, Reptilien und Säugetieren entsprechen die Ausführungsgänge des linken und rechten Leberlappens höchstwahrscheinlich dem linken und rechten Ast des vorderen resp. dorsalen Leberdivertikels. Denn das hintere resp. ventrale Leberdivertikel verliert hier, nachdem in dasselbe die Gallenblasenanlage hineingezogen wird (siehe unten Punkt 10), seine direkte Kommunikation mit dem Darmkanal und mündet nun in die Gallenblase, von der es nachträglich abgeschnürt wird, ohne einen Lebergang nachzulassen, sodass der Ausführungsgang des vorderen (resp. dorsalen) Leberdivertikels die Funktion eines gemeinschaftlichen Leberganges übernimmt. Die logische Schlussfolgerung daraus ist eben die, dass die Ausführungsgänge des zukünftigen linken und rechten Leberlappens höchstwahrscheinlich dem linken und rechten Ast dieses gemeinschaftlichen Leberganges resp. des vorderen (oder dorsalen) Leberdivertikels entsprechen (cf. Kap. 4, Abschn. VI).

6. Das weitere Schicksal der beiden Venae omphalo-mesentericae ist bei allen Wirbeltierabteilungen folgendes: Die beiden Venen vereinigen sich miteinander am vorderen Umfang des Darmnabels resp. am vorderen Pol der Dottermasse (letzteres

ist der Fall bei den Amphibien, wo die Ventralwand des Dotterdarms die aus grossen polygonalen Zellen bestehende Dottermasse darstellt), sodass die beiderseitigen Dottervenen sich jetzt in die linke Vena omph.-mesent. ergiessen, und die rechte Vena omph.-mes. obliteriert von dieser Vereinigungsstelle ab bis weit kranialwärts. Bei den Amphibien obliteriert die rechte Vena omph.-mes. total, d. h. von der gen. Vereinigungsstelle bis zum hinteren Ende des Ductus venosus. Da diese Obliteration hier früh vor sich geht, so wurde auch von mancher Seite (Hochstetter, L. 35) angenommen, dass bei den Urodelen von vornherein nur eine Vena omph.-mes. (die linke) vorhanden ist. Bei den Selachiern obliteriert der grösste Teil der rechten Vena omph.-mes., von welcher hier fast nur der in die rechte Leberhälfte resp. in den rechten Leberlappen eingeschlossene Abschnitt nachbleibt. Dieser nachgebliebene Abschnitt ragt am hinteren Pol der Leber aus derselben ein wenig heraus, um an der ventralen resp. hinteren Fläche des Ductus choledochus sich mit der linken Vena omph.-mes. zu vereinigen. Bei den Vögeln wird die linke Vena omph.-mes. an ihrer Mündung in den Ductus venosus durch die beiden Lebergänge, welche aus den proximalen Teilen der beiden sekundären Leberdivertikel sich gebildet haben, so stark komprimiert, dass ihr Blutstrom diese komprimierte Stelle nicht passieren kann und daher eine hinter dem dorsalen Pankreas befindliche mehr weniger transversale Anastomose zwischen den beiden Venae omph.-mes. benutzt, um durch dieselbe in den kranialen Abschnitt der rechten Vena omph.-mes. zu gelangen. Die Folge davon ist die, dass hier die letztgenannte Vene vom vorderen Umfang des Darmnabels nur bis zur erwähnten Anastomose (wir nennen sie „dorsale Anastomose") obliteriert, dafür obliteriert aber hier auch der kraniale Abschnitt der linken Vena omph.-mes. von dieser Anastomose ab bis zum hinteren Ende des Ductus venosus. Das Resultat ist ein spiralförmiges Gefäss, welches — von hinten nach

vorn gezählt — aus dem hinteren Abschnitt der Vena omph.-mes. sinistra, der dorsalen Anastomose und dem vorderen Abschnitt der Vena omph.-mes. dextra zusammengesetzt ist und die Grundlage der zukünftigen Vena portae bildet. Kranialwärts geht letztere in den in die Leber eingeschlossenen Ductus venosus über. Das spiralförmige Gefäss nimmt in seinem vorderen Abschnitte die Vena mesenterica, pancreatica und lienalis, am hintersten Ende ein wenig links vom vorderen Umfang des Darmnabels die Vena subintestinalis in sich auf. Ein ähnliches spiralförmiges Gefäss finden wir auch bei den Reptilien und Säugetieren; hier entsteht es durch Kompression der sog. queren Anastomose zwischen den beiden Lebergängen (S. Punkt 4). — Bei den Amphibien verwandelt sich später die nachgebliebene Vena omph.-mes. sinistra in ein schmächtiges Gefäss — die sog. Vena Rusconi, welche zeitlebens als ein in das kraniale Ende der Vena mesenterica mündender Ast persistiert, während letztere hier die eigentliche Grundlage der zukünftigen Vena portae bildet (cf. Kap. 9, Abschn. III).

7. Die Gallenblase entsteht bei allen Wirbeltieren zusammen mit den beiden ventralen Pankreasanlagen aus einer dicht hinter der Leberanlage gelegenen Darmzone; daher finden wir auch immer hinter der Leberanlage eine kreuzförmige Ausstülpung der ventralen Darmwand. Der mediale Schenkel dieser Ausstülpung repräsentiert die Gallenblasenanlage, die seitlichen Schenkel — die beiden ventralen Pankreasanlagen. Alle drei Schenkel werden allmählich in den Ductus choledochus hineingezogen und bilden dann Anhangsorgane des letzteren. Der mediale Schenkel resp. die Gallenblasenanlage entsteht überall etwas früher als die beiden ventralen Pankreasanlagen und wird auch etwas früher als die letzteren in den Ductus choledochus hineingezogen. Bei den Selachiern wird die Gallenblasenanlage zu früh in den Ductus choledochus resp. in die Leber hineingezogen. Das ist höchstwahrscheinlich die Ursache, weswegen

bei dieser Wirbeltierabteilung keine ventralen Pankreasanlagen zustande kommen.

8. Die Einziehung der Gallenblasenanlage und der ventralen Pankreasanlagen in den Ductus choledochus geht Hand in Hand mit der Abschnürung der Leberanlage von der ventralen Darmwand. Diese Abschnürung geschieht von vorne nach hinten. Je mehr infolge dieser Abschnürung die Leberanlage vorne an Anhaltspunkten verliert, desto mehr sucht sie hinten solche zu gewinnen und zieht in ihren Bereich den ventralen Abschnitt der hinter ihr liegenden Darmzone zusammen mit der kreuzförmigen Ausstülpung hinein. Die Abschnürung der Leberanlage hängt hauptsächlich mit der Verlängerung des vor ihr liegenden Darmabschnittes zusammen. Bei den Amphibien ist diese Verlängerung mit der kranio-kaudal fortschreitenden Differenzierung der Darmwand verbunden. Es ist daher klar, warum die mehr kranial liegenden Anhangsorgane des Darmtraktes früher zur Anlage kommen, als die mehr kaudal liegenden. Die Leber entsteht daher überall früher als die der Gallenblase. Wir sind überzeugt, dass man auch bei den Selachiern ein Stadium finden könnte, wo nur die Leberanlage vorhanden ist, ohne jegliche Spur von der Gallenblasenanlage. Das von uns beschriebene erste Stadium des Torpedo zeigt nicht die allererste Leberanlage, denn letztere trägt schon hier sekundäre Divertikel und hat bereits die Gallenblasenanlage in sich hineingezogen, welche jedoch einer mehr kaudalwärts liegenden Darmzone entspricht, als die anderen drei sekundären Leberdivertikel.

9. Der Ductus choledochus entsteht überall durch die Abschnürung der Leberanlage von der ventralen Darmwand. Wenn diese Abschnürung den hinteren Leberpol erreicht hat, setzt sie sich auch auf die hinter der Leberanlage gelegene Darmzone fort und trennt den ventralen Abschnitt derselben ab, welch letzterer dann gewissermassen einen Stiel für die abgeschnürte Leber-

anlage oder den Ductus choledochus bildet. Mit der vollendeten Ausbildung des letzteren ist auch die Hineinziehung der kreuzförmigen Ausstülpung in denselben verbunden. Es ist klar, dass dort, wo die Bildung des Ductus choledochus zu früh zustande kommt oder wo die Gallenblase und die beiden ventralen Pankrease verhältnismässig spät angelegt werden, letztere von vorne herein als Anhangsorgane des Ductus choledochus sich repräsentieren können. Indessen sieht man selbst in solchen Fällen, wie z. B. bei den Reptilien und Säugetieren, die kreuzförmige Ausstülpung am Übergange des Ductus choledochus in die Darmwand liegen, sodass man auch hier die Gallenblasenanlage und die ventralen Pankreasanlagen ohne weiteres als zur Darmwand gehörend betrachten kann.

10. Die Gallenblasenanlage schnürt sich später kraniokaudal vom Ductus choledochus ab und an ihrem hinteren Pol bildet sich der Ductus cysticus, ebenso wie am hinteren Leberpol der Ductus choledochus zustande gekommen ist. Bei den Reptilien, Vögeln und Säugetieren, wo zwei Lebergänge vorhanden sind, wird die Gallenblasenanlage so in den hinteren (resp. ventralen) Lebergang hineingezogen, dass letzterer nicht mehr direkt in den Darmkanal, sondern in den vorderen Pol der Gallenblase mündet. Der hintere Lebergang wird dadurch in einen Ductus hepato-cysticus umgewandelt, während der vordere (resp. dorsale) Lebergang einen Ductus hepato-entericus repräsentiert, der mit dem Ductus cysticus sich zum Ductus choledochus vereinigt. Später trennt sich der Ductus hepato-cysticus vollständig vom Vorderpol der Gallenblase ab und die eigentliche Leber hängt dann nur noch am Ductus hepato-entericus, welcher also den definitiven Lebergang (Ductus hepaticus) darstellt. Daraus folgt erstens, dass der linke und rechte Leberlappen höchstwahrscheinlich dem linken und rechten Ast des ursprünglich vorderen Leberganges resp. des Ductus hepato-

entericus entsprechen (s. o. Punkt 5); zweitens, dass die oft beim erwachsenen Tier vorhandenen Ductus hepato-cystici, welche die Galle direkt aus der Leber in die Gallenblase führen, höchstwahrscheinlich Derivate des embryonalen Ductus hepato-cysticus resp. seiner Äste darstellen. — Als Endresultat erhalten wir bei allen Wirbeltieren nur einen Ductus hepaticus, unabhängig davon, ob im embryonalen Leben ein (wie bei den Selachiern und Amphibien) oder zwei Lebergänge (wie bei den Reptilien, Vögeln und Säugetieren) vorhanden waren.

11. Bei allen Wirbeltieren, ausser den Cyclostomata und einigen Fischen, findet man ein dorsales Pankreas. Es entsteht in Form einer länglichen Ausstülpung der dorsalen Darmwand, etwa gegenüber dem mittleren Teil der Leberanlage. Schon in kurzer Zeit schnürt sich diese Ausstülpung kranio-kaudal von der dorsalen Darmwand ab und bildet eine blindsackförmige Drüse, die mit dem blinden Ende sich mehr weniger nach rechts wendet, um schliesslich mit dem rechten ventralen Pankreas zu verschmelzen. Das dorsale Pankreas der Säugetiere schnürt sich von der dorsalen Darmwand kaudo-kranial ab und verschmilzt später mit dem vereinigten ventralen Pankreas. Bei den Selachiern giebt es keine ähnliche Verschmelzung, da hier kein ventrales Pankreas vorhanden ist. Diese Verschmelzung geschieht überall so, dass die daran beteiligten Drüsen sich mehr oder weniger an den blinden Enden mit einander vereinigen, wobei ihre Mündungen die ursprüngliche Lage nicht verändern. Das dorsale Pankreas wendet sich gewöhnlich mit dem blinden Ende nach rechts und ventralwärts, das rechte ventrale Pankreas (infolge der Rechtsdrehung des Ductus choledochus) — dorsalwärts, sodass die beiden Drüsen eben an den blinden Enden einander berühren und schliesslich auch miteinander verschmelzen müssen. Eine Ausnahme bilden die Reptilien, wo die Mündung des dorsalen Pankreas sich allmählich

an der rechten Darmwand ventralwärts bis dicht an die Choledochusmündung verlagert und die Drüse selbst mit dem rechten ventralen Pankreas mehr durch seitliche Berührung verschmilzt, sodass zugleich auch die Mündungen beider Drüsen miteinander verschmelzen. Bei keinem Wirbeltiere haben wir bei den genannten Verlagerungen des dorsalen Pankreas eine völlige Abtrennung seiner Mündungsöffnung von der Darmwand beobachten können, (wie es z. B. Göppert und Laguesse für die Teleostier angeben, wo das abgetrennte dorsale Pankreas einige Zeit im Mesenchym ohne Ausführungsgang liegen soll, um sich erst nachträglich mit dem rechten ventralen Pankreas zu vereinigen. Nie haben wir eine Abtrennung der Mündungsöffnung des dorsalen Pankreas vor der Verschmelzung desselben mit dem rechten ventralen Pankreas finden können.)

Bei keinem Wirbelthiere haben wir ein doppeltes dorsales Pankreas gesehen.

Der kranio-kaudalen Abschnürung des dorsalen Pankreas liegt wahrscheinlich dieselbe Ursache zu Grunde, wie der gleichnamigen Abschnürung der Leberanlage (s. oben Punkt 8). Eine Erklärung für die bei den Säugetieren in dieser Beziehung beobachtete Abweichung gelang es uns vorläufig noch nicht zu finden.

12. Bei allen Wirbeltieren, ausser den Cyclostomata und Selachiern, entstehen zwei ventrale Pankreasanlagen (siehe oben Punkt 7). Sie liegen zu beiden Seiten der Gallenblasenanlage und entsprechen ungefähr derselben Darmzone, sodass mit der Einziehung der Gallenblase in den Ductus choledochus fast zu gleicher Zeit auch die ventralen Pankreasanlagen in denselben hineingezogen werden. Zusammen mit der Gallenblasenanlage bilden die beiden ventralen Pankreasanlagen die oben erwähnte kreuzförmige Ausstülpung, welche anfangs der Darmwand, später dem Ductus choledochus gehört. Während die

Gallenblasenanlage ausschliesslich aus der ventralen Darmwand entsteht, entsprechen die ersten Anlagen der ventralen Pankrease mehr den seitlichen Darmwänden. Das rechte ventrale Pankreas entsteht überall ein wenig früher als das linke, sodass in den ersten Stadien gewöhnlich ein Unterschied im Entwickelungsgrad der beiden vorhanden ist. Dieser Unterschied spricht eben dafür, dass wir hier immer mit zwei ventralen Pankreasanlagen zu thun haben, nicht mit einer (wie es noch in der letzten Zeit Hammar angenommen hat. Vergl. Kap. 9, Abschn. II).

. Die Ursache des Nichtvorhandenseins eines ventralen Pankreas bei den Selachiern liegt höchstwahrscheinlich, wie schon oben (Punkt 7) erwähnt, in der frühen Einziehung der Gallenblase in den Bereich der Leberanlage.

Am besten sieht man die beiden ventralen Pankrease bei den Vögeln, denn hier verzweigen sich alle drei Pankreasananlagen, d. h. die dorsale und die beiden ventralen, und bilden einige Zeit Drüsen für sich, bevor sie sich zu einer gemeinschaftlichen Bauchspeicheldrüse vereinigen. Dagegen bilden die Säugetiere das ungünstigste Objekt in dieser Beziehung, denn bei ihnen verschmelzen die beiden ventralen Pankreasanlagen sehr früh miteinander, sodass man hier ihr allererstes Auftreten sehr leicht übersehen kann.

Die beiden ventralen Pankrease vereinigen sich gewöhnlich miteinander vor (d. h. dorsalwärts) und hinter (d. h. ventralwärts) dem proximalen Ende des Ductus choledochus und zwar so, dass dorsalwärts die Drüsenmassen, ventralwärts die Mündungen mit einander verschmelzen. Letztere nähern sich einander allmählich am hinteren (resp. ventralen) Choledochusumfang und verschmelzen schliesslich miteinander, indem die proximalen Drüsenteile gewissermassen den Ductus choledochus von der dorsalen Seite her umfassen. Zu gleicher Zeit umbiegt die Drüsenmasse resp. das distale Ende des linken ventralen Pankreas den vor-

deren (resp. dorsalen) Choledochusumfang und vereinigt sich mit dem rechten ventralen Pankreas oder richtiger mit der aus der Verschmelzung des letzteren mit dem dorsalen Pankreas entstandenen Drüse. Auf solche Weise entsteht bei den Fischen, Amphibien und Reptilien ein pankreatischer Ring um das proximale Ende des Ductus choledochus. Bei den Selachiern fehlt selbstverständlich dieser Ring, weil hier keine ventralen Pankrease vorhanden sind. Bei den Vögeln ist er ebenfalls nicht vorhanden, weil hier keine Verschmelzung der Pankreasmündungen stattfindet: hier behält nämlich die vereinigte Bauchspeicheldrüse zeitlebens alle drei Mündungen und Ausführungsgänge. Bei den Säugetieren kommt ein pankreatischer Ring nicht zustande aus dem Grunde, weil hier die beiden ventralen Pankreasanlagen früh am ventralen (resp. hinteren) Choledochusumfang total miteinander verschmelzen, sodass keine zwei Drüsenmassen gebildet werden, die den Ductus choledochus beiderseits umbiegen könnten, sondern es kommt hier ein vereinigtes ventrales Pankreas zustande, welches sich später rechterseits und dorsalwärts mit dem dorsalen Pankreas verbindet (vergl. vorigen Punkt).

13. Bei keinem Wirbeltier persistieren die verschiedenen Pankreasanlagen, ohne miteinander zu verschmelzen. Das Endresultat ist überall eine einheitliche Bauchspeicheldrüse, welche nur bei den Vögeln ihre drei Ausführungsgänge resp. Mündungen zeitlebens behält. Bei den anderen Wirbeltieren reduziert sich die Zahl der letzteren schon von vorne herein, Dank der Verschmelzung der Mündungen der ventralen Pankrease miteinander, auf zwei. Bei den Reptilien verschmilzt die Mündung der rechten ventralen Pankreasanlage mit derjenigen des dorsalen Pankreas (s. oben Punkt 11) und gleich darauf die hierdurch entstandene vereinigte Mündung mit derjenigen der linken ventralen Pankreasanlage, sodass wir hier schon sehr früh eine einzige Mündung in der definitiven Bauchspeicheldrüse sehen. Bei den Selachiern

ist in der letzteren von vorneherein nur eine einzige Mündung vorhanden. Bei den anuren Amphibien obliteriert in einem verhältnismässig späten Stadium die aus dem dorsalen Pankreas hervorgegangene Mündung, sodass auch hier nur eine einzige Mündung in der definitiven Bauchspeicheldrüse vorhanden ist. Zwei Mündungen resp. Ausführungsgänge bleiben, wie es scheint, zeitlebens nur bei den urodelen Amphibien und vielen Säugetieren bestehen. In letzteren Fällen nennt man den aus der Verschmelzung der Mündungen der beiden ventralen Pankreasanlagen hervorgegangenen Ausführungsgang Ductus Wirsungianus, den anderen von der ursprünglich dorsalen Pankreasanlage abstammenden Ausführungsgang — Ductus Santorini. Der erstere mündet gewöhnlich in oder zusammen mit dem Ductus choledochus, der zweite in gewisser Entfernung davon.

14. Bei allen Wirbeltierabteilungen stellt die Milzanlage einen an einen gewissen Abschnitt des linken Visceralblattes des Mesenteriums gebundenen Herd verdichteten Mesenchymgewebes dar. Wir unterscheiden daher auch im Gewebe der Milzanlage fixe und freie Zellen Die ersteren bilden durch ihre Ausläufer ein Netz, in dessen Maschen die freien Zellen sich befinden. Letztere sind aber im Milzgewebe viel reichlicher vertreten, als im übrigen Mesenchym. Das erklärt sich durch eine gesteigerte Proliferation des Mesothelüberzuges der Milzanlage, welcher für letztere gewissermassen das Keimepithel darstellt. Dieser Mesothelüberzug unterscheidet sich nämlich vom übrigen Mesothel durch Verdickung, reichliche karyokinetische Figuren und gesteigerte Ausscheidung von rundlichen Embryonalzellen, welche die Zahl der freien Zellen im anliegenden Mesenchymherd vermehren. Dadurch wird eben letzterer verdichtet und gewissermassen zur Milzanlage spezifiziert. Die Grenzen der Milzanlage hängen von der Ausdehnung ihres Mesothelüberzuges ab.

Letzterer geht aber allmählich in das übrige Mesothel über. Ebenso geht auch der verdichtete Mesenchymherd ganz allmählich in das umgebende Mesenchym über. Erst später isoliert sich der verdichtete Mesenchymherd, indem er zusammen mit seinem Mesothelüberzug sich allmählich in die Leibeshöhle hineinstülpt, sich abrundet und schliesslich ein mit dem linken Visceralblatt nur noch durch eine schmale Brücke verbundenes rundes Körperchen darstellt. Diese Brücke ist der zukünftige Hilus lienis, in dem die ein- und ausgehenden Milzgefässe verlaufen.

Die erste Milzanlage entspricht meistens der Kante einer kranio-kaudalen Mesenterialfalte, welche dadurch entsteht, dass bei der Gastroduodenaldrehung des Darmtraktes das Mesogastrium zusammen mit dem Magen und vorderen Abschnitt des Duodenums stark nach links verlagert wird. Diese Falte ist die Anlage der Bursa omentalis. Da die Milzanlage mit dem linken Visceralblatt der letzteren verbunden ist, so liegt sie auch immer ausserhalb derselben.

Nicht überall ist aber die genannte Falte zur Zeit der ersten Milzanlage gleich stark ausgeprägt. Am stärksten tritt sie bei den Vögeln hervor, am schwächsten bei den urodelen Amphibien. Bei den anuren Amphibien ist sie in der Milzgegend, infolge der vielfachen Schlängelungen des Darmtraktes und der abweichenden Art der Lagerung seiner einzelnen Abschnitte, überhaupt nicht vorhanden, sodass hier die Milzanlage gewissermassen die primitivste Lage hat.

Da das dorsale Ende des dorsalen Pankreas resp. der definitiven Bauchspeicheldrüse gewöhnlich der Kante der oben genannten Mesenterialfalte zugewendet ist und infolge dessen in engster Nachbarschaft zur Milzanlage sich befindet, so könnte man einen genetischen Zusammenhang zwischen letzterer und der Bauchspeicheldrüse vermuten. Doch gelingt es überall nachzuweisen, dass die Milzanlage nichts Gemeinschaft-

liches mit der Bauchspeicheldrüse hat. Letztere ist zur Zeit des Auftretens der ersten Spur einer Milzanlage gewöhnlich schon von einem cirkulär angeordneten Gewebe umsponnen, welches eine Art Drüsenkörbchen bildet. Von aussen ist das Drüsenkörbchen reichlich von Gefässen umgeben. Zwischen letzteren und der Milzanlage befindet sich noch gewöhnlich eine gewisse Menge unverdichteten retikulären Mesenchymgewebes, sodass ein Übergang von pankreatischen Elementen in die Milzgegend jetzt schon unmöglich ist. Den besten Beweis hierfür liefern die anuren Amphibien: hier ist die Bauchspeicheldrüse durch die vielen Darmschlingen weit nach rechts verlagert, sodass ein Zusammenhang zwischen derselben und der Milzanlage sogar nicht vermutet werden kann.

Was im allgemeinen die Beteiligung entodermaler Elemente an der Milzanlage anbetrifft, so weicht letztere in dieser Beziehung nicht vom übrigen Mesenchym ab. Bei allen Wirbeltieren wandern in den jüngsten Stadien, wo keine scharfe Abgrenzung des Entoderms vorhanden ist, Elemente des letzteren in das Mesenchym hinein. Mit der Bildung eines den ganzen Darmtrakt umspinnenden cirkulär angeordneten Gewebes hört die Einwanderung entodermaler Elemente ins Mesenchym gewöhnlich auf. Am längsten hält sie aber bei den Amphibien an, sodass wir hier dieselbe noch zur Zeit der Entstehung der Milz beobachten können. Dadurch erklärt sich eben die Thatsache, dass die erste Milzanlage der Amphibien, besonders der Anuren, sehr reich an entodermalen Elementen ist. Doch ändert das nicht im mindesten das allgemeine Gesetz von der Entstehung der Milz aus einem mit dem linken Visceralblatt eng verbundenen Mesenchymherd. Denn auch bei den Amphibien zeigt der Mesothelüberzug der ersten Milzanlage die bei den anderen Wirbeltieren beobachteten charakteristischen Veränderungen, sodass er auch hier gewissermassen als Keimepithel der Milzanlage betrachtet werden kann.

Was das Niveau der Milzanlage anbetrifft, so entspricht es im allgemeinen dem Übergang des Magens in das Duodenum. Doch zeigt es Abweichungen nicht nur bei verschiedenen Wirbeltierabteilungen, sondern auch in verschiedenen Stadien desselben Tieres. Da aber die Milzanlage nichts Gemeinschaftliches mit dem Darmtrakt hat, so ist ihre Lagebestimmung zum letzteren nicht von Bedeutung. Es wäre viel wichtiger, das Niveau des mit der ersten Milzanlage verbundenen Mesothelabschnittes im Verhältnis zu einem fixen Punkt zu bestimmen. In dieser Beziehung fanden wir beim Frosch und beim Schaf die erste Milzanlage in der Höhe des Abganges der Arteria mesenterica von der Aorta. Doch ist ein genetischer Zusammenhang zwischen Arteria mesenterica und Milz in jedem Falle völlig ausgeschlossen.

Das venöse System verhält sich zur Milzanlage ebenso wie zum übrigen Mesenchym. Man sieht innerhalb der Milzanlage zwischen den fixen Zellen unregelmässige kleine Lumina mit je 1—2 Blutkörperchen. Die Lumina haben keine eigene Endothelwand. Sie sammeln sich alle zu einem grösseren aus dem hinteren Milzabschnitt ventralwärts herauskommenden Lumen, welches schon eine eigene Endothelwand besitzt und eine grössere Zahl Blutkörperchen in sich einschliesst. Das ist die Vena lienalis, welche sich also frei in das Milzgewebe eröffnet. Dieses Verhältnis kann aber durchaus nicht so aufgefasst werden, als wäre die Milzanlage ein „venöser Sinus des Pfortadersystems", (wie es z. B. Laguesse annimmt). Denn ähnlich verhält sich das Venensystem auch zum übrigen Mesenchym. Was die aktive Beteiligung des Venenendothels an der Milzanlage betrifft, so haben wir nirgends eine Entstehung von Milzzellen aus demselben beobachten können. Eine Abstammung der Milz von der Venenwand scheint uns danach völlig ausgeschlossen zu sein. —

Erklärung der Abbildungen.[1])

*Fig. 1—10. 10 Querschnitte eines Embryo von Torpedo ocellata. I. Stadium. Die Schnitte sind so gezeichnet, dass die Medulla dem Leser zugewandt ist. — Zwischen Fig. 1 und 2 sind 2 Schnitte übergangen, zwischen Fig. 2 und 3 — 3 Schnitte, zwischen Fig. 3 und 4 — ebenfalls 3 Schnitte, zwischen Fig. 4 und 5 — 4 Schnitte, zwischen Fig. 5 und 6 — ebenfalls 4 Schnitte, zwischen Fig. 6 und 7 — 5 Schnitte, zwischen Fig. 7 und 8 — 1 Schnitt, zwischen Fig. 8 und 9 — 7 Schnitte und zwischen Fig. 9 und 10 — 12 Schnitte übergangen.

Fig. 11—18. 8 Querschnitte eines Embryo von Torpedo ocellata. II. Stadium. Auf Fig. 11—14 sind aufeinander folgende Schnitte gezeichnet. Zwischen Fig. 14 und 15 sind 4 Schnitte übergangen; auf Fig. 15 und 16 sind 2 aufeinanderfolgende Schnitte gezeichnet; zwischen Fig. 16 und 17 ist 1 Schnitt zwischen Fig. 17 und 18 sind etwa 5 Schnitte übergangen.

Fig. 19—23. 5 Querschnitte eines Embryo von Torpedo ocellata. III. Stadium. Zwischen Fig. 19 und 20 sind 3 Schnitte übergangen, zwischen Fig. 20 und 21 — etwa 20 Schnitte, zwischen Fig. 21 und 22 — 27 Schnitte, zwischen Fig. 22 und 23 — 13 Schnitte.

Fig. 24—29. 6 Querschnitte eines Embryo von Torpedo ocellata. IV. Stadium.

Fig. 30. Ein schematischer Längsschnitt eines Torpedoembryo in der Mittelebene des Körpers. IV. Stadium.

Fig. 31—34. 4 Querschnitte eines Embryo von Torpedo ocellata. V. Stadium. Zwischen Fig. 31 und 32 sind 8 Schnitte übergangen, zwischen Fig. 32 und 33 — 3 Schnitte, zwischen Fig. 33 und 34 — 26 Schnitte.

---

[1]) Die mit einem Stern bezeichneten Abbildungen sind so ausgeführt, dass die Medulla dem Leser zugewandt ist.

Fig. 35. Ein schematischer Längsschnitt eines Hühnchenembryo in der Körpermittelebene. I. Stadium.

Fig. 36. Ein Querschnitt eines Hühnchenembryo. I. Stadium.

Fig. 37—40. 4 Querschnitte eines Hühnchenembryo. II. Stadium. Zwischen Fig. 39 und 40 ist 1 Schnitt übergangen.

Fig. 37 A. Ein schematischer Längsschnitt des Darmkanals eines Hühnchenembryo in der Körpermittelebene. II. Stadium. Die Lebergegend.

Fig. 41—49. 9 Querschnitte eines Hühnchenembryo. III. Stadium. Zwischen Fig. 47 und 48 sind 11 Schnitte übergangen.

Fig. 50. Ein schematischer Längsschnitt des Darmkanals eines Hühnchenembryo in der Körpermittelebene. III. Stadium. Gegend der grossen Bauchdrüsen.

Fig. 51—58. 8 Querschnitte eines Hühnchenembryo. Stadium IV. Zwischen Fig. 54 und 55 sind 15 Schnitte übergangen.

Fig. 59. Ein schematischer Längsschnitt des Darmkanals eines Hühnchenembryo in der Körpermittelebene. IV. Stadium. Gegend der grossen Bauchdrüsen.

Fig. 60—66. 7 Querschnitte eines Hühnchenembryo. V. Stadium. Fig. 62, 63 und 65 wurden nach einem grösseren Massstab gezeichnet als Fig. 60 und 61. Fig. 64 ist nach einem noch grösseren Massstab gezeichnet und zeigt den mikroskopischen Bau der Organe.

Fig. 67. Ein schematischer Längsschnitt des Darmkanals eines Hühnchenembryo. V. Stadium. Gegend der grossen Bauchdrüsen. Die dicht neben der Milz (Mi.) gezeichnete bogenförmige Linie deutet die Kante der Mesenterialfalte an.

Fig. 68—69. 2 Querschnitte eines anderen Hühnchenembryo des V. Stadiums. Fig. 68 wurde nach einem viel grösseren Massstab als Fig. 69 ausgeführt.

Fig. 70—72. 3 Sagittalschnitte einer Larve von Salamandra maculosa, von denen der mittlere der Körpermittelebene entspricht, die zwei seitlichen von letzterer um etwa 20 Schnitte nach links und rechts entfernt sind. I. Stadium.

Fig. 73. Ein Sagittalschnitt einer Larve von Salamandra maculosa. Stadium II.

Fig. 74. Ein Querschnitt einer Larve von Salamandra maculosa. Stadium IV.

Fig. 75. Ein von der Körpermittelebene ein wenig nach rechts abweichender schematischer Sagittalschnitt einer Necturuslarve.

*Fig. 76—77. Zwei Querschnitte einer etwas älteren Necturuslarve, von denen der erstere dem Niveau der Milz und des Magens, der andere dem Niveau der Gallen- und vorderen resp. ventralen Pankreasgänge entspricht.

Fig. 78. Ein kombinierter schematischer Längsschnitt einer Froschlarve, so ausgeführt, dass er ventralwärts nach rechts von der Körpermittelebene, dorsalwärts nach links von derselben abweicht.

*Fig. 79. Ein kombinierter schematischer Querschnitt einer gleichalten Froschlarve.

Fig. 79a. Ein Querschnitt einer älteren Froschlarve. Hier ist die erste Milzanlage sichtbar.

*Fig. 80, Fig. 81 und *Fig. 82. Drei Querschnitte verschieden alter Embryonen der Blindschleiche. Auf Fig. 80 sind zwei ganz junge Pankreasknospen (Kn. 1 und Kn. 2), auf Fig. 81 zwei ältere teilweise von cirkulärem Gewebe umsponnene kompakte Knospen oder Schläuche sichtbar. Fig. 82 zeigt eine noch ältere Pankreasknospe (Pa. kn.) Fig. 81 zeigt unten die sog. kreuzförmige Ausstülpung, welche teilweise nach rechts gerichtet ist; oben sieht man das schräg durchschnittene dorsale Pankreas, dessen Mündung in den Darm hier nicht getroffen ist. Die Vena mesenterica sieht sichelförmig aus. Die Leberzellen sind deutlich konturiert. — Auf Fig. 80 ist mit × eine Stelle des Mesothels bezeichnet, wo eine lebhafte Zellenauswanderung sich bemerkbar macht; letztere wurde in einem späteren Stadium beobachtet, aber hier hineingezeichnet.

*Fig. 83. Ein Querschnitt eines Schafsembryo. Stadium II. Man sieht die erste Anlage der beiden ventralen Pankrease (Pa. v. d. und Pa. v. s.), welche zusammen mit der Gallenblasenanlage (G. bl.) die sog. kreuzförmige Ausstülpung der Darmwand bilden.

*Fig. 84. Ein Querschnitt eines Schafsembryo. Stadium III.

*Fig. 85. Ein Querschnitt eines Schafsembryo. Stadium IV.

Litteraturverzeichnis.

1. Baer, K. E. v., Über Entwickelungsgesch. der Tiere. 1828.
2. Balfour, Handbuch der vergl. Embryologie. Jena 1881.
3. Bischoff, Entwickelungsgeschichte der Säugetiere und des Menschen. Leipzig 1842.
4. Brachet, Rech. sur le dével. du diaphragma et du foie chez le lapin. Journ. de l'Anat. et de la Phys. T. 31, 1895.
5. — Rech. sul le dével. du Pancréas et du foie. Ib. 1896.
6. — Rech. sur le dével. de la cavité hépato-entérique etc. Arch. de Biol. T. 13.
7. — Die Entw. und Histogen. d. Leber u. d. Pankr. Ergebn. d. Anat. u. Entwick. Bd. 6. 1896. Wiesbaden 1897.
8. — Sur le dével. du foie etc. Anat. Anz. B. 13. 1897.
9. Bromann, Beschreib. eines menschl. Embryo u. s. w. Morph. Arb. v. Schwalbe. Bd. 5, 1896.
10. Brouha, Sur les prem. phas. du dével. du foie etc. Anat. Anz. Bd. 14. Nr. 9.
11. Duval, Atlas d'Embryologie. Paris 1889.
12. Endres, Beitr. z. Entwickelungsgesch. u. Anat. d. Darmes, d. Darmgekr. u. d. Bauchspeicheldr. Arch. f. mikr. Anat. 1892.
13. Felix, Zur Leber- und Pankreasentw. Arch. f. Anat. u. Entwickelungsgeschichte 1892.
14. Forster u. Balfour, Élements d'embryolog. 1877.
15. Göppert, Die Entw. d. Pankr. der Teleostier. Morph. Jahrb. 20. 1893.
16. — Die Entw. u. d. spätere Verhalten d. Pankr. d. Amphib. Ib. Bd. 17.
17. Götte, Abhandl z. Entw. d. Tiere. H. 5. Hamburg u. Leipzig 1890.
18. — Beitr. z. Entwickelungsgesch. des Darmkan. beim Hühnchen. Tübingen 1867.
19. — Die Entwickelungsgesch. d. Unke. Leipz. 1875.
20. Hamburger, Zur Entw. d. Bauchspeicheldr. d. Mensch. Anat. Anz. 1892.
21. Hammar, Über einige Hauptzüge der erst. embr. Leberentw. Anat. Anz. Bd. 13. 1897.

22. Hammar, Einiges über d. Duplicität der ventr. Pankreasanlage. Ib.
23. — Einige Plattenmodelle zur Beleuchtung d. früh. embr. Leberentw. Arch. f. Anat. u. Phys. Anat. Abt. 1893.
24. Hartmann, Quelqu. remarqu. sur le dével. et la torsion de l'intestin. Bull. de la soc. anat. de Paris 1889.
25. Henneguy, Rech. sur le dével. des poiss. osseux. Journ. de l'Anat. et de la Phys. 1888.
26. Hertwig, Lehrb. d. Entw. d. Mensch. u. d. Wirbelt.
27. His, Anat. menschl. Embr. Leipzig 1880–85.
28. — Untersuch. über die erste Anlage des Wirbeltierleibes. Leipz. 1868.
29. Hochstetter, Beitr. z. vergl. Anat. u. Entwickelungsgesch. des Venensyst. der Amphib. u. Fische. Morph. Jahrb. 1888.
30. — Dasselbe bei d. Amnioten. 1. Hühnchen. Ib. Bd. 13. 1888.
31. — Dasselbe bei d. Amnioten. 2. Reptilien. Ib. Bd. 19. 1893.
32. — Dasselbe bei d. Amnioten. 3. Säuger. Ib. Bd. 20. 1893.
33. — Üb. d. Entwick. d. Abdominalvene bei Salam. mac. Ib. Bd. 21.
34. — Üb. d. Gekröse d. hinteren Hohlvene. Anat. Anz. 1888.
35. — Entw. d. Venensyst. d. Wirbelt. Ergebn. d. Anat. u. Entw. Bd. 3. 1893
36. Hoffmann, C. K., Entw. d. Reptilien, in Bronns Klass. u. Ordnung. Bd. 6, Abt. III. 1890.
37. — Zur Entw. d. Venensyst. bei d. Selach. Morph. Jahrb. 20.
38. Jankelowitz, Ein jung. mensch. Embr. u. d. Entw. d. Pankr. bei demselben. Arch. f. mikr. Anat. Bd. 46. 1895.
39. — Zur Entw. d. Bauchspeicheldr. Diss. Berlin 1895.
40. Janošik, Le pancr. et la rate. Bibliographie anatomique 1895.
41. — Zwei junge menschl. Embryon. Arch. f. mikr. Anat. Bd. 30.
42. Klaatsch, Zur Morph. d. Mesenterialbildungen u. s. w. Morph. Jahrb. Bd. 18.
43. Koelliker, Entwickelungsgesch. d. Mensch. u. d. höhern Tiere. 2 A. 1879.
44. v. Kupffer, Über die Entwick. von Milz und Pankreas. Münch. med. Wochenschr. 1892. Nr. 28.
45. — Über d. Pankr. bei Ammocoetes. Münch. med. Abhandl. Reihe 7. 1893.
46. Laguesse, Structure du pancréas etc. Comptes rendus de l'Acad. d. Sc., 23. Février 1891.
47. — Note sur la rate et sur le pancréas etc. Ib. 1890.
48 — Sur la formation des îlots de Langerhans dans le pancréas. Ib. 1893.
49. — Dével. du pancréas chez les Sélaciens. Bibliographie anatomique. 1894.
50. — Sur le dével. du mesenchyme etc. Compt. rendus de la Soc. de Biolog. Sér. 9, T. 3. 1891.
51. — Rech. sur le dével. de la rate chez les poissons. Journ. de l'Anatom. et de la Phys. 26.
52. — Le tissu splenique et son dével. Anat. Anz. 1891.
53. — La rate est-elle d'origine entodermique ou mesodermique? Bibliographie anatomique 1894.
54. — Comptes rendus de l'Acad. des Sc. de Paris. Soc. biol. Sér. 9, T. 1.
55. — Ib. Sér. 9, T. 5, pag. 402—404.

56. Laguesse, Ib. pag. 622—624.
57. — Sur les principaux stades de dével. histogénique du pancréas. Anat. Anz. Ergänzungsheft z. Bd. 13. 1897.
58. — Dével. du pancréas chez les poissons osseux. Journ. de l'Anat. et de la Phys. 1896.
59. — Structure et dével. du pancréas d'après les travaux récents. Ib. 1894.
60. Langerhans, Beitr. z. mikr. Anat. d. Bauchspeicheldr. Diss. Berlin 1869.
61. Maslowski, Kursus der Entwickelungsgesch. der Tiere. Charkoff (russisch).
62. Maurer, Die erste Anlage der Milz u. d. erste Auftreten von lymphoiden Zellen bei Amphibien. Morph. Jahrb. Bd. 16. 1890.
63. Mayer (Paul), Üb. d. Spiraldarm d. Selachier. Mitt. aus d. zool. Stat. zu Neapel. Bd. 12. 1897.
64. Mayr, Üb. d. Entw. d. Pankreas bei Selach. Anat. Hefte. Bd. 8. 1897.
65. Meckel, System d. vergl. Anatomie. Th. 4. 1829.
66. Minot, Lehrb. d. Entwickelungsgesch. des Mensch. Leipz. 1894.
67. Müller, J., Über d. Ursprung der Netze u. ihr Verhältnis zum Peritonealsacke beim Menschen u. s. w. Meckels Arch. 1830.
68. Müller, W., Milz. Strickers Handbuch. Leipz. 1871. Bd. I. S. 260
69. Peremeschko, Üb. d. Entw. d. Milz. Sitzungsber. d. Akad. d. Wiss. in Wien, mat.-naturw. Klasse, Bd. 56. Abt. 2.
70. Prenant, Éléments d'embryologie etc. Livre 2-me: organogénie. Paris 1896.
71. Rathke, Entwickelungsgesch. d. Natter (Coluber natrix). Königsberg 1839.
72. — Entwickelungsgesch. d. Wirbeltiere. Leipzig 1861.
73. — Über d. Bildung d. Pfortader u. s w. Meckels Arch. 1830.
74. — Über die früh. Form und die Entw. des Venensyst. und der Lungen beim Schafe. Ib.
75. Rauber, Lehrb. d. Anat. d. Menschen. Bd. 1. Leipzig 1892.
76. Reichert, Entwickelungsleben im Wirbeltierreich. Berlin 1840.
77. Remak, Untersuchungen über die Entwick. des Wirbeltierreichs 1850—55.
78. Retterer, Histogenèse du tissu réticulé aux dépens de l'épithélium. Anat. Anz. Ergänzungsheft z. Bd. 13. 1897.
79. Rudneff, Über die Entw. des Herzendothels bei Amphibien. Warschau 1892 (russisch, Arbeiten aus d. Zootom. Laborat. d. Warsch. Universität).
80. Saint-Remy, Rech. sur le dével. du pancréas chez les oiseaux. Revue biologique du Nord de la France. 1893.
81. — Sur le dével. du pancréas chez les ophidiens. Compt. rend. de l'Akad. d. Sc., 1893. T. 117.
82. — Sur le dével. du pancréas chez les Reptiles. Journ. de l'Anat. et de la Phys. 1893.
83. Schenk, Die Bauchspeicheldrüse des Embryo. Wien 1872.
84. Schwink, Unters. üb. d. Entwick. des Endothels u. d. Blutkörperch. d. Amphib. Morph. Jahrb. 1891.
85. Stoss, Zur Entwickelungsgesch. des Pankreas. Anat. Anz. 1891.
86. Stöhr, Die Entw. v. Leber u. Pankr. d. Forelle Anat. Anz. Bd. 8, 1893.

87 Stöhr, Über d. Entwick. d. Hypochorda u. s. w. Morph. Jahrb. Bd. 23.
88. — Dasselbe. Verhandlungen d. Anat. Gesellsch. in Basel. 1895, mit Diskussion.
89. — Verdauungsapparat. Ergebn. d. Anat. u. Entwickelungsgesch. 1892.
90. Stoss, Unters. üb. d. Entwick. der Verdauungsorg., vorgenommen an Schafsemb. Diss. Leipzig 1892.
91. Swaen, Rech. sur le dével. du foie etc. Journ. de l'Anat. et de la Phys. 1896.
92. — Rech. sur le dével. du foie etc. Ib. 1897. Nr. 1 u. 3.
93. Toldt, Bau- und Wachstumsveränderungen der Gekröse u. s. w. Denkschrift d. math.-naturw. Klasse d. Akad. d. Wiss. zu Wien, 1879—1880.
94. — Die Darmgekröse u. Netze u. s. w. Ib. Bd. 56. 1889.
95. Valentin, Handb. d. Entwickelungsgesch. des Menschen. Berlin 1835.
96. Vogt u. Jung, Lehrb. der prakt. vergl. Anat. Braunschweig, 1889—94, Bd. 2.
97. Wertheimer, Dével. du foie et du système porte abdominale. Lille 1883.
98. Weysse, Über d. erste Anlage der Hauptanhangsorgane d. Darmkanals beim Frosch. Arch. für mikrosk. Anat. 1895.
99. Woit, Zur Entw. d. Milz. Anatom. Hefte. 1897. Bd. 9.
100. Zimmermann, Rekonstrukt. eines menschl. Embr. Verhandl. Anat. Gesellsch. 3. Versammlung, Berlin 10—12. Okt. 1889.
101. Choronshitzky, B., Entstehung der Milz und des dorsalen Pankreas beim Nekturus. Comptes rendus du XII congrès international de Médecine, Moscou. Vol. II, Sect. I, pag. 115—120.

Abkürzungen (zu den Abbildungen).

Ao. = Aorta.
All. = Allantois.
A. mes. = Arteria mesenterica.
A. umb. = Arteria umbilicalis.
Au. c. = Auricula cordis.
Branch. = Kiemenspalte.
Ch. = Chorda dorsalis.
circ. Bgw. = cirkuläres Bindegewebe.
C. n. e. = Canalis neuro-entericus.
coe. = Coelom.
coe. 1, coe. 2 = embryonale und ausserembryonale Leibeshöhle.
Da. = Darm.
D. ch. = Ductus choledochus.
D. Cu. (Cuv.) = Ductus Cuvieri.
d. = dexter, dextra.
D. d. s. = Darmdottersack.
D. he. (hep.) = Ductus hepaticus.
Do. = Dotter.
D. cy. = Ductus cysticus.
Do. v. = Dottervene; Do. vv. = Dottervenen.
D. pa. d. und D. pa. s. = Ductus pancreaticus ventralis dexter et sinister.
d. Pa. = Pa. d.
Du. = Duodenum.
D. v. int. = Ductus vitello-intestinalis.
End. = Endocardium.
Ent. = Entoderma.
G. bl. = Gallenblase.
Glom. = Glomerulus.
Gl. thyr. = Glandula thyreoidoa.
Gr. r. = Grenzrinne.
h. Amn. f. = hintere Amnionfalte.
H. da. = Hinterdarm.
h. Da. pf. = hintere Darmpforte.
H. d. s. = Hautdottersack.

He. = Herz.
h. Sch. = Magen (zu Fig. 78).
H. v. f. = Hohlvenenfalte (Hochstetter).
Kn. 1, Kn. 2 = pankreatische Knospen.
Le. = Leber, Le. 1, Le. 2 = sekundäre Leberdivertikel (vorderes und hinteres).
Le. g. = Lebergang, Ductus hepaticus.
Lh. 1, Lh. 2 = coe. 1, coe. 2.
Lu. = Lunge.
Ma. = Magen, Ma. f. Magenfundus.
M. da. = Mitteldarm.
Med. = Medulla.
Mes. = Mesenterium, Mes. w. = Mesenteriumwurzel.
Mes. a. = Mesog. a. = Mesogastrium anterius (ventr.).
Mi. = Milz.
Mpl. = Muskelplatte.
Mu. = Mund.
Oes. = Oesophagus.
Pa. = Pankreas; Pa. schl. = Pankreasschläuche.
Pa. kn. = Pankreasknospen.
Pa. d. = Pancreas dorsalis.
Pa. v. d. und Pa. v. s. = Pancreas ventralis dexter et sinister.
Per. f. = Peritonealfenster.
Ri., Ri. 1 = Darmrinne.
R. sin. = Dorsalanastomose.
S. f. = Seitenfalte.
S. v. = Sin. v. = S. ven. = Sinus venosus.
Som. = Somatopleura.
Spg. = Spinalganglion.
Spl. = Splanchnopleura.
v. cav. i. = Vena cava posterior.
v. c. p. d. und v. c. p. s. = Vena cardinalis posterior dextra et sinistra.
v. Amn. f. = vordere Amnionfalte.
V. da. = Vorderdarm.
v. Da. pf. = vordere Darmpforte.
vill. = villositas.
v. l. = v. lien. = Vena lienalis.
v. o. m. d. et v. o. m. s. = Vena omphalomesenterica dextra et sinistra.
v. pa. = Vena pancreatica.
v. p. = v. port. = Vena portae.
v. Sch. = kaudaler Abschnitt des Duodenum (zu Fig. 78).
v. subi. = Vena subintestinalis.
v. u. d. et v. u. s. — Vena umbilicalis dextra et sinistra.
v. umb. = Vena umbilicalis.
v. vit. a. d. = Vena vitellina anterior dextra.

Inhalt.

Kapitel		Seite
1.	Litteratur über die Entstehung der Milz	369
2.	Litteratur über die Entstehung der Leber, Gallenblase und Bauchspeicheldrüse	410
3.	Torpedo ocellata	433
4.	Gallus domesticus (Hühnchen)	462
5.	Salamandra maculata (Salamander)	525
6.	Menobranchus lateralis (Necturus)	554
7.	Rana temporaria (Frosch)	558
8.	Anguis fragilis (Blindschleiche)	571
9.	Ovis aries L. (Schaf)	584
10.	Ergebnisse	598
	Erklärung der Abbildungen	614
	Litteraturverzeichniss	617
	Abkürzungen	621

MBL/WHOI LIBRARY
WH 1AY2 A